This is a digital copy of a book that was preserved for generations on library shelves before it was carefully scanned by Google as part of a project to make the world's books discoverable online.

It has survived long enough for the copyright to expire and the book to enter the public domain. A public domain book is one that was never subject to copyright or whose legal copyright term has expired. Whether a book is in the public domain may vary country to country. Public domain books are our gateways to the past, representing a wealth of history, culture and knowledge that's often difficult to discover.

Marks, notations and other marginalia present in the original volume will appear in this file - a reminder of this book's long journey from the publisher to a library and finally to you.

Usage guidelines

Google is proud to partner with libraries to digitize public domain materials and make them widely accessible. Public domain books belong to the public and we are merely their custodians. Nevertheless, this work is expensive, so in order to keep providing this resource, we have taken steps to prevent abuse by commercial parties, including placing technical restrictions on automated querying.

We also ask that you:

+ *Make non-commercial use of the files* We designed Google Book Search for use by individuals, and we request that you use these files for personal, non-commercial purposes.

+ *Refrain from automated querying* Do not send automated queries of any sort to Google's system: If you are conducting research on machine translation, optical character recognition or other areas where access to a large amount of text is helpful, please contact us. We encourage the use of public domain materials for these purposes and may be able to help.

+ *Maintain attribution* The Google "watermark" you see on each file is essential for informing people about this project and helping them find additional materials through Google Book Search. Please do not remove it.

+ *Keep it legal* Whatever your use, remember that you are responsible for ensuring that what you are doing is legal. Do not assume that just because we believe a book is in the public domain for users in the United States, that the work is also in the public domain for users in other countries. Whether a book is still in copyright varies from country to country, and we can't offer guidance on whether any specific use of any specific book is allowed. Please do not assume that a book's appearance in Google Book Search means it can be used in any manner anywhere in the world. Copyright infringement liability can be quite severe.

About Google Book Search

Google's mission is to organize the world's information and to make it universally accessible and useful. Google Book Search helps readers discover the world's books while helping authors and publishers reach new audiences. You can search through the full text of this book on the web at `http://books.google.com/`

Archiv für pathologische Anatomie und Physiologie und für klinische ...

Rudolf Ludwig Karl Virchow

Digitized by Google

136.4

Harvard College Library

FROM THE BEQUEST OF

MRS. ANNE E. P. SEVER,

OF BOSTON,

WIDOW OF COL. JAMES WARREN SEVER,

(Class of 1817)

Digitized by Google

ARC
0864

HARVARD UNIVERSITY LIBRARY.

This book is deposited temporarily in the
Library of the
Mus. Comp. Zoology
Oct. 4, 1902.

Digitized by Google

136.4



(Class of 1817)

Digitized by Google

ARC 0864

Digitized by Google

Digitized by Google

Digitized by Google

Digitized by Google

Archiv

für

pathologische Anatomie und Physiologie

und für

klinische Medicin.

Herausgegeben

von

Rudolf Virchow.

Band 167.

Folge XVI. Band VII.

Mit 17 Tafeln.

Berlin,

Druck und Verlag von Georg Reimer.

1902.

Digitized by Google

991-4

136.4

Sever fund

Digitized by Google

Inhalt des 167. Bandes.

Erstes Heft (11. Januar).

		Seite
I.	Zur Erinnerung. Blätter des Dankes für meine Freunde. Von Rudolf Virchow	1
II.	Zur Kenntniss der Tractions-Divertikel des Oesophagus. Von Prof. Dr. Hugo Ribbert in Marburg	16
III.	Casuistische Beiträge zur Kenntniss der Abdominal-Cysten. (Aus dem Pathologisch-anatomischen Institut in Bern.) Von Dr. med. Ernst Hedinger. (Hierzu Taf. I.)	29
IV.	Ueber das Sarcoma idiopathicum cutis Kaposi. Ein Beitrag zur Sarcomlehre. (Aus der dermatologischen Universitätsklinik von Prof. Tommasoli in Palermo.) Von Dr. L. Philippson, Assistenten. (Hierzu Taf. II.)	58
V.	Knochenheerd in der Cervix eines foetalen Uterus. Von Robert Meyer in Berlin. (Hierzu Taf. III.)	81
VI.	Ueber nekrotisirende Entzündung der Speiseröhre und des Magens im Verlauf des Scharlach und über sogen. acute infectiöse Phlegmone des Rachens. Von Eugen Fraenkel in Hamburg	92
VII.	Zur Aetiologie der Lungen-Tuberculose. Von Dr. M. Saenger in Magdeburg	116
VIII.	Ueber Hernia retroperitonaealis duodeno-jejunalis (Treitzii). (Aus der pathologisch-anatomischen Anstalt des städtischen Krankenhauses Moabit in Berlin: Prof. Dr. Langerhans.) Von Adolf Bingel, cand. med. aus Coblenz	125
IX.	Ueber Granula in Lymphocyten. (Aus dem städt. Krankenhause Gitschinerstrasse 104-105) Dirigir. Arzt Prof. M. Litten. Von Dr. Leonor Michaelis und Dr. Alfred Wolff in Berlin. (Hierzu Taf. IVA.)	151
X.	Weitere Studien über die Entzündung seröser Häute. (Aus dem Pharmakologischen Institut der Universität Erlangen.) Von Dr. med. R. Heinz, Privatdocenten. (Hierzu Taf. IVB.)	161
	Berichtigung	174

Zweites Heft (17. März).

XI.	Ueber Transplantationen eines Sarcoms der Thyreoidea bei einer weissen Ratte. Von Dr. Leo Loeb in Chicago. (Hierzu Taf. V.)	175
XII.	Ueber Knochenbildung in der Arterienwand. (Aus dem Pathologischen Institut des allgemeinen Krankenhauses Hamburg-Eppendorf. Prosector: Dr. E. Fraenkel.) Von Dr. J. G. Mönckeberg. (Hierzu Taf. VI.)	191
XIII.	Zur Kenntniss des histologischen Baues und der Rückbildung der Nabelgefässe und des Ductus Botalli. (Aus dem pathologisch-anatomischen Institut des allgemeinen Krankenhauses Hamburg-Eppendorf. Prosector: Dr. Eugen Fraenkel.) Von Dr. B. Pfeifer, früherem Assistenten des Institutes. (Hierzu Taf. VII.)	210

Digitized by Google

Seite

XIV. Zur Kenntniss der Granula der Zellen des Knochenmarkes, bezw. der Leukocyten. (Aus dem pathologischen Institute zu Heidelberg.) Von Dr. Friedr. Hesse, früherem Assistenten des Institutes. (Hierzu Taf. VIII.) 231

XV. Ueber das Auftreten von Myelin in Zellen und seine Beziehung zur Fettmetamorphose. (Aus dem Pathologischen Institut zu Berlin.) Von Dr. med. C. Kaiserling, Privatdocenten und Assistenten am Pathologischen Institut in Berlin, und Dr. Arnold Orgler, prakt. Arzt in Berlin 296

XVI. Ueber den Fettgehalt normaler und in regressiver Metamorphose befindlicher Thymusdrüsen. (Aus dem chemischen Laboratorium des Pathologischen Instituts der Universität Berlin. Von Dr. Arnold Orgler, Arzt in Berlin 310

XVII. Ueber den Eisengehalt verkalkter Gewebe unter normalen und pathologischen Bedingungen. Von Dr. med. Edgar Gierke, Assistenten am pathologisch-anatomischen Institute zu Heidelberg. (Hierzu Taf. IX.) 318

XVIII. Ueber die Einwirkung subcutaner Gelatine-Einspritzungen auf experimentell erzeugte Nierenerkrankungen. Ein Beitrag zur Kenntniss der Gelatine. (Aus dem Laboratorium der medicinischen Universitätsklinik zu Bonn.) Von Dr. H. Stursberg. 351

XIX. Kleine Mittheilung.

Zur Therapie des Pneumothorax. Von Dr. E. Aron, Assistenzarzt am Krankenhause der jüdischen Gemeinde in Berlin 367

Drittes Heft (15. April).

XX. Zur Kenntniss der Dickdarm-Lymphosarcome. (Aus dem path.-anat. Institut des Prof. Browicz in Krakau.) Von Dr. L. K. Gliński, Assistenten am Institut. (Hierzu Taf. X.) 373

XXI. Ueber polypenförmige Mischgeschwülste des Oesophagus. (Aus dem pathol.-anat. Institut des Prof. Browicz in Krakau.) Von Dr. L. K. Gliński, Assistenten am Institut. (Hierzu Taf. XI.) 383

XXII. Ein Hoden-Adenom mit bedeutenden knorpeligen Einsprengungen, Drüsen-Canälen und epidermoidalen Heerden. Von Bélisaire Huguenin, Arzt aus Le Locle, chem. Assistenten am Pathologischen Institute in Bern. (Hierzu Taf. XII—XIV.) 396

XXIII. Gastritis tuberculosa. Von Dr. med. E. Przewoski, Prosector für path. Anatomie an der Universität Warschau. . . 424

XXIV. Zur Frage der Entstehung der Hyalin-Körperchen bei Rhinosclerom. (Aus dem Institut für pathologische Anatomie von Prof. Wyssokowitsch.) Von Dr. W. N. Konstantinowitsch in Kiew. (Hierzu Tafel XV.) 443

XXV. Ueber angeborene und erworbene Atrophia cutis idiopathica. (Aus dem Krankenhause Moabit, Innere Abtheilung des Prof. Dr. Goldscheider.) Von Dr. Berthold Tendlau, Assistenzarzt 465

XXVI. Beiträge zur Kenntniss der Schilddrüse. (Aus dem Institut für allgemeine Pathologie und pathologische Anatomie in Rostock.) Von Otto Lübcke, approbirtem Arzt. Hierzu Taf. XVI und XVII.) 490

XXVII. Kleine Mittheilung.

Bemerkungen über die Anaplasie von Hansemann's und die Entstehung bösartiger Geschwülste, insbesondere des Carcinoms. Von Prof. O. Israel 533

Digitized by Google

Archiv

für

pathologische Anatomie und Pl

und für

klinische Medicin.

FEB 1
CAMBRIDGE

Herausgegeben

von

Rudolf Virchow.

Band 167. Heft 1.

Folge XVI. Band VII. Heft 1.

Mit 4 Tafeln.

Ausgegeben am 11. Januar.

Berlin,
W. 35 Lützowstr. 107/8.
Druck und Verlag von Georg Reime
1902.

Monatlich ein Heft; 3 Hefte bilden einen Band. Preis pro Band M. 14.–

Hierzu ein Prospekt, betr. „Die Krankenpfl

Digitized by Google

Dr. med. Hommel's Haematogen

[Gereinigtes, concentrirtes Haemoglobin] (D. R.-Pat. No. 81391) 70,0.
Geschmackszusätze: chemisch reines Glycerin 20,0. Malagawein 10,0.

Haematogen Hommel enthält ausser dem völlig reinen Haemoglobin noch sämmtliche Salze des frischen Blutes, sowie die hochwichtigen Eiweissstoffe des Serums in concentrirter, gereinigter und **unzersetzter Form** (also **nicht verdaut!**).

☞ Mit grossem Erfolge angewandt ☜

bei **allgemeiner Schwäche, Anämie, Chlorose, Neurasthenie, Rhachitis, Scrophulose, Herzschwäche, Pädatrophie, chronischen Magen-** und **Darm-Catarrhen, Appetitlosigkeit, in der Genesungszeit** nach fieberhaften Krankheiten (Influenza, Typhus etc.), **bei raschem Wachsthum** etc.

Vorzüglich wirksam bei Lungenerkrankungen als Kräftigungskur. — Erzeugt niemals Orgasmus.

☞ Besonders in der Kinderpraxis unerreicht. ☜

☞ Warnung vor Fälschung! Wir warnen vor den zahlreichen Nachahmungen unseres Präparates, insbesondere vor solchen mit **Aether-Zusatz.** Mit Umgehung des Patentes hergestellt, repräsentieren sie nur **gewöhnliche Mischungen.** In ihnen ist das Haemoglobin nicht in **gereinigter,** sondern in der mit den Excretionsstoffen (Hippursäure, flüchtige Fettsäuren, Gase etc.) belasteten, also **ungereinigten Form** enthalten. Wir bitten daher stets **Haematogen Hommel** zu ordinieren. ☜

Einige neuere ärztliche Gutachten:

„Die Erfolge mit Dr. Hommel's Haematogen **übertreffen die weitgehendsten Erwartungen;** es stellt alle bisher gegen Bleichsucht, Rhachitis, Schwächezustände, Blutarmut etc. in Verwendung gestandenen Mittel in tiefsten Schatten, ja macht selbe ganz überflüssig. Ich verwende seither in allen hierfür geeigneten Fällen Ihr Haematogen fast ausschliesslich."

(**Dr. med. Möser von Morsky** in **Prinzersdorf,** Nieder-Oesterreich.)

„Was mir an der Wirkung von Dr. Hommel's Haematogen besonders aufgefallen, war die in allen Fällen eingetretene, stark Appetit anregende Wirkung und **insbesondere bei älteren Personen die erneute Belebung des gesamten Organismus.**"

(**Dr. med. Offergeld** in **Köln a. Rh.**)

„Ueber Ihr Dr. Hommel's Haematogen muss ich Ihnen meine rückhaltlose Anerkennung aussprechen. Abgesehen von seiner zuverlässigen Wirkung bei Reconvalescenz, Scrofeln, Anämie und Chlorose habe ich in einigen Fällen von schwerer Chorea (bessere Ernährung des Nervensystems) **eklatanten Erfolg** beobachtet."

(**Dr. med. Boettger,** Knappschaftsarzt, **Helbra,** Prov. Sachsen.)

☞ Versuchsquanta stellen wir den Herren Aerzten, die sich durch Eigen-Proben ein Urtheil bilden wollen, gerne **gratis** und **franko** zur **Verfügung.** ☜

Depots in den Apotheken u. Droguerien. — Verkauf in Originalflaschen (250 gr.) à Mk. 3.—. In Oesterreich-Ungarn fl. 2.— ö. W.

Tages-Dosen: Säuglinge 1—2 Theelöffel mit der Milch gemischt (Trinktemperatur!), **grössere Kinder** 1—2 Kinderlöffel (rein!!), **Erwachsene** 1—2 Esslöffel täglich **vor** dem Essen, wegen seiner eigenthümlich stark appetitanregenden Wirkung.

Nicolay & Co., { **Hanau a. Main. Zürich.**

Digitized by Google

FEB 1 1902

Archiv
für
pathologische Anatomie und Physiologie
und für
klinische Medicin.

Bd. 167. (Sechzehnte Folge Bd. VII.) Hft. 1.

I.

Zur Erinnerung.

Blätter des Dankes für meine Freunde.

Von
Rudolf Virchow.

Der 13. October 1901 hat mir nicht bloss einen Festtag von unvergleichlicher Herrlichkeit, sondern eine ganze Festwoche von immer neuen Freudentagen gebracht, so reich, dass ich ausser Stande war, allen Theilnehmern einzeln zu danken, und dass ich jetzt, nachdem zu übersehen ist, wie viele derselben scheinbar oder in Wirklichkeit dabei vernachlässigt worden sind, keinen anderen Weg sehe, diesen Vielen einigermaassen näher zu kommen, als den Weg durch die Presse. Für meine wissenschaftlichen Freunde, welche doch das Hauptcontingent zu den Festen gestellt hatten, darf dieses alte Archiv, das nun länger als 50 Jahre das gemeinsame Mittel der Verständigung für uns gewesen ist, wohl noch einmal diese Function erfüllen. Seine weite Verbreitung über die ganze Welt gewährt mir die Sicherheit, dass meine Worte nicht ganz ungehört verhallen werden.

Als der Gedanke auftauchte, meinen 80. Geburtstag festlich zu begehen, beschwichtigten meine näheren Freunde meine Abneigung gegen eine öffentliche Feier durch die Zusicherung, dass jede Einwirkung auf eine solche durch mich selbst ausgeschlossen

Digitized by Google

bleiben müsse. Ja, als die Festtage sich näherten, behandelten sie mich in der Art, wie einen Patienten, dem seine Aerzte das Regime seines Verhaltens vorschreiben unter der Bedingung, dass er auf jedes eigenmächtige Eingreifen verzichte; ich konnte nur bruchstückweise erfahren, was sie mit mir vorhatten. Das Comité, und namentlich sein in ähnlichen Aufgaben so erprobter Vorsitzender, mein theurer Freund und College Waldeyer und sein stets bereiter und geschickter Geschäftsführer Posner, brachten es in der That zu Stande, meine innere Bewegung in einen solchen Ruhezustand umzuwandeln, dass ich alles Widerstreben aufgab. In diesem Zustande trat ich in das Fest ein, ohne dass ich alle Consequenzen zu übersehen vermochte, ja, wie ich annehmen darf, ohne dass die Leiter selbst ein Bild davon haben konnten, welche Dimensionen dasselbe annehmen werde.

Das Fest hat seitdem stattgefunden und die Presse hat dafür gesorgt, die Nachricht davon durch alle Welt zu tragen. Ich versage es mir daher, hier nochmals eine Schilderung desselben zu geben. Eine Uebersicht der mir zugegangenen Adressen und Ehrenbezeugungen wird vielleicht später gedruckt werden; die Zahl derselben ist so gross, dass selbst die Aufführung der Kategorien an dieser Stelle zu cursorisch ausfallen würde. Die Summe der telegraphischen Depeschen beträgt allein gegen 800. Der Inhalt derselben ist so verschiedenartig, dass sie mir ein Spiegelbild meines ganzen, recht unruhigen Lebens vorgeführt haben und dass sie für jeden anderen verwirrend erscheinen mögen. Das kommt daher, dass ich im Laufe der Zeit recht verschiedene Richtungen der Forschung und der Thätigkeit eingeschlagen habe, und dass nicht bloss der Ort meines Amtssitzes gewechselt hat, sondern dass ich auch auf grösseren Reisen ganz Europa und wichtige Theile von Africa und Asien besucht habe. Von jedem dieser Plätze sind mir persönliche Beziehungen geblieben, und zwar zum grossen Theil recht innige, welche durch treffliche Menschen getragen sind. Ich erinnere nur an Dürkheim in der Rheinpfalz. Aber auch fast jeder dieser Plätze hat mir Gelegenheit geboten, neue Gebiete des Wissens für mich zu erschliessen und denselben selbständige wissenschaftliche Arbeiten zu widmen. Nicht wenig hat dazu beigetragen, dass meine häufige Betheiligung an den periodischen wissenschaft-

Digitized by Google

lichen, sei es nationalen, sei es internationalen Versammlungen, insbesondere der deutschen Gesellschaft der Naturforscher und Aerzte und der deutschen Anthropologischen, mich direkt zu praktischer Mitarbeit zwang. So hat der Gang meiner Forschungen nicht nur die Länder und deren Bewohner in den Kreis meiner Darstellung gebracht, sondern ich habe je nach Umständen sowohl die Medicin und die Naturwissenschaften, als auch die Anthropologie und die Archäologie, gelegentlich auch die Literatur, die Philosophie, die Politik und die socialen Zustände zum Gegenstand meiner Studien gemacht.

Diese Vermischung ist von mir nicht willkürlich oder gar tendenziös vorgenommen worden. Entscheidend dafür ist eine Mission geworden, mit der ich im Beginn des Jahres 1848 durch einen Auftrag des damaligen preussischen Medicinalministers betraut wurde. Sie galt der Erforschung der in Oberschlesien ausgebrochenen schweren Epidemie des sogenannten Hungertyphus. Bei der Erörterung der Ursachen dieser Epidemie kam ich zu der Ueberzeugung, dass die schlimmsten derselben in socialen Missständen beruhten und dass der Kampf gegen diese Missstände nur auf dem Wege tiefgreifender, socialer Reformen geführt werden könne. Meine Darstellung erregte viel Missfallen, aber ich finde einen Trost dafür in der Thatsache, dass auch die Regierung recht bald auf den Weg der Reformen einlenkte und dass dadurch höchst segensreiche Resultate erzielt worden sind. Noch mehr erhebt mich das Gefühl, dass mein Vorgehen nicht allein für Oberschlesien Bedeutung gewonnen hat, sondern dass nach und nach ein Land nach dem andern sich für ein gleiches Vorgehen entschlossen hat. Unser eigenes Land hat später wiederholt schlimme Erfahrungen auf dem Gebiete der Hungerzustände gemacht. Fast unmittelbar nach meiner Uebersiedlung nach Bayern (1849) erhielt ich dort den Auftrag, die Noth im Spessart zu studiren. In den nächsten Jahren rückte die Hungerepidemie auch in Preussen ganz nahe: über Ostpreussen habe ich in einer besonderen Schrift gehandelt, und als dirigirender Arzt der Charité sah ich zweimal meine Abtheilung ganz gefüllt mit Kranken, die an Fleckfieber (ansteckendem Typhus) litten. Aus einer dieser Epidemien stammt die durch meinen Assistenten Dr. Obermeyer gemachte Entdeckung des

Digitized by Google

mikroskopischen Blutparasiten (Spirillum), welche den Weg eröffnet hat zu der Kenntniss der immer grösser werdenden Zahl gefährlicher Blutparasiten. Ich will nicht sprechen von der Cholera, den Pocken und anderen schlimmen Seuchen, welche der gesteigerte Verkehr oder die Kriegsnoth uns brachte. Mir liegt nur daran, wieder einmal in Erinnerung zu bringen, wie unvermeidlich es ist, die praktische Medicin mit der politischen Gesetzgebung in unmittelbare Beziehung zu setzen, was ich damals in der „Medicinischen Reform" (1848—49) versuchte. Seitdem die öffentliche Hygieine als integrirender Bestandtheil der allgemeinen Fürsorge aufgestellt worden ist, hat der Vorwurf, dass ein Arzt auch Politiker sei, alle Bedeutung verloren. Es ist freilich noch jetzt nicht immer leicht, das Recht der ärztlichen Beurtheilung in grossen Fragen des Volkslebens anzuerkennen, und wer die Discussionen der letzten Jahre über Acclimatisation und Colonisation anhaltend verfolgt hat, der wird wissen, wie gefährlich es ist, in der Beurtheilung der Verhältnisse des Volkslebens über die wissenschaftlichen Grundsätze einfach hinwegzugehen oder sie oberflächlich zu beurtheilen.

Die sanitären Zustände der Städte schliessen sich hier an. Meine ersten Versuche zu einer wissenschaftlichen Statistik der Ortskrankheiten habe ich in Würzburg gemacht. Ehe noch die Frage nach der Verbreitung der Tuberculose in Mode gekommen war, sind damals von mir die ersten, noch jetzt mustergültigen Aufnahmen der phthisischen Todesfälle in einer ganzen städtischen Bevölkerung ausgeführt worden. Im Verfolg derselben habe ich Jahre lang die Natur der Tuberkel und der Schwindsucht zu erforschen gesucht und ich bin der Meinung, dass meine damals gewonnenen Sätze ihre Bedeutung nicht verloren haben, obwohl ich den Tuberkel-Bacillus noch nicht kannte. Indess die Kenntniss dieses Bacillus ist nicht das A und Ω der Tuberkel-Lehre, wie sich das in der letzten Zeit bei dem Studium der Perlsucht des Rindviehs gezeigt hat. Auch diese Krankheit habe ich in meiner Würzburger Stellung zuerst genau studirt. Meine sehr correcten Angaben haben nicht gehindert, dass man auch diese Krankheit Tuberculose genannt und dieselbe sogar als die Hauptquelle der Menschen-Tuberculose bezeichnet hat. Erst die neuesten Angaben eines gewiss unverdächtigen Zeugen, des Herrn Rob. Koch, haben wieder die Frage aufgerührt, ob die Perlsucht der Rinder

Digitized by Google

von der Tuberculose des Menschen verschieden sei. Aber das wird hoffentlich auch eine dauerhafte Warnung sein, eine Vermischung der Krankheitsursachen mit den Krankheitswesen nicht ohne gründliche Vorstudien in der pathologischen Anatomie zuzulassen.

Ich kann dieses Kapitel nicht verlassen, ohne der in neuerer Zeit ausgeführten grossen sanitären Verbesserungen in der Einrichtung der menschlichen Wohnungen und der menschlichen Ortschaften zu gedenken, mögen sie nun in Städten oder in Dörfern ausgeführt sein. Es war auch die Vermischung von Medicin und Socialpolitik, die mich auf dasjenige Feld führte, auf dem es mir durch glückliche Umstände gelungen ist, die Wohnungsverhältnisse in Berlin gründlich zu ändern. Ich verdanke die Möglichkeit, bei einer so grossen Veränderung bestimmend mitzuwirken, in erster Linie dem Umstande, dass ich Stadtverordneter von Berlin geworden war, und demnächst dem grossen und dauernden Vertrauen, welches ich durch fast 50 Jahre bei meinen Mitbürgern gefunden habe. Wenn sie mir später das Ehrenbürgerrecht ertheilten, so darf ich auch darauf hinweisen, dass seit meiner Mitarbeit die ganze Physiognomie der deutschen Hauptstadt sich verändert hat. Denn die Städtereinigung erforderte nicht bloss eine umfassende Wasserzuleitung, eine durchgreifende Canalisation und weit ausgedehnte Rieselfelder, sondern auch eine entsprechende Regulirung und Nivellirung sämmtlicher Strassen und einen Umbau in jedem Hause. Das hat Hunderte von Millionen gekostet, aber meine Mitbürger haben die grosse Last übernommen in dem unverbrüchlichen Vertrauen, dass jede Geldsumme durch ein Aequivalent an Gesundheit und an Lebensdauer belohnt wird. So ist Berlin zugleich eine der reinlichsten und schönsten, aber auch der gesundesten Grossstädte geworden. Wenn ich noch jetzt trotz meiner gehäuften und zuweilen recht drückenden Arbeiten die sanitäre Aufsicht über die Städtereinigung behalten und sogar kürzlich von Neuem eine Wahl als Stadtverordneter angenommen habe, so darf ich wohl voraussetzen, dass man dies nicht dem Ehrgeiz, sondern einem strengen Pflichtgefühl und einer Beharrlichkeit in der Verfolgung grosser Aufgaben zuschreiben wird.

Diese halbpolitische Thätigkeit beruht überall auf ernsthaften wissenschaftlichen Vorarbeiten. Insbesondere die Organi-

Digitized by Google

sation der Städtereinigung ist fast ganz und gar aus der communalen Initiative heraus durchgesetzt worden, und ich bin stolz darauf, dass ich daran mitwirken konnte, und dass jetzt die allgemeine Gesetzgebung auf unseren Leistungen weiter arbeiten kann. Vielleicht findet man noch ein besseres „System", aber was erreicht ist, wird trotz Allem sicherlich ein mustergültiges Vorbild bleiben. Dabei darf wohl an ein anderes, sehr bekanntes Beispiel erinnert werden, ich meine an die Fleischschau. Eine wie heftige und anhaltende Opposition wurde durch unsere Nachweise von den Trichinen im Schweinefleisch hervorgerufen, und wie lange hat es gedauert, ehe die Gesetzgebung dafür eintrat, eine immer wirksamere Fleischschau vorzuschreiben! Die Stadt Berlin hat ihre Einrichtungen dafür frühzeitig und ohne Mitwirkung der Staatsgewalt zu Stande gebracht. Aber noch jetzt ist es nicht möglich geworden, die internationale Gesetzgebung in vollen Einklang mit den Forderungen der Wissenschaft zu bringen, und einigemal waren wir nahe daran, über diese Discordanz in gefährlichen Streit mit Nordamerica zu kommen. Der so oft hervortretende Gegensatz zwischen der Praxis und der forschenden (nicht bloss theoretischen) Wissenschaft setzt grosse Kaltblütigkeit und Umsicht, aber auch grosse Ehrlichkeit und Zuverlässigkeit voraus, wie sie ohne die Controle der Wissenschaft kaum jemals in die Gebräuche des täglichen Lebens übergeführt werden. Am schlimmsten sind dabei die Halbwisser, die in dem Hochmuth der gewöhnlichen Laien glauben, sich über die strengen Forderungen des gelehrten Forschers hinwegsetzen zu dürfen.

Berlin ist nicht die einzige Stadt, die mich zum Ehrenbürger erwählt hat, aber die einzige, die es auf Grund wirklicher praktisch-wissenschaftlicher Arbeiten gethan hat. Es giebt andere Städte, die mir gleiche Ehre erwiesen haben. Die erste war Bologna (1867), diese älteste Universitätsstadt von Italien und die am meisten aushaltende in der Unterstützung wissenschaftlicher Arbeiten, mit deren Behörden ich, wie auch die letzten Tage gezeigt haben, in ununterbrochener freundschaftlicher Beziehung stehe. Die grössten und am meisten blühenden Städte meiner späteren Heimath, des schönen Frankenlandes, Würzburg und Nürnberg, haben noch jüngst je eine Strasse

Digitized by Google

nach meinem Namen benannt, wie es Berlin schon früher gethan hatte. Dabei muss ich mit grosser Genugthuung bemerken, dass die städtischen Behörden Berlins das neue, von ihnen erbaute Krankenhaus, das grösste unserer Stadt, mit meinem Namen versehen haben. Die Gemeindebehörden des Dorfes Virchow in Hinterpommern haben mir durch eine künstlerisch ausgeführte Adresse sogar in Erinnerung gebracht, dass sie meinen vor Jahren ausgeführten Besuch, als ich meinen Söhnen den Ort zeigen wollte, nicht vergessen haben. Diese communalen Ehrungen erwähne ich mit besonderer Freude: sie sind ohne Nebenzwecke, aus rein persönlicher Verehrung gespendet worden, und gewähren mir eine hohe Befriedigung.

Daneben gedenke ich der vielen mir zugesandten Einzel-Documente, welche in der Hauptsache auf einer Würdigung meiner wissenschaftlichen Arbeiten beruhen. Unter ihnen steht der Grösse des Festgeschenkes und der Wärme der Anerkennung nach obenan die Collectiv-Gabe der wissenschaftlichen und der ärztlichen Körperschaften Oesterreichs. In einer grossen, kostbaren, aus Onyx und Bronze kunstvoll gefertigten Cassette liegen 80 besondere, meist mit prächtiger Malerei ausgestattete Adressen, Diplome u. s. w. aus den einzelnen Ländern und von den daselbst constituirten Vereinen und Gesellschaften, von der Wiener Akademie bis zu den ärztlichen Vereinen von Siebenbürgen, Ungarn und Bosnien, Abbazia und Zara. Mein hochverehrter Freund Toldt überbrachte sie persönlich; sie wird mir ein theures Angedenken an ihn und an so viele liebe und geschätzte Collegen bleiben. — Diesem Kleinodium am nächsten kommt eine Collectiv-Adresse der australischen Aerzte, übersendet durch Professor Wilson in Sydney: ein starker Band, dessen Dedicationsblatt mit reicher Miniatur-Malerei verziert ist, und der für jedes Land (auch Tasmanien und Neu-Seeland) auf besonderen Karten die Adressen der einzelnen Geber enthält. Es ist wohl das erste Mal, dass ein ganzer Continent seine Huldigung in einem einzigen Document vereinigt und die Gelegenheit für wichtig genug ansieht, sein Zusammenwirken mit der allgemeinen Wissenschaft zu bezeugen.

Entsprechend dem geringeren Areal viel geringer an Zahl, aber um so wärmer im Ausdruck sind die Vertreter der Schweiz

Digitized by Google

erschienen. Aber sie brachten ein Geschenk, das mir immer theuer bleiben wird: ein prächtiges Oelgemälde vom Walensee. Ich erzähle die Geschichte desselben wegen ihres nicht geringen Interesses. Es war in den Tagen, wo ich im Auftrage der deutschen Anthropologischen Gesellschaft die grosse Schulerhebung über die Farbe der Haare, der Augen und der Haut leitete, die zuerst in ganz Deutschland, dann auch in Oesterreich und der Schweiz ausgeführt wurde. Bei dem Studium der eingelieferten Zählkarten stiess ich auf ein überraschendes Verhältniss: im Lande Kerenzen, am Südufer des Walen-Seees, in einem Gebiet, das wir gewöhnt waren, der alemanischen Besiedelung zuzuschreiben, überwog in der Schuljugend die brünette Complexion. Da ich einen Fehler vermuthete, so benachrichtigte ich Professor Kollmann in Basel, der die Schweizer Materialien in der Hand hatte, und bat um Aufklärung. Ich erhielt bald die Aufforderung, lieber selbst nachzusehen; ich weilte just mit meiner Familie in dem lieblichen Suggenthal am Fusse des Schwarzwaldes und im nahen Verkehr mit den Freiburger Freunden, Ecker und meinem lieben Taufpathen, dem nachmaligen Prof. Paul Langerhans jun. Dort empfing ich die Einladung, zunächst nach Basel zu der Geburtstagsfeier von W. His, und von da zur Schweizer Naturforscher-Versammlung nach Stachelberg im Canton Glarus zu kommen. Alles ging vortrefflich. Ich traf in der Versammlung einen meiner ältesten Schüler, Dr. Schuler von Mollis, der Fabrikarzt für die ganze Eidgenossenschaft geworden ist, und die Pfarrer von Müllehorn und den Orten am Walensee; alle stimmten überein, dass die Sache an Ort und Stelle untersucht werden müsse. Ich brach mit Kollmann an demselben Abend trotz später Nachtzeit auf und wir erreichten noch unser nächstes Ziel, das hoch über dem See gelegene Dorf Obstalden. Vorweg mag gesagt sein, dass sich sofort die Richtigkeit der Angabe der Schullehrer ergab, aber wir wurden zugleich belohnt durch die wundervolle Lage und Aussicht von Obstalden, die in dem vollen Lichte des nächsten Morgens so entzückend auf mich einwirkte, dass ich sofort einen Contract für den nächsten Herbst abschloss, um dort mit meiner Familie Aufenthalt zu nehmen. So entspann sich ein, auch auf die Bevölkerung sich ausdehnendes Verhältniss, das mich und die Meinigen seitdem zu wieder-

Digitized by Google

holten Malen dorthin zurückführte. Die wundervolle Natur erfrischte uns und sie hat später in schweren Zeiten Besserung und Heilung für nächste Angehörige gebracht. Aber sie hat auch in wenigen Jahren das verlassene Dörflein zu einem gesuchten Rastplatz für viele Fremde gemacht, und Obstalden ist ein weit bekannter Ort geworden. Diese Erinnerung sollte das mir geschenkte Gemälde auffrischen, und ich kann nicht bloss das gute Ergebniss rühmen, sondern noch mehr das feine Gefühl der Geber, welches gerade dieses Bild documentirt. Ich danke den Schweizer Aerzten, die es mir geschenkt haben, von ganzem Herzen, und ich will nicht verschweigen, dass der Gedanke dazu, wie ich später erfuhr, von einer geistreichen Frau ausgegangen ist. Herr Schuler hatte die Gabe noch verstärkt, indem er eine ganze Reihe prächtiger Photographien vom See und den Ortschaften des Glarner Landes gesammelt hatte. So oft ich das Gemälde, das jetzt in meiner Wohnung hängt, anschaue, überkommt mich Freude und Rührung über die herzliche Gesinnung, welche die Geber erfüllt. — Diese Gesinnung tritt auch zu Tage in der Begrüssungs-Adresse der Züricher Naturforschenden Gesellschaft und der Berner Medicinischen Fakultät, der Aufsichts-Commission des Bernischen historischen Museums, der Professoren von Basel und Bern. Besonders angenehm berührte mich eine Zuschrift des berühmten Aegyptologen Naville, den ich vor Jahren bei seiner Arbeit in Bubastis besucht hatte.

Höchst ehrenvoll sind die Gaben aus England, Schottland und Irland, an der Spitze aus allen diesen Ländern die ältesten und berühmtesten Gesellschaften, persönlich vertreten durch meinen grossen Freund Lord Lister: ich nenne nur die Royal Society von London, das Royal College of Surgeons und die Royal Med. and Chirurg. Society of England, die gleichartigen Institute von Edinburgh, Glasgow und Dublin, die Universitäten von Birmingham und Aberdeen, welche letztere mich kürzlich in absentia zum Doctor legum creirt hat.

Aus Italien überbrachte mein erprobter Gönner, der Minister Baccelli, persönlich im Namen seiner Regierung ein Doppelbildniss von Morgagni und mir, sowie von meinen dortigen Schülern eine goldene Medaille und eine schöne Adresse,

Digitized by Google

sowie eine solche von der medicinischen Facultät in Rom mit der Ernennung zum Ehren-Doctor.

Scandinavien schickte eine goldene Medaille des schwedischen Aerzte-Vereins mit Adresse, ferner Adressen der schwedischen Akademie zu Stockholm, der medicinischen Fakultät von Upsala und Lund, der norwegischen Aerzte von Christiania und Bergen, der medicinischen Facultät in Kopenhagen.

Aus Helsingfors erhielt ich eine prachtvolle, durch ihren originellen Einband in Birkenrinde ausgezeichnete Adresse, neben der als Concurrenzstücke die Gaben des Museu Nacional und der Medicinisch-chirurgischen Gesellschaft von Rio de Janeiro und eine Adresse von Chile genannt werden mögen.

Von Paris kamen eine goldene Medaille der Société d'anthropologie (mit dem Brustbild von Broca), und eine durch Herrn Languelonne übersandte Bronzestatuette von Hippokrates (von Paul Dubois), „gewidmet von französischen Freunden und Gelehrten". Von Brüssel eine Glückwunsch-Adresse der Académie Royale de Belgique.

Aus Holland eine Adresse der Amsterdamer Aerzte und Naturforscher mit einem grossen Album der „Amtsgenossen und Freunde", überbracht durch Professor Stokvis; von dem Ethnographischen Museum in Leiden die Prachtausgabe des Wajang Proewa, den Anfang eines Prachtwerkes über philippinische Schädel, und ein Heft „Moderne Kunst in Nederland" von Herrn Kleinmann in Haarlem; endlich eine Adresse der medicinischen Facultät in Leiden.

Ungemein zahlreich waren die Adressen aus Russland, dem Lande, in welchem ich vielleicht die zahlreichsten Schüler unter den Aerzten zähle. Noch bis in die letzten Tage kamen immer neue Adressen aus den entferntesten Städten [Baku, Tiflis, Kutais, Jalta, Odessa, Blagowestschensk, Charkow, Jaroslaw, Jekaterinoslaw, Lodz, Kasan, Kars, Kertsch, Kischineff, Kursk, Mohilew, Mitau, Omsk, Orel, Orenburg, Pensa, Polkowa, Nikolajew, Rjäsan, Riga, Rostow, Saratow, Simferopol, Stawropol, Tambow, Tomsk, Tula, Wilna, Warschau, Wladikawkas, Woronesch, Zytomir, Kostroma, Moskau, Wologda, Dorpat (Jurjew), Kiew], sowohl von medicinischen, als auch von anthropologischen, geographischen, historischen Gesellschaften. Der Kaiser hatte mir

Digitized by Google

schon vorher einen hohen Orden verliehen und gestattet, dass ich zum Ehrenmitgliede des Medicinalrathes ernannt und zugleich für die Rudolf Virchow-Stiftung eine Sammlung von Beiträgen veranstaltet werde. Von verschiedenen Orten waren Anzeigen eingetroffen, dass mit Sammlung solcher Beiträge begonnen sei. Von Adressen zähle ich aus Moskau 26, aus Petersburg 26, aus Odessa 12, aus Kiew und Kasan je 6, aus Charkow 8, aus Riga 5, Jurjew 8 u. s. w.

Ich muss mich, was die Betheiligung des Auslandes betrifft, auf diese an sich so glänzende Zusammenstellung beschränken. Sie wird wohl später noch ergänzt werden. Nur Eines will ich noch hinzufügen: die Betheiligung desjenigen Landes, dessen Freundschaft wir erst in den letzten Jahren in so reichem Maasse gewonnen haben; ich meine Japan. Wie zahlreich sind dort unsere medicinischen Schüler, und wie treu erhalten sie die Erinnerung an ihre deutsche Bildung, und wie grosse Hülfe haben sie uns schon in der Erforschung schwieriger wissenschaftlicher Probleme gebracht! Die Nachricht über die Feier in Tokyo ist erst in den letzten Tagen hier eingetroffen: der deutsche Botschafter, Graf Arco, hatte die Landsleute und die japanischen Freunde in der Gesandtschaft versammelt und ich erhielt ihren gemeinsamen Gruss. Aber auch die einzelnen Gelehrten schickten Festgrüsse; selbst von Kyoto, der neuesten japanischen Universität, kam eine herzliche Adresse (unterzeichnet von Fujinami und Nakarai). An der Spitze der Männer von Tokyo stand unser hochgeehrter Landsmann, Professor Baelz, der erst neulich von seiner Reise in die Heimath zurückgekehrt war. Unter seiner Leitung dürfen wir hoffen, dass die medicinischen Schulen von Japan ihre grosse Culturmission, die moderne, naturwissenschaftliche Methode in Ostasien auszubreiten und für eine lange Dauer zu befestigen, auch künftig erfüllen werden, so wie es in America durch andere unserer Schüler in glänzender Weise geschehen ist! —

Ich sehe, dass ich mich kürzer fassen muss, um nicht allzu ruhmredig zu erscheinen. Die Zurückhaltung wird mir doppelt schwer, da ich jetzt über Deutschland sprechen müsste, um so schwerer, da mein Dankgefühl auf das Stärkste erregt ist. Denn ich hätte hier nicht bloss von den Gelehrten und den gelehrten

Digitized by Google

Gesellschaften, von den zahlreichsten Gönnern und Freunden, insbesondere auch von vielen politischen, communalen und volkswirthschaftlichen Genossen zu reden, sondern auch und insbesondere von der grossen und überraschenden Anerkennung, die mir in herzlichster Form und in unerwarteter Fülle zu Theil geworden ist. Es ist öffentlich bekannt, dass Seine Majestät der Kaiser und König schon vor der Feier mir den höchsten „wissenschaftlichen" Orden Preussens verliehen und dadurch den Anstoss zu einer allgemeinen Theilnahme für mich gegeben hat; ein huldvolles Anschreiben und die Verleihung der grossen goldenen Medaille für Wissenschaft werden diese gnädige Würdigung in steter Erinnerung bei mir und meiner Familie erhalten. Eine Depesche des Reichskanzlers aus Hubertusstock vom 12. October und ein Anschreiben des Staatssecretärs für das Innere haben meine Auffassung in der freundlichsten Form bestätigt. Das Königlich Preussische Unterrichts-Ministerium hat dem neuen Pathologischen Museum, dessen Errichtung meine frühesten akademischen Programm-Gedanken verwirklicht hat, meine von Hans Arnold ausgeführte Marmor-Büste geschenkt, die durch Seine Excellenz den Herrn Unterrichts-Minister selbst mit einer anerkennenden Ansprache bei dem Beginn des Festes enthüllt wurde. Die Akademie der Wissenschaften hat ihren, durch die Secretäre überbrachten, höchst schmeichelhaften Glückwunsch mit einer in ihrem Auftrage von B. Kruse angefertigten Bronze-Plakette begleitet. Das Schlesische Museum für Kunstgewerbe und Alterthum in Breslau überreichte eine Gold-Plakette von E. Kempffer, die Kaiserliche Leopoldinisch-Carolinische deutsche Akademie der Naturforscher mit einer Adresse ihre grosse goldene Medaille. Der Ausschuss des Deutschen Aerzte-Vereinsbundes brachte ein vortrefflich ausgeführtes Huldigungsbild.

Alles, was an kostbaren Ehrengaben und an künstlerisch ausgestatteten Adressen an mich gelangt war, habe ich seiner Zeit Herrn Professor Lessing auf seinen Wunsch zur öffentlichen Ausstellung überlassen. Dieselbe hat in dem schönen Lichthofe des Kunstgewerbe-Museums stattgefunden. Sie hat allgemeine Bewunderung erregt.

Ich kann nicht schliessen, ohne noch einigen hochgestellten und mir seit langer Zeit freundlich gesinnten Fürstlichkeiten

Digitized by Google

meine besondere Freude darüber auszudrücken, dass sie die Fortdauer ihrer Theilnahme auch bei dieser Feier durch telegraphische Depeschen zu erkennen gegeben haben. Es waren dies die Prinzessin Therese von Bayern, die Herzoge Johann Albrecht und Georg zu Mecklenburg, Prinz Christian zu Schleswig-Holstein, der Herzog von Ratibor.

Den ganz ungewöhnlichen Ehrungen gegenüber, die mir zu Theil geworden sind, kann ich nichts weiter thun, als meinen wärmsten und herzlichsten Dank wiederholen. Das Gefühl der Verpflichtung ist zu gross, als dass ich ihm Worte verleihen könnte, die meine Empfindungen ganz ausdrücken. Auch bin ich zu alt geworden, um neue Leistungen in Aussicht stellen zu können, welche würdig genug wären, um als eine Gegengabe betrachtet zu werden. Ich werde nicht müde werden, so lange zu arbeiten, als meine Kräfte ausreichen. Aber ich kann nicht mehr versprechen, als dass ich versuchen werde, eine Reihe grösserer Arbeiten, die ich in jungen Jahren begonnen habe, zu einem auch für die grosse Welt brauchbaren Abschluss zu bringen. Im Uebrigen kann ich nur bitten, meinen etwa noch kommenden Arbeiten dieselbe gütige und nachsichtige Beurtheilung zu Theil werden zu lassen, die ich in so reichem Maasse, weit über alles Erwarten hinaus, bisher genossen habe. Der wohlwollende, ich darf vielleicht sagen, der liebevolle Empfang, den ich bei diesem Feste gefunden habe, bestärkt mich in dem Wunsche, noch einige Zeit in derselben Hingebung und Unabhängigkeit fortarbeiten zu können.

Wenn es richtig wäre, dass die Welt undankbar ist, so wäre es sicherlich die grösste Undankbarkeit, wenn ich diese Erfahrung auch auf mich anwenden und demgemäss als eine allgemeine Eigenschaft der Menschen anerkennen wollte. Grössere Anhänglichkeit, als ich sie in allen Kreisen unseres Volkes und selbst unter Angehörigen fremder Nationen gefunden habe, kann niemand zu finden erwarten oder gar in Anspruch nehmen. Ich habe solche Anhänglichkeit nicht verlangt, sie ist mir freiwillig gegeben worden; ich habe sie auch nicht erwartet, aber um so mehr bin ich dadurch angenehm überrascht und tiefinnerlich verpflichtet worden. Wer von den Genossen meiner Jugend, in einigen Fällen sogar meiner Kindheit, noch am Leben, was mir von den mannigfaltigen Streifzügen früherer Jahre noch

Digitized by Google

geblieben ist, das ist bei dieser Gelegenheit auch wieder zu mir gekommen, persönlich oder brieflich. Landsleute aus Pommern, deren Andenken ich nur mit Anstrengung in mir erneuern konnte, haben sich gemeldet; insbesondere meine alten Schivelbeiner Bekannten sind, wie immer, vertrauensvoll gekommen, um die Dauerhaftigkeit ihrer Gefühle zu bezeugen. Das Lehrer-Collegium am Gymnasium zu Cöslin, wo ich einst als Schüler meine Vorbildung genossen habe, versicherte mich von Neuem seiner treuen Erinnerung. Alle Städte, in denen ich einstmals gelebt habe, waren thätig, mir etwas Besonderes und besonders Angenehmes anzuthun. Aber das gilt nicht bloss von der Vergangenheit. Wenn ich um mich blicke, so sehe ich immer zahlreicher, neben Bekannten früherer, auch solche jetziger Zeit, und es dünkt mich, dass gerade die Theilnahme der gegenwärtigen Menschen mir als ein zuverlässiges Zeichen wirklicher Treue und Beständigkeit gelten muss. Eine kleine Anekdote aus den jüngsten Tagen hat, wie ich sehe, durch die Tagespresse eine starke und auffallend schnelle Verbreitung gefunden: als ich von einem der Feste noch spät nach Hause zurückkehrte, fand ich zu meiner grössten Ueberraschung meine kleine Strasse, die Schellingstrasse, durchweg hell erleuchtet. Ich hatte keine Ahnung davon gehabt, dass meine Nachbarn mich so gütig empfangen wollten. Aber die Strasse war auch ganz voll von Kindern, zum Theil recht kleinen; ich musste durch eine förmliche Gasse von Kindern den Weg zu meiner Hausthür suchen und das Jubelgeschrei der Kleinen hörte erst auf, als ich im Innern des Hauses verschwunden war. Aber so oft ich mich jetzt auf der Strasse zeige, kommen die Kleinen mir entgegen, strecken ihre Hände aus und sagen: Guten Tag, Herr Virchow!

So pflanzt sich das Gefühl von Tag zu Tag, von Kind zu Kind fort, und es darf nicht überraschen, wenn es auch bei den Grossen und sogar bei den Alten sich rührt. Der schönste Abend, den ich in dieser Zeit erlebte, war ein ganz intimes Fest unseres Handwerker-Vereins. Ich hatte ihn vor Jahren selbst mit begründet und ihn auf seinen ersten Wegen mit Rath und That begleitet. Das war zu einer Zeit, wo der damalige Kronprinz Friedrich noch Musse hatte, sich mit Fragen der Volkserziehung

Digitized by Google

zu beschäftigen. Wie oft ist er, und zuweilen mit ihm seine Gattin, die kürzlich verblichene Kaiserin Friedrich, in den Handwerkerverein gekommen, um selbst nach dessen Fortschritten zu sehen! Und als wir nun endlich so weit gelangt waren, um ein eigenes Haus für den Verein herzustellen, wie hat er damals an unserer Freude theilgenommen! Dann kam die Zeit, wo unser Handwerkerverein die Musterorganisation für derartige Genossenschaften wurde, wo unsere jungen Mitglieder als Apostel in alle Welt hinauszogen und überall Handwerkervereine gründeten. Von Riga bis Lissabon hat es deren gegeben, und überall fanden unsere reisenden Mitglieder gleichsam ein vorbereitetes Heim. Die tief eingreifende Woge des Socialismus hat ein grosses Stück dieser Schöpfungen vernichtet. Trotzdem ist der Berliner Handwerkerverein am Leben geblieben und als ich neulich zu dem mir gebotenen Feste erschien, als die alten Lieder erklangen, als ich selbst einmal wieder eine Rede hielt, da streckten sich alle Hände mir entgegen, wie die der Kinder aus der Schellingstrasse. Das ist die Dankbarkeit des Volkes, und darum darf ich jedermann sagen: vertraut dem Volke und arbeitet für dasselbe, dann wird auch euch der Lohn nicht fehlen, wenngleich der Abbruch zahlreicher Einrichtungen, das Verschwinden vieler Menschen, die völlige Umgestaltung des öffentlichen Lebens den Gedanken unserer Vergänglichkeit ganz nahe bringt. Das ist mein Glaubensbekenntniss, und mit diesem hoffe ich, so lange ich lebe, auskommen zu können.

Die städtischen Behörden von Berlin, die Vorstände aller unserer Krankenhäuser, die gelehrten Gesellschaften und Corporationen von ganz Deutschland haben mein Familien-Archiv mit wundervollen Zuschriften und Ehren-Diplomen gefüllt. Nicht wenige dieser Gesellschaften haben mich unter Verleihung besonderer Ehrentitel in die Reihe ihrer Mitglieder aufgenommen. Wenn ich hier in keine weiteren Einzelheiten eingehe, so muss ich bitten, darin keine Zurücksetzung oder gar Missachtung der nicht genannten zu sehen, sondern nur zu erwägen, dass eine vollständige Uebersicht in dieser Danksagung nicht gegeben werden konnte.

Berlin, am 15. December 1901.

Digitized by Google

II.

Zur Kenntniss der Tractions-Divertikel des Oesophagus.

Von
Prof. Dr. Hugo Ribbert in Marburg.

Die Entstehung der Tractions-Divertikel, die überwiegend an der vorderen Wand des Oesophagus unterhalb der Bifurcation der Trachea vorkommen, eine trichterförmige Gestalt haben und schräg nach oben gerichtet sind, wird heute allgemein auf die narbige Schrumpfung von Entzündungs-Heerden zurückgeführt, welche aussen an einer umschriebenen Stelle der Speiseröhre sassen und mit ihrer Wand in Verbindung getreten waren. In weitaus den meisten Fällen sah man tuberculös-anthrakotische Lymphdrüsen direct oder durch Vermittelung eines Narbenstranges in Zusammenhang mit der Spitze des Divertikels, dessen Schleimhaut in der Tiefe häufig narbige Veränderungen aufwies. Demgemäss stellt man sich gewöhnlich vor, dass die zunächst an den Oesophagus angehefteten und erweichten Drüsen in das Lumen durchbrachen, und dass dann ihre unter Schrumpfung erfolgende Ausheilung jenen Zug ausübte. Doch ist eine Perforation nicht unbedingt erforderlich. Denn eine entzündlich vergrösserte und angewachsene Drüse kann ja auch ohne Entleerung ihres Innern eine narbige Verkleinerung eingehen.

So einleuchtend nun diese Genese ist, so wenig ist sie doch frei von Bedenken.

Die Tractions-Divertikel finden sich hauptsächlich bei älteren Leuten. Wenn nun wirklich die Verwachsung, Erweichung und Perforation von Lymphdrüsen jene Bedeutung hätte, so sollte man doch bei jüngeren Leuten mindestens ebenso häufig, — in Wirklichkeit aber häufiger, da ja nicht alle solche Processe in Divertikel-Bildung auszugehen brauchten, — jene Verlöthungen oder jene Durchbrüche antreffen. Aber das ist nicht der Fall, vielmehr sind solche Befunde äusserst selten. Ich selbst habe keinen derartigen Fall gesehen, habe aber sehr viele Divertikel beobachtet, die ja gar nicht selten sind. Man könnte auch nicht etwa einwenden, dass jene einleitenden Vorgänge zu rasch ab-

Digitized by Google

liefen. Denn die Anheftung der Lymphdrüse und die Perforation bis zum Beginn einer narbigen Retraction müssten sehr langsam vor sich gehende Veränderungen darstellen und demgemäss sehr oft gesehen werden. Das beweisen uns die analogen Processe an den Bronchen, der Trachea und besonders den Pulmonalgefässen. An diesen Gebilden beobachten wir eine feste Vereinigung mit Lymphdrüsen sehr oft und nicht selten auch eine Perforation in das Lumen. Aber wir sehen hier kaum jemals eine trichterförmige Ausziehung zu Stande kommen, die den Tractions-Divertikeln des Oesophagus entsprechen würde.

Diese Ueberlegungen allein zeigen zur Genüge, dass für die Genese der Divertikel die schrumpfende Lymphdrüse nicht das allein maassgebende sein kann.

Dazu kommt noch, dass die angenommene Verlöthung mit dem Oesophagus keineswegs so leicht verständlich ist, wie es bei der Häufigkeit der Divertikel vorausgesetzt werden müsste. Denn die bronchialen und trachealen Lymphdrüsen haben zur Speiseröhre keine directe Beziehung, sie sind durch reichliches, lockeres Bindegewebe von ihr getrennt. Es ist deshalb etwas ganz Anderes, ob die Drüsen, wie es ja sehr oft geschieht, mit den Bronchen oder den Pulmonalgefässen, oder ob sie mit dem Oesophagus verwachsen. Thatsächlich bleiben ja auch die tuberculös anthrakotischen Veränderungen der Lymphknoten meist ohne Beziehung zum Oesophagus. Es muss also noch ein besonderer Umstand in Betracht kommen, der die Anheftung eines Narbenstranges oder einer narbigen Drüse an die Divertikel erklärt.

Ein weiteres Bedenken liegt in der Thatsache, dass nicht selten Divertikel vorkommen, die, bei typischer Ausbildung, keinerlei Zusammenhang mit Entzündungs-Heerden, insbesondere mit schrumpfenden Drüsen zeigen, die also ganz unabhängig von solchen entstanden sein müssen.

In der Literatur haben diese Fälle keine ausreichende Beachtung gefunden. Man hat aus ihnen keine Einwände gegen die herrschende Lehre entnommen, hat sich auch überhaupt nur wenig mit ihnen beschäftigt. Aber sie veranlassten mich, im Verein mit den anderen Ueberlegungen, den Tractions-Divertikeln meine Aufmerksamkeit zuzuwenden.

Digitized by Google

Ich sammelte aber nicht nur solche Präparate, in denen die Ausbuchtung sofort ins Auge fiel und voll entwickelt war, sondern auch weniger weit ausgebildete, in denen nur kleine, trichterförmige und flache Gruben zu sehen waren. Derartige Divertikel können bei der Ausbreitung des aufgeschnittenen Oesophagus leicht mehr oder weniger verstreichen, und deshalb unter Umständen übersehen werden.

Von 40 Divertikeln, die bis auf eines, oberhalb der Bifurcation gelegenes an der typischen Stelle unterhalb der Trachea sassen und schräg gegen sie nach aufwärts gerichtet waren, besitze ich mikroskopische Präparate, die in der Längsrichtung des Oesophagus angelegt sind. Die an ihnen beobachteten Verhältnisse stelle ich in der Weise zusammen, dass ich mit den am wenigsten ausgebildeten beginne und zu denen fortschreite, welche das Divertikel in der bekannten Weise mit anthrakotischen Processen im Zusammenhang zeigen.

1. Die einfachste Form ist durch eine flache Schleimhaut-Einsenkung gegeben, der Nichts weiter entspricht, als ein relativ breites, intermusculäres, bindegewebiges Interstitium, in welchem Gefässe aus der Umgebung des Oesophagus zur Schleimhaut hindurchtreten. Eine Beziehung zur Divertikel-Bildung wird nur dadurch sichtbar, dass man die Wand der unteren Speiseröhren-Hälfte nach abwärts zieht, während der obere Theil und die Trachea fixirt sind. Dann hält jener gefässhaltige Strang die Schleimhaut fest und verursacht in ihr eine leicht trichterförmige Einsenkung. Ich besitze zwei derartige Objecte.

2. Drei weitere Präparate lassen jenen Bindegewebs-Zug nicht mehr als ein breiteres Interstitium, sondern als eine deutliche Lücke in den Muskelschichten, als eine ausgesprochene Unterbrechung erscheinen. In zweien dieser Fälle setzte sich das eingeschaltete Gewebe in Form eines gut umgrenzten bindegewebigen Zuges nach aufwärts gegen die Trachea fort. Der eine der beiden Züge geht dicht an einer kleinen, pigmentirten, sonst aber unveränderten Lymphdrüse vorüber. In dem dritten Object ist das Bindegewebe jener Lücke ausserordentlich gefässreich und findet ebenfalls in einem, aber weniger gut geschlossenen Zuge seine Fortsetzung.

Digitized by Google

Die eigentliche Divertikel-Bildung ist an diesen drei Speiseröhren noch wenig ausgeprägt. Das Epithel erscheint flach ausgebuchtet oder es bildet im Bereich der Muskellücke eine kleine, trichterförmige Einsenkung.

Je ausgedehnter aber die Unterbrechung der Muskelschichten ist, um so leichter combinirt sich mit ihr eine weitergehende Ausbuchtung.

3. In einem derartigen Präparat ist eine dreifache Lückenbildung vorhanden, die einem gemeinsamen, flach concaven Bezirk angehört. Aber jeder der drei Stellen entspricht eine besondere kleine Einsenkung des Epithels.

4. In drei weiteren Objecten reicht die trichterförmig sich einsenkende Vertiefung etwas über die äussere Muskellage hinaus. Sie geht schräg nach oben und verlängert sich in einen parallel gefaserten, von der Umgebung durch dichteres, aber keineswegs narbiges Gefüge sich abhebenden, bindegewebigen Strang, der eine Strecke weit zu verfolgen ist. Ring- und Längs-Musculatur schneiden am Rande des Divertikels scharf und ohne weitere Veränderung ab.

5. Wiederum drei neue Divertikel zeichnen sich durch ihre relativ beträchtliche Tiefe und typische Anordnung aus. Sie werden gebildet von dem Epithel, der Muscularis mucosae und etwas Bindegewebe, und treten so ausgestattet durch eine breite Unterbrechung der beiden Muskellagen hindurch, welche in dem einen Falle scharf abgesetzt ist, während in dem zweiten die Längsmusculatur eine Strecke weit auf die Aussenfläche des Divertikels übergeht. In dem dritten Präparat ist die Fortsetzung in einen bindegewebigen Strang ganz besonders deutlich. Er zieht von der Spitze des Divertikels fast 1 cm weit in regelmässtger, parallel-faseriger, lockerer Anordnung gegen die Trachea hin, lässt sich bis zu ihr, wenn auch nicht mehr ganz so geschlossen, verfolgen und inserirt am Perichondrium. In dem Zuge verlaufen in gleicher Richtung sehr dünnwandige Gefässe und Nerven. Ausserdem setzt sich in ihn die Muscularis mucosae eine längere Strecke weit, allmählich abnehmend, fort. Der Strang hat nirgendwo narbigen Charakter. Neben ihm liegen in der Nähe der Trachea mehrere kleine, pigmentirte Drüsen in wellig gefaserter Umgebung, und fast 1 cm vom Oesophagus

Digitized by Google

entfernt, ebenfalls neben dem Zug, vier, mit blossem Auge kaum sichtbare, gelbliche Kalkknötchen, in lockeres Bindegewebe eingeschlossen. Ueber ihre Herkunft lässt sich Nichts aussagen. Das Epithel des Divertikels stösst hier und da an eine dünne Zone zellig infiltrirter Mucosa.

6. Eine weitere Gruppe ist dadurch gekennzeichnet, dass die Muskelschichten im Bereich des Divertikels nicht völlig unterbrochen sind, sondern in wechselnder Ausdehnung an der Ausbuchtung Theil nehmen.

Eines dieser Objecte zeigt unterhalb des wenig entwickelten Divertikels lediglich eine unregelmässig angeordnete, gleichsam durcheinander gewirrte Musculatur, sonst aber keine besonderen Eigenthümlichkeiten.

In einem anderen Falle findet sich ein plattes, aber 1 cm weit hinaufreichendes, breites, spaltförmiges Divertikel. Es liegt zwischen der Muscularis mucosae und der Ring-Musculatur und ist mit dickem Platten-Epithel ausgekleidet. Von seinem oberen Rande setzt sich durch eine kleine Lücke der Muskellagen ein feiner, epithelhaltiger, nur mikroskopisch wahrnehmbarer Canal fort, der ausserhalb der Längsschicht im peri-oesophagealen Bindegewebe noch etwa 1 cm weit in schräger Richtung zu verfolgen ist und dann blind endet. In seiner Umgebung ist die Bindesubstanz dichter, als sonst, aber durchaus ohne narbigen Charakter.

In zwei weiteren Divertikeln mit flacher Ausbuchtung sind beide Muskelschichten zu erkennen, aber sie sind im Umfange der Ausbuchtung stark verdünnt. Die relativ geringe Tiefe der Tasche lässt diese verminderte Dicke der Musculatur nicht etwa als eine secundäre Dehnungs-Erscheinung auffassen. Sie muss vielmehr vor Zustandekommen des Divertikels vorhanden gewesen sein. Das gilt auch für die folgenden sieben Objecte.

In ihnen fehlt die Ring-Musculatur im Bereich der Einstülpung ganz. Sie ist an der Grenze gegen die Bucht scharf abgesetzt. Die Längs-Musculatur dagegen geht um das bald flachere, bald tiefere Divertikel herum. Einmal ist sie dabei nur wenig reducirt, in den übrigen Fällen aber deutlich vermindert, zuweilen bis auf einige wenige isolirt verlaufende Fasern. In vier von den sieben Präparaten geht von der Spitze des Divertikels ein schmaler, nicht narbiger Bindegewebs-Zug, der

Digitized by Google

die Muskel-Elemente der Längsschicht in geringem Umfange eine kurze Strecke weit in sich aufnimmt, gegen die Trachea in die Höhe.

In den 23 bis jetzt besprochenen Divertikeln besteht also keine directe Beziehung zu Entzündungs-Processen oder deren Residuen. Es ist völlig ausgeschlossen, dass ein Narbenzug für die Bildung der Ausbuchtung anzuschuldigen wäre. Dieses Resultat liess sich übrigens auch schon bei makroskopischer Betrachtung vorwegnehmen. Ich habe notirt, dass in keinem Falle eine Verwachsung mit einer geschrumpften und indurirten Lymphdrüse vorhanden war.

Unter solchen Umständen bleibt aber nur die Möglichkeit, die Entstehung der Divertikel aus einer Entwickelungs-Störung abzuleiten. Darauf ist bisher verhältnissmässig wenig Werth gelegt worden, und zwar, wie ich annehme, besonders deshalb, weil man sein Augenmerk hauptsächlich auf die mit narbigen Processen in Verbindung stehenden, weniger auf die nicht so ausgeprägten und deshalb nicht so auffallenden Formen richtete.

Klebs[1]) hat zuerst hervorgehoben, dass Störungen in der Entwicklung des Oesophagus und der Trachea zu Divertikel-Bildung führen könnten, und Eppinger[2]) hat sich dieser Meinung angeschlossen. Beide verweisen auf die seltenen Fälle, in denen eine Fistelbildung zwischen dem Oesophagus und der Trachea, die beide im Uebrigen gut ausgebildet sind, in der Höhe der Bifurcation besteht. Eppinger führt zwei derartige Beobachtungen aus der Literatur an. Starck[3]) weist auf einen dritten von Tarnier mitgetheilten hin, in welchem eine 2 cm lange, spaltförmige Communication bestand.

Klebs und Eppinger ziehen ferner die nicht so sehr seltene Missbildung heran, bei welcher der Oesophagus in seiner Mitte unterbrochen ist und von oben her nach kurzem Verlauf blind endet. Der untere vom Magen heraufsteigende Abschnitt ist entweder ebenfalls verschlossen und mit dem oberen Theil durch

[1]) Handbuch der patholog. Anatomie I, S. 164.
[2]) Ib. Larynx und Trachea S. 254.
[3]) Die Divertikel der Speiseröhre. Monogr. 1900.

Digitized by Google

einen bindegewebigen Strang verbunden, oder er mündet an der Bifurcation in die Trachea.

Alle diese Missbildungen lassen sich, wie es Eppinger thut, aus der Entwicklung[1]) von Trachea und Oesophagus ableiten. Das ursprünglich gemeinsame Rohr spaltet sich durch Bildung eines Septums in zwei Canäle. Reicht die Scheidewand, wie Klebs annahm, in der Höhe der späteren Bifurcation zu weit nach rückwärts, entwickelt sie sich auch aus der hinteren Wand des Oesophagus, so wird dieser quer abgeschlossen. Seine untere Hälfte wird dabei entweder auch verengt oder sie bleibt in Verbindung mit der Trachea. Ist die Septum-Bildung aber unvollkommen, so entsteht jene Fistel. Eine noch geringfügigere Entwicklungs-Störung kann dann die Divertikel-Bildung herbeiführen.

Auch Starck ist der Meinung, dass einzelne Tractions-Divertikel auf embryonale Anomalien zu beziehen sein dürften.

Ich gehe weiter und spreche mich dahin aus, dass die Tractions-Divertikel überhaupt in ihrer weitaus grössten Zahl aus Entwicklungs-Störungen abzuleiten sind, die darin bestehen, dass in der Scheidewand zwar keine Oeffnung bleibt, aus der später ein Fistelgang werden könnte, dass aber an entsprechender Stelle eine mangelhafte Ausbildung der Oesophagus-Wand zu Stande kommt. Sie ist dadurch gekennzeichnet, dass sich die Musculatur in der Bifurcations-Höhe der Trachea an umschriebener Stelle nur unvollkommen oder gar nicht anlegt, dass an ihre Stelle Bindegewebe tritt, welches sich in einem gegen die Trachea verlaufenden und zuweilen an ihr angehefteten Zuge fortsetzt. In ihm würde in jenen seltenen Fällen der epitheliale Fistelcanal verlaufen.

Eppinger hebt hervor, „dass häufiger, als man glaubt, diverticulöse Ausstülpungen des Oesophagus (inclusive ihrer

[1]) Herr Geheimrath Gasser hatte die Freundlichkeit, mir die von Herrn Prof. Zumstein über die Entwicklung der Speise- und Luftröhre verfertigten ausgezeichneten Plattenmodelle zu demonstriren. Man kann an ihnen die Bildung des von der Abgangsstelle der Trachea nach oben steigenden und zugleich aus der linken und rechten Wand sich entwickelnden Septa ausgezeichnet verfolgen und sich jene Missbildungen leicht verständlich machen.

Digitized by Google

Muskelschicht) sich mit ihrem spitzen Ende an die Bifurcationsstelle der Trachea inseriren.

Die Divertikel-Bildung kann dann auch entweder so gedacht werden, dass die muskelfreie Stelle der Wand sich durch den Innendruck ausbuchtet, dass also Pulsions-Divertikel entstehen, die ja auch im Verlaufe des Oesophagus zuweilen beobachtet werden; oder es handelt sich, wie in den meisten Fällen, um ein Tractions-Divertikel, welches durch die Anspannung jenes Bindegewebe-Stranges zu Stande kommt, wenn der Oesophagus sich durch Wachsthum nach abwärts verlängert oder bei dem Schluck-Act etwas gegen den Magen hin verschiebt und durch Contraction von der Trachea entfernt. Je nach der festeren oder weicheren Beschaffenheit des bindegewebigen Zuges, an dem Musculatur und Schleimhaut fixirt sind, wird dann das Divertikel mehr oder weniger ausgeprägt werden.

Pulsions- und Tractions-Divertikel können sich aber auch combiniren, und zwar besonders in der Weise, dass ein durch Zug auf die eben erwähnte Weise entstandenes oder auf die noch zu besprechende Weise vertieftes Divertikel sich durch den Druck von innen her noch weiter ausbuchtet. Oekonomides[1]) hat auf diese Möglichkeit hingewiesen.

Die Entwicklungs-Geschichte eröffnet uns also ein Verständniss jener Form von Tractions-Divertikeln, bei denen Entzündungs-Processe auszuschliessen sind. Dahin gehören die 23 zuerst beschriebenen Präparate.

Aber auch für die meisten übrigen Divertikel können wir die durch Entwicklungs-Störungen gegebene Grundlage nicht entbehren.

Gewiss soll nicht geleugnet werden, dass allein durch Schrumpfung eines mit der Oesophaguswand verwachsenen Entzündungs-Heerdes ein Divertikel erzeugt werden kann, aber wenn nicht für alle, so doch für die meisten an typischer Stelle, d. h. in der Gegend der Bifurcation sitzenden Ausbuchtungen glaube ich diese Entstehungsweise ausschliessen zu sollen. Denn die anatomischen Verhältnisse sind nicht so, wie es bei primärer Verwachsung oder bei einem Durchbruch von Lymphdrüsen mit nachfolgender narbiger Retraction erwartet werden müsste.

[1]) Dissertation, Basel 1882.

Digitized by Google

Nach Perforation einer Drüse und nach Entleerung des erweichten Inhaltes würde das schrumpfende Gewebe an dem über der Oeffnung sich wieder schliessenden Epithel angeheftet sein und es sammt der gleichfalls fixirten Musculatur in die Tiefe ziehen. In ähnlicher Weise würde der Zug wirken, wenn nur eine entzündliche Infiltration der Musculatur bis zum Epithel zu Stande gekommen wäre, während bei einer nur mit der äusseren Muskelschicht bestehenden Verlöthung zunächst allein diese Lage, secundär aber auch die Ringmusculatur und das Epithel ausgebuchtet werden müssten.

Nun besitze ich aber nur 4 Divertikel, welche diesen Anforderungen einigermaassen entsprechen würden. Aber auch bei ihnen ist eine andere Erklärung möglich und wahrscheinlicher, welche nicht ausschliesslich auf die Narben-Retraction Bezug nimmt. Ich bespreche sie zuletzt und gehe zunächst auf andere Divertikel ein.

7. In fünf makroskopisch typischen Präparaten findet sich zwar ein in der Nähe der Ausbuchtung nachweisbarer, mehr oder weniger derber, narbiger, nach aufwärts strebender, mit etwas Kohle-Einlagerung versehener Zug, aber er heftet sich nicht so an den Oesophagus an, wie es nach jener Voraussetzung sein müsste. Unterhalb des Epithels, an der Seite oder Spitze des Divertikels, liegt zunächst eine Schicht lockeren, zweifellos nicht entzündlichen Bindegewebes. Es geht erst in einiger Entfernung in den Strang über, der seinerseits nicht ein beliebig angeordnetes narbiges, sondern ein in der Längsrichtung parallelgefasertes Gewebe aufweist. Eine ausgesprochene Beziehung zu geschrumpften Lymphdrüsen ist nicht vorhanden. In drei Fällen lag hinter dem Oesophagus nach oben von dem Divertikel je eine pigmentirte Lymphdrüse, aber ohne Induration und ohne Verlöthung mit dem nahe vorüberziehenden Strang. In einem vierten Falle war keine derartige Drüse vorhanden, und im fünften lag in dem Strang ein kleines Kalkknötchen als Rest eines alten, mit Nekrose verbundenen Entzündungs-Heerdes. Längs- und Ring-Musculatur war in diesen fünf Präparaten um den Eingang in das Divertikel scharf abgesetzt oder ging ein wenig auf seine Seitenfläche über.

Sehen wir von der narbigen Beschaffenheit jenes Stranges

Digitized by Google

ab, so liegen die Verhältnisse in den fünf Objecten so, wie in den oben zuletzt beschriebenen, in denen jeder Narbenstrang vermisst wurde. Wir brauchen nur anzunehmen, dass zu diesen, nur auf entwicklungsgeschichtlicher Basis zu deutenden Ausstülpungen ein tuberculös-anthrakotischer Process hinzukam, um die beschriebenen Verhältnisse zu Stande kommen zu lassen.

8. Ein weiteres Präparat zeigt entsprechend einer flacheren Ausbuchtung eine breite, durch welliges, ziemlich dichtes, aber nicht narbiges Bindegewebe ausgefüllte Muskellücke, unter der ein entzündlich verdichtetes, mit etwas Kohle durchsetztes, breit nach aufwärts ziehendes Gewebe liegt. In jener flachen Bucht hat das Epithel noch wieder eine kleine, trichterförmige Einsenkung, die, ebensowenig wie die Muskellücke, aus einem Narbenstrang abgeleitet werden kann.

9. Wieder ein anderes Object lässt eine Unterbrechung der Musculatur durch ein welliges, nicht narbiges, leicht kohlehaltiges Bindegewebe erkennen, welches bis dicht unter das Epithel des kleinen, trichterförmigen Divertikels reicht und auch an seiner Seite noch etwas in die Höhe zieht. Aber es hat keinen narbigen Charakter. Auch war makroskopisch keine Spur eines Narbenstranges zu entdecken.

10. Das nächste Präparat enthält eine breite Muskellücke, die durch deutlich narbiges Gewebe ausgefüllt ist. Er setzt sich auch nach aussen und oben fort und enthält etwas Kohle. In das Narbengewebe ragt tief, bis hart an einen Trachealknorpel, ein canalförmiges, epitheliales Divertikel hinein. Es steckt ringsum im Narbengewebe, kann also nicht durch dessen Zug bedingt sein. Der Befund wird am besten durch die Annahme verständlich, dass sich um ein bereits bestehendes Divertikel eine Entzündung ausbreitete.

11. In einem ferneren Fall war ein tiefes, schräges, 1 cm weit sondirbares, enges Divertikel vorhanden. Es tritt durch eine schmale Muskellücke in das Bindegewebe, biegt dann aussen von der Muskellage und parallel zu ihr nach oben um und endet in einem zellig infiltrirten, lymphatischen, kleinen Bezirk, der eine unebene, zackig begrenzte Höhle besitzt und unvollkommen mit Epithel ausgekleidet ist. In dem umgebogenen Theil wird der Canal, ausserhalb des zelligen Heerdes, von

Digitized by Google

Narbengewebe dicht umgeben, innerhalb der Musculatur dagegen von lockerem, parallel gefasertem Bindegewebe. Dieser Umstand, die Enge der Lücke in den Muskelschichten und die scharfe Absetzung der letzteren in ihr, schliesst die Möglichkeit aus, dass ein Narbenzug die Divertikel-Bildung verursacht hätte. Auch hier muss zu der bereits vorhandenen Ausbuchtung die Entzündung hinzugetreten sein.

12. Ein weiteres Präparat zeigt ein schräges Divertikel, welches durch eine relativ enge Muskelöffnung hindurchtritt, sich dann in Narbengewebe einsenkt, von ihm rings begrenzt wird und in einer fetzigen, von rundzellig infiltrirtem Gewebe umgebenen Höhle sein Ende findet. Das Narbengewebe setzt sich nach oben in einen Zug fort. Auch hier ist, da im Bereich der Muskellücke jede narbige Umwandlung des Bindegewebes mangelt, und da beide Muskelschichten scharf abgesetzt sind, an eine Entstehung des Divertikels aus einem primären Narbenstrang nicht zu denken.

13. Etwas abweichend ist ein Fall, der sich hauptsächlich als Pulsions-Divertikel kennzeichnet. Es bildet eine halbkugelige Ausbuchtung, der eine breite Unterbrechung der Muskelschichten entspricht, aber neben dem Epithel umfasst es auch die Muscularis mucosae. Am oberen Rande ist in einem kleinen Bezirk narbiges, kohlehaltiges Gewebe vorhanden, welches die Muscularis mucosae durchsetzt hat. Es liegt aber dem Divertikel nur an. Von einem Zug ist keine Rede.

14. Günstiger für die herrschende Anschauung scheinen die Verhältnisse in den letzten vier Divertikeln zu liegen.

Das eine besitzt eine breite Muskellücke, in welche eine entsprechend grosse Ausbuchtung sich bis fast an den äusseren Rand der Längs-Muskelschicht einsenkt. Unter dem Epithel beginnt ein dichtes, narbiges, mit Kohle mässig durchsetztes Bindegewebe, welches nach aufwärts in einen Narbenstrang übergeht. Dass dieses aber allein durch eine Retraction das Divertikel erzeugt hat, ist deshalb nicht wahrscheinlich, weil die Musculatur im ganzen Umfange der Ausbuchtung ohne jede Umbiegung und ohne jeden Uebergang in das Narbengewebe scharf absetzt.

Ein zweites, grosses und tiefes Divertikel zeigt in seiner ganzen Circumferenz ausgesprochen narbiges Bindegewebe, dem

Digitized by Google

das Epithel unvermittelt aufsitzt. Es geht nach oben in einen Narbenstrang über. Aber auch in diesem Fall ist die Musculatur rings um das Divertikel ohne jede Beziehung zum Narbengewebe scharf begrenzt. Das wäre aber hier wie dort unmöglich, wenn ein Entzündungs-Process die Muskelschichten durchsetzt hätte.

Aehnlich waren die Verhältnisse eines dritten Präparates. Es unterscheidet sich aber von den vorhergehenden dadurch, dass unter dem Epithel zunächst eine Lage nicht narbigen Bindegewebes vorhanden ist.

Am meisten verwerthbar für den primären Narbenzug ist das letzte Divertikel, welches typisch trichterförmig gebaut ist. In seiner Spitze und etwas auf seine Seitenwände übergreifend entwickelt sich ein Narbenzug, der sich nach aufwärts fortsetzt. Die Musculatur biegt an die Seitenflächen des Divertikels um. —

Ueberblicken wir nun die zuletzt beschriebenen, durch narbig entzündliche Veränderungen ausgezeichneten Divertikel, so lassen sich die anatomischen Verhältnisse der meisten von ihnen mit einem primären Narbenzuge nicht vereinigen, bei anderen sind Zweifel berechtigt, und das letzte passt sich der Vorstellung einer Entstehung durch entzündliche Retraction an.

Aber alle diese Divertikel, auch das letzte, werden uns gleichmässig und leicht verständlich, wenn wir annehmen, dass sie schon congenital angelegt und mehr oder weniger weit ausgebildet waren, als an ihrer Spitze gegen die Trachea hin ein entzündlicher Process einsetzte, der zur Bildung eines narbigen Stranges führte und secundär durch Schrumpfung die bestehende, auf die oben besprochene Weise entstandene Ausbuchtung vergrösserte. So bedeutet die zweite Gruppe der Divertikel nur eine Entwicklung und Modification der ersten.

Gegen diese Auffassung scheint aber auf den ersten Blick ein Einwand möglich. Weshalb nehmlich soll die Verlöthung eines Entzündungs-Heerdes fast allein bei Gegenwart eines congenitalen Divertikels oder einer Divertikel-Anlage, und weshalb gerade an seiner Spitze stattfinden? Aber die Frage ist leicht zu beantworten. Der vom Oesophagus gegen die Trachea gerichtete bindegewebige Zug, in welchem in der Längsrichtung reichliche Blut- und mit ihnen jedenfalls auch Lymphgefässe verlaufen, stellt eine Bahn dar, auf der Entzündungs-Processe

Digitized by Google

bronchialer Lymphdrüsen sich leicht weiter fortsetzen und so ev. bis zum Epithel gelangen können. Daher finden wir auch schon im nicht narbig veränderten, subepithelialen Bindegewebe geringere Kohlemengen. Aber auch die Bildung kleiner Lymphdrüsen, in denen die Entzündungen sich zunächst localisiren, ist unter den abnormen Bildungsvorgängen weiter als sonst gegen den Oesophagus ausgedehnt. Neben jenem bindegewebigen Strang liegen, wie aus mehreren der unter 2 und 5 besprochenen Objecte hervorgeht, bis in die Nähe der Musculatur kleine Drüsen, die im entzündeten Zustande mit ihm verwachsen können. Für diese Verhältnisse liefert ein nur makroskopisch untersuchtes Object eine weitere gute Illustration. Drei miteinander zusammenhängende, stark vergrösserte, also nicht geschumpfte, pigmentirte, aber nicht indurirte Lymphdrüsen liegen der Länge nach nahe am Oesophagus. Das Divertikel geht über der mittleren ab, und der von ihm seinen Ursprung nehmende Strang verläuft neben der oberen Drüse und legt sich ihr dicht an.

Es sind also alle Bedingungen gegeben, welche das Hinzutreten eines Entzündungs-Processes zu dem Divertikel verständlich erscheinen lassen.

Aber so begreifen wir es auch, weshalb nicht jede, wenn auch noch so hochgradige, tuberculös-anthracotische Veränderung der zwischen Speiseröhre und Trachea gelegenen Drüse zu einer Verlöthung mit ersterer führt. Dazu sind besondere Bedingungen erforderlich, und diese sind eben in congenitalen Anomalien, in jenem bindegewebigen Zuge gegeben, der an der Wand des Oesophagus, bezw. an einem Divertikel sich inserirt. Fehlt er, so bleibt im Allgemeinen die Speiseröhre über den veränderten Drüsen verschieblich. Sie verwächst dann mit ihnen nur selten.

Auf diese Weise können alle Tractions-Divertikel unter den gemeinsamen Gesichtspunkt der congenitalen Anlage gebracht werden. Ein Entzündungs-Process aber, der zu einer bestehenden Ausbuchtung hinzutritt, kann sie bei narbiger Schrumpfung vertiefen. Seltener ist es jedenfalls, dass er das eigentliche Divertikel erst schafft, dadurch, dass er auf jenen congenital angelegten Bahnen die Oesophagus-Wand erreicht und sie bei seiner Retraction mit sich zieht.

Die Gründe, welche für meine Auffassung maassgebend sind,

Digitized by Google

mögen schliesslich noch einmal zusammengefasst sein. Erstens finden wir die gewöhnlich als Veranlassung zur Divertikel-Bildung vorausgesetzten primären Verlöthungen der Oesophagus-Wand mit Entzündungs-Heerden, insbesondere mit Lymphdrüsen nur selten, jedenfalls nicht entfernt so häufig, wie es bei der grossen Zahl der Divertikel der Fall sein müsste. Zweitens sind Divertikel, denen jede Beziehung zu einem entzündlichen Process fehlt, sehr häufig. Sie können nur aus Entwicklungs-Störungen abgeleitet werden. Drittens zeigen die meisten mit Narbengewebe in Zusammenhang stehenden Divertikel Verhältnisse, welche sich nur unter der Annahme erklären lassen, dass zuerst eine Ausbuchtung vorhanden war, zu der dann ein Entzündungs-Heerd in Beziehung trat.

Die Benennung „Tractions-Divertikel" behält aber unter allen Umständen ihre Berechtigung. Die Ausbuchtung entsteht ja oder wird vergrössert durch den Zug, den der zwischen Speise- und Luftröhre ausgespannte Strang ausübt. Sie kann ausserdem durch narbige Retraction hinzutretender Entzündungs-Producte verstärkt werden. Die congenitale Anlage aber theilt das Tractions- mit dem Pulsions-Divertikel.

III.

Casuistische Beiträge zur Kenntniss der Abdominal-Cysten.

(Aus dem Pathologisch-anatomischen Institut in Bern.)

Von

Dr. med. Ernst Hedinger.

(Hierzu Taf. I.)

Die Genese der Abdominal-Cysten ist trotz zahlreicher casuistischer Mittheilungen der letzten Jahre immer noch sehr dunkel. Wir hoffen durch die Publication von 4 Fällen einen neuen Beitrag zur Klärung dieser Verhältnisse zu liefern. Wir können uns allerdings nur in 2 Fällen über die Genese der Cysten be-

Digitized by Google

stimmt aussprechen; die 2 anderen Cysten lassen sich nur mit grösserer oder geringerer Wahrscheinlichkeit auf ihren Mutterboden zurückführen. Trotzdem es uns nicht gelungen ist, in diesen 2 Fällen ganz bestimmte Anhaltspunkte für ihre Herkunft zu erlangen, glauben wir uns dennoch zu ihrer Publication berechtigt. Eine befriedigende Lösung der Frage nach dem Wesen der Abdominal-Cysten wird erst durch ein reichlich casuistisches Material erzielt werden können; es ergiebt sich dabei von selbst, dass auch solche Fälle dazu herangezogen werden müssen, die momentan noch in ihrer Genese nicht vollständig aufgeklärt werden können.

Herr Professor Langhans hatte die Güte, mir das Material zur Verfügung zu stellen. Es sei mir an dieser Stelle gestattet, demselben hierfür, sowie für die rege Unterstützung bei der Abfassung der Arbeit meinen verbindlichsten Dank auszusprechen.

Fall 1. Intramesenterial gelegene Oesophagus-Cyste. Die Cyste wurde dem hiesigen Pathologisch-anatomischen Institut von Herrn Dr. Joss in Hutwyl zur Untersuchung übersandt. Den Angaben von Herrn Dr. Joss, dem ich an dieser Stelle für die freundliche Uebersendung den verbindlichsten Dank ausspreche, entnehme ich Folgendes: Es handelt sich um den 4jährigen Knaben Johann Tanner von Eriswyl, der schon früher oft unter einer Auftreibung des Abdomen litt. Da der Knabe aber in sehr schlechten äusseren Verhältnissen stand, (er war notharm und in Kostgeld-Pflege) wurde seinen Klagen keine weitere Aufmerksamkeit geschenkt. Ende Februar erkrankte er ziemlich acut unter Schmerzen im Leib, Erbrechen und theilweiser Stuhlverhaltung, so dass ein damals consultirter Arzt auf den Bericht des Pflegevaters hin in erster Linie das Vorhandensein einer Peritonitis, wahrscheinlich Perityphlitis annahm. Nach 8tägigem Krankenlager verschlimmerte sich der Zustand rasch, und am 3. März 1901 trat Exitus lethalis ein. Dr. Joss, der im letzten Augenblick noch consultirt wurde, fand das Kind als Leiche. Das Abdomen des Knaben war stark aufgetrieben und zeigte starke Dämpfung in der Unterbauch-Gegend. Die seitlichen Theile des Abdomens, namentlich die Partien rechts, waren frei. Die gedämpften Partien fühlten sich prall-elastisch an, wie bei einem abgekapselten Flüssigkeits-Erguss. Eine an mehreren Stellen vorgenommene Probepunction ergab das Vorhandensein einer milchigen, ziemlich dünnen Flüssigkeit.

Bei der Autopsie des Abdomen stiess man sofort in der Unterbauch-Gegend auf eine grosse Geschwulst, die den Raum zwischen Symphyse und Nabel in sagittaler Richtung völlig einnahm und von einer Crista ilium zur

Digitized by Google

anderen reichte. Bei der Eröffnung des Tumors entleerte man über 1 Liter einer dünnen, milchigen, nicht schleimigen Flüssigkeit. Das der Cyste benachbarte Peritonaeum zeigte dunkelrothe Färbung und sehr starke Injection, war aber sonst glatt und glänzend. Verwachsungen oder fibrinöse Auflagerungen fanden sich nicht vor.

Der Magen und die Dünndärme waren beinahe völlig leer, die Serosa ohne Veränderungen, mit Ausnahme eines 20—30 cm langen Stückes dicht oberhalb der Bauhin'schen Klappe; in diesem Bereich war die Serosa stark injicirt und hyperämisch. Die gleiche Injection fand sich am Dickdarm bis zur Flexura sigmoides. Der Processus vermiformis zeigte keine Veränderung. Omentum majus und minus waren nur sehr schwach entwickelt.

Die Geschwulst ging, wie man sich nach Herausnahme der Dünndärme überzeugen konnte, vom Mesenterium des Ileum, und zwar dicht oberhalb der Bauhin'schen Klappe aus. Eine Communication mit dem Darm konnte nicht nachgewiesen werden. Die Section der übrigen Bauchhöhle ergab normale Verhältnisse. Die Harnblase war leer und gut contrahirt.

Der Tumor wurde sammt dem benachbarten Stück Ileum und dem Dickdarm bis zur Flexura sigmoides in absolutem Alkohol conservirt.

Eine Section des übrigen Körpers musste äusserer Umstände wegen unterbleiben.

Das klinische Bild und der Befund im Abdomen post mortem weisen darauf hin, dass das Kind unter den Zeichen eines wohl mechanisch durch den Tumor bedingten Ileus und durch die dadurch hervorgerufenen toxischen Erscheinungen und eventuellen Lungen-Complicationen zu Grunde ging.

In dem uns zugesandten Präparat findet man, 10 cm von der Valvula Bauhini entfernt und 4 cm vom Ansatz des Mesenterium am Darm, eine einkammerige, ovale, cystische, aufgeschnittene Geschwulst mit einem maximalen Durchmesser von etwa 15 cm; ihre Oberfläche ist überall von normaler, glatter Serosa bedeckt. Der Tumor ist durch einen schmalen Stiel mit dem Mesenterium verbunden. Auf der gegenüberliegenden Seite des Mesenterium zeigt sich wohl als Ausdruck des Zuges der Cyste eine trichterförmige Einsenkung, die bis an den Stiel heranreicht. Die Wand der Cyste ist überall ungefähr gleich dick, meistens 4—5 mm messend. Sie lässt auf dem Durchschnitt deutlich 3 Schichten erkennen: eine äussere Schicht mit ziemlich stark ektatischen Gefässen von einer Dicke von ungefähr ½ mm, dann eine mittlere, etwa 3 mm dicke Zone und nach innen eine ziemlich glatte, etwa ½ mm dicke Schicht. Die Cyste ist leer. Eine Communication mit dem Darm ist nirgends auffindbar. Ileum, Processus vermiformis, Dickdarm zeigen keine Veränderung.

Es wurden nun aus den verschiedensten Theilen der Cystenwand vorwiegend der Längsachse der Cyste parallele Stücke herausgeschnitten. Eine Scheibe ging durch die Basis der Cyste, den Stiel, das Mesenterium und den Dünndarm. Die Schnittfläche war also parallel der Längsachse der

Digitized by Google

Cyste und des Stieles geführt. Die Färbung der Schnitte erfolgt vorzugsweise mit Hämalaun-Eosin, dann nach van Gieson und nach der Weigertschen Methode auf elastische Fasern.

Die Wand der Cyste zeigt bei Betrachtung mit Lupen-Vergrösserung im Grossen und Ganzen einen einheitlichen Bau. Nach aussen hin findet sich eine Serosa, die in der Nähe des Stieles noch die stattliche Dicke von 1½—2 mm aufweist, sich aber nach den distal vom Stiel gelegenen Partien rasch verdünnt. In der Nähe des Stieles sind hier und da vereinzelte kleine Lymphdrüsen eingelagert. Auf die Serosa folgt nach innen eine 2½—3 mm dicke Schicht von glatter Musculatur. Dieselbe zeigt in ihrer Anordnung die grösste Aehnlichkeit mit der Ring- und Längsmusculatur des Dünndarmes; sie unterscheidet sich von ihr nur durch grössere Dicken-Dimensionen. Sie besteht aus einer äusseren ½—¾—1 mm in der Breite messenden, vorzugsweise quer getroffenen Partie und einer inneren, zu dieser senkrecht verlaufenden, also vorzüglich längs getroffenen, 1½—2 mm breiten Zone. Beide Schichten sind durch ein schmales bindegewebiges Stratum von einander getrennt. Die innere Partie der Muscularis verläuft also der Längsachse der Cyste parallel, die äussere quer.

Auf diese Muscularis folgt nach innen zu eine ungefähr ½ mm breite Schicht, die sich wesentlich aus kernarmem Bindegewebe, in das einzelne kleine Züge glatter Musculatur eingelagert sind, zusammensetzt. Diese Zone wird nach innen zu von einer beinahe gleich dicken Schicht glatter Musculatur begrenzt, die vielfach die innere Begrenzung der Cystenwand bildet. An anderen Stellen sitzt ihr in sehr wechselnder Ausbildung, selten aber die Dicke von $\frac{1}{10}$—$\frac{2}{10}$ mm überschreitend, eine kernreichere, bindegewebige Zone auf, die an manchen Stellen, namentlich da, wo sich diese Schicht in kleine Falten legt, deutlich mehrschichtigen, epithelialen Ueberzug zeigt.

Dieses ist der Bau der Cyste an verschiedenen Stellen, sowohl in der Nähe des Stieles, als auch in anderen Partien in beliebiger Entfernung davon. Wechselnd sind nur die Dicken-Dimensionen der ganzen Wand, die in der Nähe des Stieles am stärksten ist und hier 4—5 mm misst, während sie in den distal gelegenen Theilen eine Dicke von nur 3—4 mm aufweist. Den vorzüglichsten Theil der Wand bilden überall die Schichten glatter Musculatur, die an den meisten Stellen ¾ der Stärke ausmachen. —

Recapituliren wir kurz die obigen Befunde, so haben wir also von innen nach aussen zunächst an manchen Stellen ein Epithel, das vorzugsweise geschichtet zu sein scheint, dann eine dünne bindegewebige Schicht, die man wohl als Tunica propria auffassen muss. Darauf folgt eine Zone glatter Musculatur, die am besten als Muscularis mucosae zu bezeichnen ist, alsdann eine bindegewebige Zone, die wohl der Submucosa entspricht. Auf diese kommt die gewaltige Muscularis, die sich aus 2 zu einander senkrecht stehenden Theilen zusammensetzt, und auf diese endlich folgt als Abschluss nach aussen die Serosa.

Digitized by Google

Der Stiel der Cyste selbst (Taf. I Fig. 1) besteht aus einem gefässreichen, ziemlich lockeren Bindegewebe, in welches mehrere Fettläppchen und kleine Lymphdrüsen eingelagert sind. Auf beiden Seiden des Stieles ist deutlich Serosa, die sich sowohl auf die Cyste, als auf das Mesenterium und den Darm fortsetzt.

Ich will gleich hier bemerken, dass die mikroskopische Untersuchung zu den gleichen Ergebnissen geführt hat und nach dieser Richtung hier nichts Neues dem oben Gesagten hinzuzufügen ist. Es fehlt jedenfalls jede Andeutung eines Zusammenhanges der eigentlichen Cystenwand mit den entsprechenden Schichten der Darmwand.

Das die Cystenwand bekleidende Epithel ist leider nicht überall gut erhalten, auf weite Strecken hin fehlt es vollkommen und dürfte wohl in dem milchigen Inhalt zu suchen gewesen sein. Am Besten conservirt ist es in mehreren entfernt vom Stiel gelegenen Stücken. Es stellt, wie die mikroskopische Vergrösserung zeigt (Taf. I Fig. 2), vorwiegend ein geschichtetes Plattenepithel dar. An vereinzelten Schnitten sieht man nur eine Schicht von Zellen, die manchmal beträchtliche Höhe erreichen und theilweise selbst an Cylinderzellen erinnern. Dicht neben solchen Partien liegen aber stets theils völlige Epithel-Defecte, theils wieder Stellen mit schön ausgebildetem Plattenepithel, so dass wohl die ungezwungenste und natürlichste Erklärung doch die ist, dass sich hier einfach die obersten Zelllagen des geschichteten Plattenepithels losgelöst haben und nur die tiefste Lage erhalten blieb, zumal da die Zellen völlig das gleiche Aussehen haben, wie die sofort näher zu beschreibenden basalen Zellen des geschichteten Epithels. Das geschichtete Plattenepithel zeigt da, wo es völlig ausgebildet ist, im Allgemeinen nur geringe Dicken-Dimensionen (10—30 mm); zur stärksten Entwicklung gelangt es in einigen distal vom Mesenterialstiel gelegenen Partien, in welchen es eine Dicke von 40—50 μ erreicht. An den meisten Stellen setzt es sich aus 2—3 Reihen von Zellen zusammen; nur in den oben erwähnten dickeren Partien betheiligen sich 5—6 Reihen an der Bildung des Epithels. Wir sehen überall eine durch den Chromatin-Reichthum der Kerne sofort auffallende untere Zone des Epithels. Die Kerne liegen hier sehr dicht, sind vorzugsweise oval und stehen meistens mit ihrer Längsachse senkrecht zur Unterfläche. Nur an denjenigen Partien, in welchen nur eine Schicht von Epithel vorkommt, liegen die Kerne meistens mit ihrem Längsdurchmesser der Tunica propria auf. Die Kerne sind klein, gleichen an Grösse denjenigen von Lymphocyten oder übertreffen diese nur um Weniges. Der Zellleib ist meistens nur sehr wenig ausgesprochen, mässig eosinrot. Zellgrenzen sind nicht erkennbar. Die Kerne liegen durchschnittlich um $\frac{1}{10}$—$\frac{2}{10}$ Kerndurchmesser von einander entfernt. Auf diese basal gelegene Zone, die an manchen Stellen aus 2 Schichten von Zellen, wie sie eben beschrieben wurden, zu bestehen scheint, folgen nun 2—4 Reihen von Zellen mit mehr compacter, polyedrischer Gestalt mit meist schön eosinrothen Zellgrenzen. Ihre Kerne zeigen eine mehr rundliche Form, sind

Digitized by Google

etwas grösser und bedeutend ärmer an Chromatin, als diejenigen der basalen Zellen. Sie sind meistens von einem ziemlich stark eosinrothen Protoplasma-Saum umgeben. Nach der Oberfläche platten sich diese Zellen rasch ab; eine besonders starke Abplattung findet man mit Vorliebe an den dickeren Stellen, bei denen die 2 obersten Zelllagen vielfach aus ganz platten Zellen mit stark in die Länge gezogenen Kernen bestehen.

Eigentliche Papillen-Bildung findet man nirgends ausgesprochen; nur in einigen distal vom Stiel gelegenen Stücken, in welchen ziemlich ausgedehnte Faltenbildung vorhanden ist, sieht man eine Andeutung von Papillen.

Unter dem Epithel folgt direct eine meist nur wenig ausgebildete Zone, die aus lockerem, sehr gefässreichem Bindegewebe besteht, in das vereinzelte, vorwiegend einkernige Leukocyten eingelagert sind. An einzelnen Stellen sind ziemlich ausgedehnte Hämorrhagien. In dieser Tunica propria, die an manchen Stellen so geringe Ausbildung aufweist, dass das Epithel direct der Muscularis mucosa aufzusitzen scheint, finden sich theils parallel, theils senkrecht zur Oberfläche verlaufende, feinste, meist nur wenig geschlängelte elastische Fäserchen. Die nun folgende Muscularis, die wir als Muscularis mucosae gedeutet haben, erreicht in allen Theilen der Cyste eine sehr starke Entwicklung. An manchen Stellen lassen sich in ihr 3 Schichten unterscheiden. Man sieht in den Schnitten, die, wie gesagt, parallel der Längsachse geführt worden sind, zunächst eine innere, vorwiegend längsgetroffene Partie mit schönen, langen, aber ziemlich spärlichen, stäbchenförmigen Kernen, dann eine meist etwas dickere, quergetroffene Partie und endlich eine längsgetroffene äussere Zone. An anderen Stellen tritt die Muscularis mucosae mehr als eine compacte, dann vorzugsweise in toto längsverlaufende Schicht auf.

Die Dicke dieser Muskelzüge hält im Allgemeinen mit derjenigen der Muskelhaut gleichen Schritt, indem überall da, wo die letztere an Mächtigkeit zunimmt, die erstere ebenfalls stark entwickelt ist.

Neben diesen mehr compacten Muskelzügen findet man noch zahlreiche isolirte Bündel glatter Musculatur, die in unregelmässigem Verlauf sich gegen die Submucosa hin fortsetzen und selbst bis dicht an die eigentliche Muscularis heranreichen. An manchen Stellen erreichen die der Muskelhaut zunächst gelegenen Züge eine solche Ausbildung, dass sie als eine eigene, wohl differenzirte Muskelschicht imponiren. Die Muskelbündel verlaufen in diesen Partien vorzugsweise parallel der innern Schicht der Muscularis.

Die elastischen Elemente sind in der Muscularis mucosae sehr reichlich entwickelt. Es sind meistens feine, mässig geschlängelte Fäserchen, seltener Fasern mit grösseren Dimensionen. Sie zeigen in ihrem Verlauf in dem Sinne eine ziemliche Regelmässigkeit, als sie meistens da, wo die Muskelbündel längs getroffen sind, ebenfalls in gleicher Richtung verlaufen.

Die Submucosa, die, wie bei Lupen-Vergrösserung schon hervorgehoben wurde, nirgends eine grössere Ausbildung erreicht, besteht neben den oben erwähnten Muskelbündeln aus einem meist sehr lockeren, kernarmen Bindegewebe, dass reich mit Gefässen versorgt ist.

Digitized by Google

Lymphfollikel sind nirgends sichtbar. In einzelnen Schnitten finden sich stärkere Leukocyten-Anhäufungen. Hier handelt es sich aber vorwiegend um multinucleäre Leukocyten, die zum grossen Theil in Gefässen liegen. Die elastischen Elemente der Submucosa sind in ihrer Entwicklung in den verschiedenen Partien der Cystenwand ziemlich wechselnd. Sie sind bald reichlich vorhanden, bald nur spärlich. In ihrem Verlaufe zeigen sie keine bestimmte Anordnung.

In einzelnen Schnitten, die durch die in der Nähe des Mesenterial-Stieles gelegenen Partien gelegt wurden, sieht man kleine Gruppen von 3—4, ziemlich grossen polyedrischen Zellen mit mässig eosinrothem, feinkörnigem Protoplasma und einem bläschen-förmigen, rundlichen oder ovalen, ziemlich grossen Kern mit deutlichem Kernkörperchen und zartem Chromatin-Gerüst. Pigment ist in den Zellen nicht erkennbar. Diese Zellen erinnern in erster Linie an Ganglienzellen.

In den gleichen Schnitten sieht man in der Submucosa kleine, rundliche Gebilde, mit einem Durchmesser, der demjenigen der Harncanälchen ungefähr entspricht; sie werden durch circulär verlaufende Bindegewebsfasern von der Umgebung abgegrenzt. Diese Gebilde stehen bald einzeln, bald sind sie in kleinen Gruppen von 2—3 Stücken angeordnet. In ihrem Innern finden sich zahlreiche, theils der bindegebigen Umgrenzung aufsitzende, theils desquamirte Zellen mit bläschenförmigen, chromatinreichen, rundlichen oder ovalen Kernen. Die Kerne sind vorwiegend an der Basis der Zellen gelegen und stehen meistens mit ihrem Längsdurchmesser senkrecht zur Unterlage. Scharfe Zellgrenzen sind nicht erkennbar; hier und da hat man aber doch den Eindruck, dass hohe Cylinderzellen vorliegen. An einzelnen Stellen liegen 2—3 Epithelzellen senkrecht auf der bindegewebigen Unterlage der Wand. Die Deutung dieser Gebilde als Drüsen ist wohl das Nächstliegende; für die Annahme stark gequollener Lymphgefäss-Endothelien liegt gar kein Anhaltspunkt vor. Ausführungsgänge konnte ich nirgends finden.

Auf die Submucosa folgt nach aussen die den Haupt-Bestandtheil der Cystenwand bildende Muskelhaut. Die innere Muskelzone, welche die äussere um das Doppelte bis Dreifache an Dicke übertrifft, besteht aus vorwiegend längs verlaufenden, glatten Muskelzügen, zwischen welchen sich theils in kleine Gruppen angeordnete, theils vereinzelte, vorwiegend mehrkernige und spärlich einkernige Leukocyten finden. Die einzelnen Muskelbündel setzen sich aus langen Muskelzellen zusammen mit nur spärlichen, langen, stäbchenförmigen Kernen. Die Spärlichkeit der Kerne weist bei der starken Entwicklung der ganzen Muscularis darauf hin, dass sich hier die einzelnen Muskelzellen beträchtlich vergrössert haben müssen.

Die äussere Muskelschicht, deren Fasern, wie schon früher betont wurde, zu denjenigen der inneren Schicht senkrecht stehen, zeigt im Allgemeinen ein viel lockereres Gefüge, als die innere Zone, indem hier einzelne kleinere Muskelbündel meistens durch schmale, bindegewebige Septa von einander getrennt werden. An einigen Stellen der Cystenwand finden sich in der

Digitized by Google

Nachbarschaft der äusseren Muskelschicht kleine, meist quergetroffene Muskelbündel in der Serosa.

Die elastischen Elemente sind in der inneren Muskelschicht nur in geringer Ausbildung vorhanden und zeigen vorwiegend einen zu den Muskelbündeln senkrechten Verlauf. Neben diesen meist nur feinen Fäserchen finden sich namentlich in den fast senkrechten, von aussen nach innen steigenden, Gefäss-führenden, bindegewebigen Septen stärker entwickelte elastische Fasern, die in zierlich geschlängeltem Verlauf die innere Schicht in grösserer oder geringerer Ausdehnung durchsetzen. In der äusseren Muskelzone sind die elastischen Elemente äusserst reichlich, mit bald senkrechtem, bald parallelem Verlauf zu den Muskelbündeln.

Zwischen beiden Muskelschichten liegt ein schmaler Bindegewebs-Streifen mit einer mässigen Zahl von Gefässen und zahlreichen Häufchen meist stark eosinrother, polyedrischer Zellen. Die Zellen sind im Allgemeinen sehr gross. Der Kern ist sehr oft excentrisch gelagert; er hat ovale oder rundliche Gestalt und zeigt ein meist zartes Chromatin-Gerüst und ein deutliches Kernkörperchen. Diese Zellhaufen findet man in allen Partien der Cystenwand; die Zellen imponiren sowohl durch ihre Form, als namentlich durch die Beschaffenheit ihrer Kerne in erster Linie als Ganglienzellen.

Die Muskelhaut wird nach aussen von einer sehr wechselnde Ausbildung zeigenden, meist kernarmen, bindegewebigen Zone, in die zahlreiche, zum Theil sehr grosse Gefässe und Fettläppchen gelagert sind, abgegrenzt. Die grösste Dicken-Dimension nimmt diese bindegewebige Zone gegen den Mesenterial-Stiel hin an. Hier sind auch in einzelnen Schnitten kleine Lymphfollikel sichtbar. An einzelnen Stellen finden sich auch Infiltrations-Heerde mit vorwiegend mehrkernigen Leukocyten. Diese Zone ist ziemlich reich an kreuz und quer verlaufenden elastischen Fasern. Eine besonders starke Ausbildung der elastischen Elemente zeigt diese bindegewebige Partie in einem der äusseren Muskelzone dicht anliegendem schmalen Streifen. Ein diese Serosa nach aussen begrenzendes Endothel konnte ich in keinem Schnitt finden.

Es handelt sich also hier um eine intramesenterial gelegene Cyste, die als epitheliale Auskleidung ein geschichtetes Plattenepithel aufweist, und deren Haupt-Bestandtheile verschiedene Lagen glatter Musculatur bilden. Bei der Beantwortung der Frage über das Wesen und die Genese unserer Cyste müssen wir zunächst die verschiedenen Möglichkeiten, die hier zu berücksichtigen sind, in Betracht ziehen. In Frage kommen eine Chyluscyste, eine Cyste ausgehend vom Urogenital-Tractus, dann ein cystischer Tumor, der sich vom Meckel'schen Divertikel oder einem andern Abschnitt des Darmes aus entwickelte, und endlich ein Teratom.

Digitized by Google

Die Angabe, dass der Inhalt der Cyste milchig war, lässt natürlich zunächst die Idee aufkommen, dass hier eine Chylus-cyste vorgelegen haben möchte. Die mikroskopische Zusammensetzung der Cystenwand (Musculatur und Epithel) spricht aber mit Bestimmtheit gegen eine solche Annahme. Die milchige Beschaffenheit des Inhaltes erklärt sich auch sehr leicht dadurch, dass hier einfach starke Desquamation des Epithels vorlag. Als Ausdruck dieser Desquamation finden wir neben den grossen Epithel-Defekten vereinzelte Stücke von Plattenepithel und dann vereinzelte Epithelzellen, deren Kerne Kernfarben vielfach nur noch ganz schwach oder gar nicht mehr annehmen, und deren Protoplasma mehr oder weniger aufgequollen und heller geworden ist.

Die Anordnung der Musculatur in eine mehrere Schichten aufweisende Muscularis mucosae, eine aus 2 einander im rechten Winkel sich kreuzenden Zonen gebildete Muskelhaut, weist uns in erster Linie auf den Verdauungs-Tractus hin. Diese typische Anordnung finden wir weder im Ureter, noch im Urachus, so dass schon deshalb die Möglichkeit der Entwicklung der Cyste aus diesen Gebilden sehr unwahrscheinlich wird. Die Beschaffenheit des Epithels allein lässt an einen eventuellen Zusammenhang mit dem Urogenital-Traktus denken, obschon das Epithel nirgends die Charaktere eines Uebergangs-Epithels zeigt. Die Annahme, dass die Wand der Cyste in ihrem Aufbau der Darmwand entspricht, wird, ausser durch das Verhalten der Musculatur, auch durch das Vorhandensein und die Anordnung der Ganglienzellhaufen zwischen beiden Muskellagen und in der Submucosa gestützt. Die Angaben über das Verhalten der Ganglienzellen im Ureter sind wechselnde. Nach Engelmann[1]) und Disselhorst[2]) kommen Ganglien nur in den unteren, der Blase zunächst gelegenen Partien vor, und fehlen im übrigen Ureter völlig; nach Dogiel[3]) vermisst man sie nur in den mittleren Theilen, nach Protopopow[4]) endlich soll der Ureter in seinem ganzen Verlauf mit Ganglien versehen sein. Die Mit-

[1]) Archiv f. ges. Physiol. II. Bd.
[2]) Anat. Hefte. Bd. 4, 1894.
[3]) Archiv f. mikroskop. Anatomie. B. 35.
[4]) Anat. Anzeiger. 12. Bd.

Digitized by Google

theilungen über die Localisation dieser Ganglienzellen sind ebenfalls etwas wechselnd. Im Grossen und Ganzen scheinen doch die Ganglienzellen und die Nervengeflechte vorzugsweise in der Faserhaut, seltener zwischen den Muskelbündeln des Ureters zu liegen. In den untersten Theilen des Ureters sollen allerdings nach einigen Angaben sowohl in der Muscularis, als in der Schleimhaut reichlich Nerven und Ganglien vorkommen. Die Anordnung der Ganglien in der Wand unserer Cyste ist eine so regelmässige, wie wir sie nur im Verdauungs-Tractus finden. Wir können deshalb ohne Weiteres diese Ganglienzellhaufen als Bestandtheile des Auerbach'schen und Meissner'schen Plexus ansehen.

Eine Urachus-Cyste können wir von vornherein ausschliessen, da unser Tumor weder makroskopisch, noch mikroskopisch den Anforderungen entspricht, die namentlich von Wutz[1]) zur Diagnose einer Urachus-Cyste gestellt worden sind. Für eine eigentliche Urachus-Cyste verlangt Wutz:

1. ein geschichtetes Epithel (Uebergangsepithel) oder auch nur ein einschichtiges Plattenepithel, 2. einen mit glatten Muskeln durchsetzten Balg, 3. eine properitoneale Lage und 4. Beziehungen zum Urachus, wobei diese Cysten meistens mehr gegen den Blasenscheitel, als nach dem Nabel hin liegen.

Wenn wir die Möglichkeit einer verlagerten Urachus-Cyste überhaupt in Betracht ziehen wollen, so müsste diese Verlagerung sehr wahrscheinlich auf dem Wege des Ductus omphalo-entericus zu Stande gekommen sein. Eine solche Cyste müsste höchst wahrscheinlich in ihrer Lage ungefähr einem Meckel'schen Divertikel entsprechen. Wir werden aber später die Gründe anführen, die gegen diese beiden Hypothesen sprechen.

Die Frage, ob unsere Cyste einem Dermoide entspreche, können wir bei dem einheitlichen Bau der Wand sofort verneinen.

Alle oben angeführten Momente veranlassen uns, die Cystenwand als Darmwand anzusprechen und einen Zusammenhang mit dem Harnleiter und der Harnblase von der Hand zu weisen, zumal auch der Sectionsbefund keinen Anhaltspunkt für diese Annahme giebt.

[1]) Dieses Archiv. Bd. 92. 1883.

Digitized by Google

Schwieriger wird die Entscheidung der Frage, welchem Theil der Darmwand unsere Cyste in ihrem Aufbau entspricht. Die regelmässige Anordnung der Musculatur weist uns auf die unteren Theile des Oesophagus und auf den Dünndarm hin, das Plattenepithel auf die Speiseröhre. Das Verhalten der nervösen Elemente ist bei dieser Frage nicht zu verwerthen, da dasselbe im ganzen Verdauungs-Tractus ungefähr das gleiche ist. Wichtiger ist schon der Befund von Schleimdrüsen in der Submucosa. Bei dem Mangel von Cylinderepithel, Becherzellen, Zotten, Lieberkühn'schen Krypten und Lymphknoten steht die Annahme einer verlagerten Speiseröhre weit im Vordergrunde. Das Verhalten des Epithels ist allerdings in der Beziehung etwas atypisch, dass Papillen meistens völlig fehlen oder doch nur in höchst unvollkommener Weise ausgebildet sind. Auf die Möglichkeit, dass hier doch verlagerter Dünndarm vorliegen könnte, in welchem aber das Cylinderepithel durch Metaplasie in geschichtetes Plattenepithel übergegangen ist, brauchen wir nicht einzugehen, denn erstens wäre eine solche Annahme a priori sehr unwahrscheinlich, zweitens hat man nirgends eine Andeutung eines Ueberganges des Epithels vor sich, und endlich fehlt auch in der übrigen Structur der Wand jegliche Veränderung (Entzündung u. s. w.), die nach Analogie der zu einer Metaplasie des Epithels in Larynx, Trachea, Bronchien führenden Processe zur Erklärung herbeigezogen werden könnte. Das vollständige Fehlen der Zotten, der Lieberkühn'schen Krypten, der Lymphfollikel macht so wie so, wir wir schon oben betont haben, die Möglichkeit eines verlagerten Dünndarm-Abschnittes höchst unwahrscheinlich. Die oben angeführten Gründe lassen uns ebenfalls die Annahme eines Meckel'schen Divertikels von der Hand weisen, zumal da auch der tiefe Sitz der Cyste am Ileum (10 cm oberhalb der Bauhin'schen Klappe) von vornherein dagegen spricht; dieser oben erwähnte Grund spricht auch gegen eine verlagerte Urachus-Cyste.

Wir kommen also zu dem Schlusse, dass unsere Cyste aus einem verlagerten Oesophagus-Stück hervorgegangen ist. Zeitlich muss diese Verlagerung vor der Trennung der Pleuro-Pericardialhöhle von der Bauchhöhle, also vor der Ausbildung des Septum transversum zu Stande gekommen sein. Der Moment, in welchem

Digitized by Google

Pericardial- und Pleurahöhlen von der Abdominalhöhle getrennt werden, ist, soweit ich mich wenigstens orientiren konnte, nicht sicher fixiert. In Minot's Buch[1]) fand ich die Angabe, dass Kölliker bei einem menschlichen Embryo von 2 Monaten die Trennung zwischen Pleurahöhle und Bauchhöhle, die etwas später erfolgt, als diejenige zwischen Pericardialhöhle und Abdomen, noch nicht ausgebildet fand.

Der Oesophagus, der aus dem kurzen Stück Vorderdarm zwischen Pharynx und Magen hervorgeht, beginnt nach Minot sich während der 4. Woche rasch zu verlängern und erreicht sehr bald eine beträchtliche Länge. Es ist sehr wohl möglich, dass sich in diesem Momente des raschen Wachsthums aus einer uns nicht bekannten Ursache ein Stück der Speiseröhre abschnürte und allmählich gegen das Becken verlagert wurde. Als ursächliches Moment ist vielleicht das zu dieser Zeit in Bildung begriffene Zwerchfell anzusehen, indem durch irgend eine mechanische Wirkung desselben ein Divertikel des Oesophagus zu Stande kam, das sich dann loslöste und sehr wahrscheinlich der Wirbelsäule entlang ins Abdomen und ins Mesenterium dislocirt wurde. Irgend welche Beweise für diese Hypothese kann ich allerdings nicht erbringen, da die Brustsection, die eventuell eine Aufklärung hätte bringen können, unterblieb. Das Epithel des Oesophagus stellt in dieser Zeit ein geschichtetes Flimmerepithel dar, das noch bei Föten von 18—32 Wochen zu finden ist. Unsere Cyste zeigte jetzt überall geschichtetes Plattenepithel; Flimmerhaare fanden sich nirgends. Dieser Befund ist in der Hinsicht interessant, als er einen Beitrag zur Auffassung der Bildung des Epithels im normalen Oesophagus bietet. Es stehen sich hier noch vielfach die zwei Meinungen gegenüber, nach denen das fötale Flimmerepithel durch Metaplasie in geschichtetes Plattenepithel übergehen soll, während nach einer anderen Auffassung das Flimmerepithel durch das nach abwärts drängende Pharynxepithel ersetzt wird. Da bei unserer Cyste die Verlagerung schon im 1. oder im 2. Schwangerschaftsmonate zu Stande kommen musste, kann hier nur eine Metaplasie in Betracht kommen.

[1]) Lehrbuch der Entwicklungsgeschichte des Menschen 1894.

Digitized by Google

Die Cyste zeigte mit dem benachbarten Darmschlingen keine Communication. Leider können wir über den Inhalt der Cyste keine genauern Angaben machen, da uns das Präparat aufgeschnitten und in absolutem Alkohol conservirt zugesandt wurde. Wir fanden, wie wir schon bemerkt haben, in den mikroskopischen Präparaten nur an vereinzelten Stellen desquamirte Epithelien und amorphe, gelbliche Massen. Meconium und Lanugohaare konnten nicht nachgewiesen werden. Es ist dies um so bedauerlicher, als wir durch einen positiven Befund eventuell den Schluss einer früheren Communication mit dem übrigen Darm hätten ziehen können. Das allmähliche Wachsthum der Cyste können wir uns sehr wohl durch eine beständige Desquamation der Epithelzellen, durch die Secretion der allerdings nur mässig entwickelten Schleimdrüsen und durch eine mehr oder weniger ausgesprochene Transsudation erklären. Unter dieser allmählichen Füllung kam auch die gewaltige Hypertrophie der Muscularis zu Stande, die sowohl bei der Annahme eines von vornherein bestehenden völligen Abschlusses der Cyste, als auch bei derjenigen einer im Anfang vorhanden gewesenen engen Communication sehr leicht zu erklären ist.

Wenn wir zum Schlusse unsere Cyste unter eine bestimmte Gruppe der Darmcysten registriren wollen, so halten wir uns am Besten an die Eintheilung, welche Roth[1]) von den Enterokystomen gegeben hat. Roth trennt die Darmcysten nach Genese und praktischer Bedeutung in folgende zwei Gruppen:

„1. Der ursprünglich normal-gebildete Darmcanal ist in mehrere getrennte cystische Säcke getheilt: die Abschnürung wird am häufigsten durch fötale Peritonitis, zuweilen, nach Rokitansky, auch durch Axendrehung des Gekröses herbeigeführt.

„2. Die 2. Gruppe der Entero-Kystome ist auf ursprünglich regelwidrige Entwicklung des Darmrohres zurückzuführen. Die Darm-Kystome finden sich hier neben einem permeablen Darmcanal. Die Gruppe zerfällt in folgende 3 Unterabtheilungen:

„a) Die überschüssig und cystisch erweiterten Darmstücke gehören einem rudimentären Zwilling an.

[1]) Dieses Arch. Bd. 86. 1881.

Digitized by Google

„b) Darm-Kystome treten in Combination mit anderweitigen, regellos gelagerten und zuweilen wuchernden Organen und Gewebstheilen auf.

„c) Die einfachen Enterokystome gehen aus abnormen seitlichen Anhängen des Darmes hervor, wohl am häufigsten aus dem Meckel'schen Divertikel.

„Der Sitz der Enterokystome ist einmal von der Lage des Darmabschnittes, aus welchem sie hervorgegangen sind, dann aber auch von Wachsthums-Verschiebungen (um mich eines von Schwalbe gebrauchten Ausdruckes zu bedienen) abhängig, wodurch sie zuweilen von ihrem Mutterboden entfernt werden.

Unser Tumor lässt sich in keine dieser Gruppen einreihen. Wir müssen ihn deshalb in einer Kategorie von Darmcysten unterbringen, die dadurch charakterisirt ist, dass ein Darmstück, hier ein Stück Oesophagus, aus irgend einer Ursache abgeschnürt wird und in Folge von Wachsthums-Verschiebungen sich von seinem Mutterboden entfernt.

Fall 2. Cyste mit Becherzellen in der Nierengegend (Ovarialcyste?). Die fragliche Cyste stammt von einer 40jährigen Frau, die nach einer Geburt am 30. December 1900, welche mit grossem Blutverlust verbunden war, am 14. Januar 1901, Morgens 8 Uhr, in Folge von Pleuritis, Atelektase der linken Lunge, Dilatation des Herzens und Verfettung der Herzmusculatur starb. Bei der am 15. Januar 1901, 2 Uhr Nachmittags, vorgenommenen Autopsie fand man zufällig bei der Aufnahme des Bauchsitus in der linken Fossa lumbalis, neben der Wirbelsäule, dem Musculus psoas entlang, dicht unter der linken Niere eine Vortreibung des Peritonaeum von Nierenform und gut Faustgrösse. Die Vorwölbung war eindrückbar, wie ein mit Gas gefüllter Sack. Nach Durchtrennung der Serosa liess sich sofort ausserordentlich leicht eine Cyste herauslösen, deren Wand an keiner Stelle in festerer Verbindung mit der Umgebung war. Nirgends liess sich selbst ein makroskopisch sichtbares Gefäss nach der Cystenwand hin verfolgen. Die Cyste war einkammerig, mit dünner, transparenter Wand, die nur an einzelnen Stellen leicht lineäre Einkerbungen zeigte. Die Innenfläche der Cyste hatte einen leicht röthlichen Farbenton, war im Grossen und Ganzen glatt und glänzend. Der Inhalt der Cyste, der nur unter einem geringen Druck stand, war fast wasserklar und wenig dickflüssiger, als Wasser. Eine chemische Untersuchung des Inhalts wurde leider nicht vorgenommen.

Linke Nebenniere und linke Niere boten keine Abnormitäten dar, eben so wenig der Ureter. Eine Communication der Cyste mit der Niere und den harnleitenden Wegen konnte nirgends aufgefunden werden. Die

Digitized by Google

Ovarien waren normal. Der Uterus reichte bis zum Promontorium und bot das Bild einer normalen puerperalen Gebärmutter dar.

Die Cystenwand wurde in Spiritus und Celloidin fixirt. Die Schnitte wurden mit Hämalaun-Eosin, nach van Gieson, und auf elastische Fasern nach Weigert und Unna-Taenzer gefärbt.

Bei Lupen-Vergrösserung sieht man eine ziemlich gleichmässig ausgebildete Wand, die an den meisten Stellen ungefähr ½ mm dick ist. Neben kleinen Einkerbungen und Falten finden sich selten grössere Faltenbildungen, die die Höhe von 2—3 mm erreichen können. Die Wand, die überall zahlreiche, meistens strotzend mit rothen Blutkörperchen gefüllte Blutgefässe aufweist, zeigt ziemlich wechselnden Zellreichthum. Manche Partien der Cystenwand sind sehr kernreich, andere wieder sind theils in toto, theils in einzelnen Zonen sehr kernarm. Die Wandung zeigt bald ein ziemlich dichtes, bald lockeres Gefüge. Diesem bindegewebigen Stratum sitzt an vielen Stellen ein deutlich epithelialer Ueberzug auf. Vielfach ist dieser auf grössere Strecken hin vom bindegewebigen Stroma abgehoben, vielfach finden sich der Wand aufliegend noch zahlreiche vereinzelte, desquamirte Epithelien.

Das Epithel ist überall einschichtig, zeigt aber sonst bei mikroskopischer Vergrösserung ziemlich wechselnde Verhältnisse. Sehr hohe cylindrische Zellen wechseln mit niedrigen Plattenepithelien, welche die Höhe von Endothelzellen oft nur um Weniges überschreiten, ab. Der Uebergang ist theils ein ganz allmählicher, indem die Cylinderzellen zunächst in mehr cubische Zellen übergehen, theils ein ziemlich plötzlicher. Die hohen, vielfach auffallend schmalen Cylinderzellen, die im Durchschnitt eine Höhe von 25—30 μ und eine Breite von 2—5 μ erreichen, sind überall durch eine meist sehr gut ausgebildete Zellmembran, die sich in den Hämalaun-Eosin-Präparaten als rothe Linie darstellt, von einander getrennt. Ihr Protoplasma hat im Grossen und Ganzen ein glasiges Aussehen und ist nur sehr wenig eosinroth. Eine feinkörnige, stärker eosinrothe Zone findet sich nur an der Basis der Zellen. Die ovalen Kerne, die mit ihrem Längsdurchmesser senkrecht zur Basis der Zelle stehen, liegen meist basal, doch so, dass unter dem Kern noch ein schmaler, basaler Saum von Protoplasma vorhanden ist. Sie zeigen neben einer deutlich ausgebildeten Kernmembran ein feines Chromatin-Netz. An andern Stellen sind die Zellen, auf weite Distanz hin, mehr cubisch, verhalten sich aber, was die Beschaffenheit des Protoplasma und der Kerne anlangt, ziemlich gleich, wie die oben beschriebenen Zellen. Auf Querschnitten bilden die Zellen, wenn sie in ihren oberen Partien getroffen sind, ein feines Wabenwerk, an Querschnitten durch tiefere Partien sind es regelmässige Polyeder mit meist central gelegenem Kern. Sowohl in den Partien mit hohen cylindrischen Zellen, als in denjenigen mit cubischen Zellen finden sich sehr zahlreiche Becherzellen (Taf. I, Fig. 3), d. h. Zellen mit einer rundlichen oder kelchglasähnlichen Form welche nach dem Lumen hin offen sind, deren Kerne aber in gleiche Weise parallel der Längsachse gerichtet sind, wie in den anderen cylindri-

Digitized by Google

schen Zellen, oder es sind Zellen, die nach dem Cystenraum hin abgeschlossen sind, aber in grösserer oder geringerer Ausdehnung mit einer farblosen Masse gefüllte Vacuolen aufweisen, während das übrige Protoplasma und der Kern gegen die Basis der Zelle hin gelagert sind.

An anderen Stellen der Cystenwand findet man ein einfaches, niedriges Plattenepithel (Taf. I, Fig. 4), an welchem auf dicken Schnitten Zellgrenzen nicht deutlich sind; hat es sich dagegen etwas von der Wand abgehoben und umgelegt, so dass es von der Fläche sichtbar ist, so sieht man deutliche Grenzlinien. Die Zellen erscheinen dann als kleine, ziemlich gleichmässige Polyeder mit deutlicher Zellmembran und central gelegenem Kern. Die kernhaltigen Partien der abgeplatteten Zellen springen ähnlich, wie bei den Endothelien, ins Lumen vor. Wir finden dieses Plattenepithel mit Vorliebe in der Tiefe der Falten. Es liegen oft sehr tiefe, mit Plattenepithel bekleidete Einkerbungen der Wand vor, die noch zahlreiche seitliche Einsenkungen zeigen. An manchen Stellen sind solche Partien quer getroffen und erscheinen dann als abgeschnürte, unregelmässig gestaltete Räume, die mit ganz niedrigem Epithel ausgekleidet sind.

Die oben beschriebenen Epithelzellen sitzen dem bindegewebigen Stroma direct auf; nur an einzelnen Stellen scheinen kleine Ersatzzellen vorhanden zu sein. Eine das Epithel nach unten begrenzende homogene Membrana propria ist nirgends zu sehen. An vielen Stellen ist das Epithel, wie schon hervorgehoben wurde, in grösserer oder geringerer Entfernung abgehoben. An anderen Stellen springt der epitheliale Ueberzug papillenförmig ins Lumen vor, ohne dass aber eine Erhebung des bindegewebigen Stroma dieser epithelialen Erhebung entspräche.

Das bindegewebige Stratum zeigt in den verschiedenen Theilen der Cyste, namentlich in seinem Kernreichthum, ziemlich erhebliche Differenzen. Die hohen Cylinderzellen sitzen an den meisten Stellen einem sehr zell- und gefässreichen Bindegewebe auf, während die platten Epithelzellen auf einem breiten Streifen eines äusserst kernarmen Bindegewebes ruhen. Der bindegewebige Antheil der Wand setzt sich im Uebrigen aus ziemlich breiten Fibrillenbündeln zusammen, die an manchen Stellen ein sehr lockeres Gefüge zeigen und hier durch zahlreiche Lücken und Spalten von einander getrennt werden. Die Kerne der Bindegewebszellen sind meistens ziemlich lang, schmal und nur mässig chromatinreich. Wie schon hervorgehoben wurde, findet man in dem kernreichen Gewebe sehr zahlreiche, strotzend mit rothen Blutkörperchen gefüllte Gefässe. Im Stroma vertheilt sieht man ganz spärliche, einkernige Leukocyten, die in etwas grösserer Zahl nur um die Gefässe herum auftreten. Ferner finden sich, in allerdings geringer Zahl, Züge glatter Musculatur; dieselben kommen nur in der Umgebung einiger, durch die bedeutende Entwicklung der Musculatur auffallenden Gefässe vor, die bei dem lockeren und unregelmässigen Gefüge der Media als Venen aufgefasst werden müssen.

Die bindegewebige Wand der Cyste, die an einzelnen Stellen in den äusseren Partien etwas Fettgewebe enthält, weist an der Peripherie überall

Digitized by Google

einen ziemlich breiten Streifen gut ausgebildeter, zierlich geschlängelter elastischer Fasern auf; in den inneren Partien fehlen sie vollkommen. Die elastischen Fasern steigen ebenfalls in unveränderter Stärke in die Falten hinauf. Dieser Befund beweist mit Bestimmtheit, dass diese Erhebungen in der Wand erst durch secundäre Verwachsung zu Stande gekommen sind.

Es handelt sich hier also um eine retroperitonaeale, unterhalb der Niere gelegene, uniloculäre, faustgrosse seröse Cyste, die mit einem einschichtigen Epithel, das bald ein hohes Cylinderepithel, bald ein cubisches Epithel mit Becherzellen und bald ein Plattenepithel vorstellt, ausgekleidet wird, und deren Wand beinahe ausschliesslich von fibrillärem Bindegewebe gebildet wird, das in den peripherischen Theilen elastische Fasern enthält.

Bei der Lage der Cyste in der nächsten Nähe der Niere wird man in erster Linie an einen Zusammenhang mit der Niere, dem Nierenbecken und dem Ureter denken. Ein directer Zusammenhang mit diesen Organen konnte bei der Präparation der Cyste nirgends nachgewiesen werden. Eine Genese der Cyste aus den Harnorganen kann man bei der Beschaffenheit der Cyste ebenfalls mit grosser Wahrscheinlichkeit ausschliessen. Die Annahme einer Entstehung aus accessorischem Nierengewebe lässt sich bei dem Fehlen von Nieren-Bestandtheilen in der Wand und bei der Beschaffenheit des die Cyste auskleidenden Epithels wohl von der Hand weisen. Mehr Wahrscheinlichkeit hätte die Annahme, dass der Tumor vom Nierenbecken oder Ureter ausgegangen ist. Man müsste hier in erster Linie die Möglichkeit einer cystisch degenerirten Drüse ins Auge fassen. Nun haben aber neuere Arbeiten [eine Zusammenfassung giebt Aschoff[1])] gezeigt, dass die Schleimhaut der oberen Harnwege beim Erwachsenen und beim Neugeborenen drüsiger oder drüsenähnlicher Bildungen entbehren kann, dass allerdings in manchen Fällen durch Sprossung des Epithels in die Tiefe oder durch Ueberbrückung des Epithels durch feine Bindegewebsleisten epitheliale Massen abgeschnürt werden, die sich dann zu drüsenähnlichen Bildungen heranbilden können, welche meistens mit einem zweischichtigen Epithel ausgekleidet sind. Durch starke

[1]) Aschoff, Dieses Arch. Bd. 138. 1894. Ein Beitrag zur normalen und pathologischen Anatomie der Schleimhaut der Harnwege und ihrer drüsigen Anhänge.

Digitized by Google

Zellvermehrung mit Zerfall, schleimiger Umwandlung und wohl auch mit Hülfe seröser Transsudation kommt es dann zur Bildung verschiedener Cystenformen. Die Beschaffenheit unserer Cyste, die zahlreichen Becherzellen machen auch diese Eventualität unwahrscheinlich.

Ebenso wenig kann es sich hier um eine der Lymphcysten handeln, die als retroperitonaeale Tumoren auftreten können und vielfach beschrieben worden sind, und an die, bei der Beschaffenheit des Inhaltes unserer Cyste und bei der Möglichkeit, dieselbe ohne Weiteres aus der Umgebung auszuschälen, sicherlich in erster Linie gedacht werden musste.

Bei dem Vorhandensein von Becherzellen in unserm Fall muss natürlich auch die Frage eines eventuellen genetischen Zusammenhanges mit dem Darmtractus ventilirt werden; die vollkommen retroperitonaeale Lage des Tumors, das Fehlen aller übrigen Momente, welche zur Diagnose eines durch irgendwelche Ursache abgeschnürten und verirrten Darmstückes nothwendig sind, geben nach dieser Richtung hin absolut keinen Anhaltspunkt.

Wir sind also nicht im Stande, die Cyste mit irgendwelchem Organ in der Nachbarschaft in Verbindung zu setzen und uns ihre Entstehung aus einem dieser Organe in genügender Weise zu erklären.

In der Literatur sind neben den Lymphcysten verschiedene retroperitonaeal gelegene, seröse Cysten näher beschrieben. Eine Zusammenstellung dieser Fälle giebt Hoffmann[1]). Ein Theil dieser Cysten zeigt eine dünnhäutige Wand, die aus Bindegewebe und elastischen Fasern besteht und mit einem einschichtigen zarten Plattenepithel ausgekleidet ist. Der Cysten-Inhalt ist meistens dünn wie Wasser. Solche Cysten sind in erster Linie von Przewoski[2]) beschrieben und von ihm auf gewisse Ueberreste des Wolff'schen und des Müller'schen Ganges zurückgeführt worden.

[1]) K. Hoffmann, Ueber die Cysten der Nierenkapsel. Diss. Königsberg, 1895.

[2]) Przewoski Trzy przypadki torbieli surowiczych ẑaatrzewniowych (Cystae serosae retroperitonaeales praevertebrales). Gazeta lekarska. Vol. XXIV. p. 820ff.

Digitized by Google

Ein anderer Theil der Cysten ist mit einem Flimmerepithel ausgekleidet und zeigt einen unbestimmten Inhalt. Solche Cysten werden von Coblenz[1]) und Przewoski beschrieben und von diesen Autoren aus nicht aufgebrauchten persistirenden abgesprengten Resten der obersten Drüsenschlauch-Anlagen der Urniere abgeleitet und mit den Cysten, die sehr häufig vom Epoophoron ausgehen, identificirt.

Unsere Cyste hat mit den so eben besprochenen Cysten nur die dünne bindegewebige Wand mit den elastischen Fasern und dem klaren, serösen Inhalt gemein, hingegen ist das Epithel mit seinem Gehalt an Becherzellen völlig different.

Für ein Ausgehen des Tumors vom Wolff'schen Körper lassen sich ebenfalls keine Anhaltspunkte gewinnen, da wir nirgends Bilder vor uns haben, die nach den Untersuchungen von von Recklinghausen und anderen Autoren für solche Bildungen charakteristisch sind. Das Vorhandensein von Becherzellen lässt uns auch einen Zusammenhang mit dem Wolff'schen und Müller'schen Gang ablehnen.

Als einziges Organ, das bei der Bildung solcher retroperitonaealer Cysten noch in Frage kommt, bleiben uns nur noch die Keimdrüsen, in unserm speciellen Falle das Ovarium übrig. Im Ovarium kommen sehr oft Cysten vor, die mit einem einschichtigen Cylinderepithel ausgekleidet sind, das an manchen Stellen mehr oder weniger abgeplattet ist und zahlreiche Becherzellen enthält. Man begegnet dabei ganz ähnlichen Bildern, wie in unserer Cyste; das bindegewebige Stroma unserer Cyste könnte ganz gut dem Stroma, das wir in der Wand der Ovarialkystome sehen, entsprechen. Es ist uns allerdings nicht gelungen, im Stroma unserer Cyste den maassgebendsten Beweis für eine Abkunft aus dem Ovarium, Ureier und Primitivfollikel, zu entdecken.

Wir kommen so per exclusionem dazu, unsere Cyste in erster Linie auf eine verirrte Ovarial-Anlage, die sich am Descensus des übrigen Genital-Tractus nicht betheiligt hat, zurückzuführen. Theoretisch ist dieser Bildungsmodus ja ohne Weiteres erklärbar. Coblenz giebt bei der Besprechung der Bildung der

[1]) Coblenz, Zur Genese und Entwickelung von Kystomen im Bereich der inneren weiblichen Sexualorgane. Dieses Arch. Bd. 84. 1881.

Digitized by Google

Kystome im Bereich der weiblichen Sexualorgane ebenfalls die Möglichkeit zu, dass ganz irregulär abgesprengte epitheliale Zellenmassen der verschiedensten embryonalen Organanlagen der Bauchhöhle zu ganz gleichwerthigen Geschwulstformen, wie sie in nicht dislocirten Organen vorkommen, Veranlassung bieten können.

Die Annahme, dass unsere Cyste von einem Ovarial-Theil ausgegangen ist, könnte vielleicht auch in dem Befunde der glatten Muskelzüge in der Nähe der Gefässe eine Stütze finden, da ja in der Marksubstanz des Ovarium ebenfalls zahlreiche Züge glatter Musculatur in Begleitung der grossen Gefässe angetroffen worden.

Wir sind uns wohl bewusst, dass uns in der Beweisführung für die Abstammung der Cyste aus Ovarial-Gewebe das wichtigste Moment, der Befund von Ureiern und Primitivfollikeln, fehlt; auf der anderen Seite aber entspricht unsere Geschwulst, hauptsächlich ihres eigenthümlichen Epithels, d. h. der Becherzellen wegen, denjenigen Tumoren, die wir von den Ovarien ausgehen sehen, so dass wir doch nach Berücksichtigung aller übrigen noch in Frage kommenden Eventualitäten dazu kommen, die Genese unserer Cyste aus einem nicht descendirten Ovarial-Theil für das Wahrscheinlichste zu halten.

Fall 3. Retrorenale Cyste. Diese Cyste wurde bei dem 15jährigen Knaben Eduard Schneider auf operativem Wege am 27. Januar 1891 entfernt. Die Cyste sass retroperitonaeal und war mit der Leber stark verwachsen. Nähere klinische Daten sind mir nicht bekannt, da die Krankengeschichte von der chirurgischen Klinik nicht erhältlich war.

Es wurde damals dem Pathologischen Institut ein Stück der Cystenwand zur Untersuchung übersandt. In diesem Stücke fanden sich einige dünnwandige Cysten mit einem Durchmesser von 1—3 cm. Der Inhalt derselben war dünnflüssig, gelblich, klar. Die Cysten wurden, wie die Untersuchung des frischen Präparates ergab, von grossen, abgeplatteten Zellen ausgekleidet.

Die Cystenwand wurde in Spiritus gehärtet und in Celloidin eingebettet. Die mikroskopische Untersuchung machte es wahrscheinlich, dass die Cyste vom Genitalapparat ausging. Herr Professor Langhans hat dann einige Jahre später die Untersuchung noch einmal vorgenommen und zwar auf Stufenschnitten, welche etwa $\frac{1}{10}$—$\frac{2}{10}$ mm von einander entfernt waren, ohne aber andere Resultate zu erhalten.

Mir liegen von diesen Untersuchungen 6 ausgewählte Schnitte vor, welche ich im Folgenden mit der gütigen Erlaubniss von Herrn Professor

Digitized by Google

Langhans an Hand des im Protocollbuch des Pathologischen Institutes niedergelegten Befundes genauer beschreibe.

Die Untersuchung dieser Schnitte ergiebt, dass die Masse aus mehreren über einander liegenden, bindegewebigen, gefässreichen Membranen besteht, die durch schmale Spalten getrennt, an manchen Stellen in einander übergehen. Die Spalten entsprechen den oben erwähnten Cysten. Das auskleidende Epithel ist an den meisten Stellen gut erhalten. Es ist in der Regel ziemlich dünn, übertrifft aber doch an Dicke normales Endothel. Der kernhaltige Theil der Zellen ragt meist stark vor. Von der Fläche gesehen, sind die Zellen gross, von etwas wechselnder Gestalt. Rundliche Zellen wechseln mit rhombischen und ovalen in bunter Weise ab; die rhombischen Zellen sind allerdings vorwiegend. Das Protoplasma ist nur wenig eosinroth und zeigt im Allgemeinen eine ganz feine Körnelung. Im Centrum der Zellen liegt meistens ein rundlicher oder ovaler Kern; manche Zellen weisen aber auch 2, selten 3 Kerne auf. In diesen Zellen zeigen die Kerne an den einander zugekehrten Flächen entweder eine leichte Abplattung oder selbst eine leichte Einkerbung, so dass kaffeebohnenartige Gebilde entstehen. Die Kerne haben meistens eine dünne, aber deutliche Membran; in ihrem Innern ist das Chromatin in Form eines feinen Netzes vertheilt, das nur an einzelnen Knotenpunkten erheblichere Dimensionen aufweist. Ob das Netz aus ganz feinen Fäden oder aus kleinsten Körnchenreihen sich zusammensetzt, lässt sich nicht mit Sicherheit entscheiden. In jedem Kern ist wenigstens ein kleiner, blaugefärbter Nucleolus vorhanden; in zahlreichen Kernen lassen sich aber auch 2, ja selbst 3 Kernkörperchen nachweisen.

An manchen Stellen sind die die Spalten auskleidenden Epithelzellen etwas dicker; an den Rändern aber, an welchen sie zusammenstossen, werden sie sehr dünn, so dass die sie trennenden trichterförmigen Spalten fast bis auf die bindegewebige Membran reichen. In ihrem Aufbau sind diese Zellen sonst den oben beschriebenen ziemlich gleich, nur scheint das Protoplasma etwas grössere Affinität zu Eosin zu besitzen, als dasjenige der früher erwähnten Zellen. An andern, aber beschränkten Stellen, mit Vorliebe in kleinen Aussackungen, sind die Zellen fast cubisch, berühren sich also mit ihrer ganzen Seitenfläche mehr oder weniger.

Unter dem Epithel findet sich Bindegewebe, das an einer Cyste in dicker Lage sklerotisch, homogen erscheint, in dem sich kern- und zellhaltige Spalten finden. Das Epithel sitzt dem Bindegewebe direct auf; eine homogene Membrana propria lässt sich nirgends erkennen.

An einzelnen Stellen sieht man im Bindegewebe bald rundliche, bald ovale Quer- und Schrägschnitte von Drüsencanälchen, welche theils die Grösse von Harncanälchen aufweisen, diese selbst hier und da an Dimensionen übertreffen, theils kaum die Grösse einer Blutcapillare erreichen. Zwischen diesen verschieden grossen Drüsencanälchen findet man zahlreiche Uebergänge. Nach aussen sind viele der grössern Drüsencanälchen durch 2—3 circulär

Digitized by Google

verlaufende Züge fibrillären Bindegewebes abgegrenzt. Eine homogene Membrana propria sah ich nirgends mit Deutlichkeit ausgebildet. Das die Drüsencanälchen bekleidende Epithel ist oft in toto von der Wand abgehoben. Die Epithelzellen sind cubisch oder selbst cylindrisch, berühren sich also mit den Seitenflächen in grösserer oder geringerer Ausdehnung, zum Theil aber liegen mehr kegelförmige Zellen vor, die nur an der Wand einander berühren. In dem Bau ihrer Kerne und Protoplasma stimmen sie mit den früher beschriebenen Epithelzellen in den maassgebenden Punkten völlig überein. In den kleinsten Drüsencanälchen ist ein ringförmig das Drüsenlumen umkleidendes Epithel nicht mehr erkennbar, sondern 3—4 Zellen füllen das Lumen hier ganz aus. An einzelnen Stellen sind Zellgrenzen noch gut erkennbar, an andern wieder sieht man einfach eine grosse, meist ziemlich stark eosinrothe Grundmasse, in die 2—3 und mehr Kerne eingelagert sind, die aber den Kernen der Epithelzellen in ihrer feineren Structur völlig entsprechen. Morphologisch sind solche Gebilde wohl als einzelne Zellen mit mehreren Kernen oder bei stärkerer Entwicklung des Protoplasma als Riesenzellen mit meist mehr central gelagerten Kernen zu bezeichnen. An ihrer Abstammung aus veränderten Drüsen-Epithelien lässt sich wohl nicht zweifeln, da sämmtliche Uebergangsbilder hier vorliegen. Ausser diesen Drüsencanälchen sieht man bei schwacher Vergrösserung rundliche Lücken von meist gleicher Grösse wie die mittelgrossen Drüsencanälchen, die durch den grobkörnigen, blauen Inhalt (Mucin) auffallen. Bei starker Vergrösserung erkennt man in der Peripherie dieser Lücken einen dünnen epithelialen Ueberzug; die kernhaltigen Theile springen stark ins Lumen vor. Die Abplattung ausgenommen, entsprechen diese Zellen vollkommen den oben beschriebenen Drüsen-Epithelien.

In den zahlreichen Partien des bindegewebigen Stroma finden sich zahlreiche, meist spindelförmige Zellen. Ihr Protoplasma ist ziemlich stark eosinroth; der Kern ist länglich, meist etwas zackig mit einem feinen Netz von Chromatin, das sich aus feinsten kleinen Fäden und Punkten zusammenzusetzen scheint. In den meisten Kernen ist ein deutliches Kernkörperchen erkennbar. Neben diesen Zellen finden sich grössere, theils spindelförmige, theils mehr rundliche Zellen mit 2—6—10—15 Kernen. Diese Kerne zeigen die mannigfachste Anordnung; bald sieht man sie in einer Reihe ungefähr in der Mitte der Zellen, bald sind sie auf eine Seite der Zellen gedrängt, während die andere Hälfte einzig durch das Protoplasma eingenommen wird; bald umgeben sie in continuirlichem Kreis das central gelegene Protoplasma und erinnern dabei auf den ersten Blick an veränderte Drüsencanälchen, bald endlich zeigen sie hufeisenförmige Anordnung. Sie haben meistens etwas gezackte Contouren; in ihrem Chromatin-Gehalt und ihren Kernkörperchen entsprechen sie völlig den Kernen in den einkernigen Spindelzellen. Auffallend ist auch hier die grosse Aehnlichkeit in dem Aufbau der Kerne dieser Zellen und der Epithelzellen. Wir haben hier aber keine Bilder vor uns, die uns die Berechtigung gäben, diese Riesenzellen von

Digitized by Google

Epithelien abzuleiten. Wir müssen also in diesem Tumor 2 Formen von Riesenzellen unterscheiden; erstens solche, die sich mit der grössten Wahrscheinlichkeit von Drüsen-Epithelien ableiten lassen, und zweitens solche, welche in der Beschaffenheit der Kerne und des Protoplasma am meisten den spindelförmigen Bindegewebszellen entsprechen.

Neben diesen Zellen sieht man im Stroma zerstreut eine ziemlich starke, heerdweise, perivasculäre Infiltration mit vorwiegend einkernigen, selten mehrkernigen Leukocyten.

Einen äusserst merkwürdigen Bau zeigen die an manchen Stellen reichlich entwickelten Gefässe, namentlich die Arterien. An vielen dieser Arterien kann man zunächst ein meist hohes Endothel erkennen: dann die meist deutliche Elastica intimae, die nach aussen von einer gut ausgebildeten circulär verlaufenden Muskelhaut begrenzt wird; auf diese folgt eine stark entwickelte Adventitia, in der bald continuirlich, bald nur in kleinen Gruppen angeordnete, longitudinal verlaufende Züge glatter Musculatur sich finden. In manchen Arterien verlaufen die äussersten platten Muskelbündel der Adventitia mehr circulär. In wieder anderen Arterien findet man auch in der Intima einige kleine Bündel longitudinal verlaufender glatter Muskelfasern. Die längs verlaufenden Muskelbündel in der Adventitia finden sich beinahe in allen Arterien, selbst in den kleinsten. In den kleinen Arterien sind diese Muskelbündel vorwiegend in kleinen Gruppen angeordnet.

Weit weniger treten die glatten Muskelfasern in der Adventitia der Venen auf; sie umgeben hier meistens in ganz lockerem Verband gleichmässig das Gefäss. In der Intima der Vene konnte ich nirgends glatte Muskelfasern entdecken.

In dem Lumen vieler Gefässe finden sich zahlreiche, vorwiegend multinucleäre Leukocyten, die theilweise auch in der Gefässwand sich nachweisen lassen.

Endlich findet man neben den Gefässen noch isolirte Bündel glatter Musculatur.

Die am meisten hervortretenden Merkmale des Tumors sind einige dünnwandige Cysten, die mit einem einfachen cubischen oder abgeplatteten Epithel ausgekleidet sind, ferner eine Anzahl von Drüsencanälchen, die zum Theil von einem dünnen Ring fibrillären Bindegewebes umgeben sind, und endlich die merkwürdige Beschaffenheit der Gefässe. Die Arterien weisen beinahe sämmtlich in der Adventitia longitudinal verlaufende Züge glatter Musculatur auf; in einigen Arterien enthält auch die Intima longitudinale, glatte Muskelfasern. In den Venen findet man ebenfalls, wenn auch nicht so allgemein, wie in den Arterien, in der Adventitia längs verlaufende, glatte Muskelbündel. Im bindegewebigen Stroma endlich sieht man zahlreiche Riesenzellen,

Digitized by Google

die sich zum Theil auf veränderte Drüsen-Epithelien zurückführen lassen, zum Theil in ihrem Aufbau den spindelförmigen Bindegewebs-Zellen entsprechen.

Bei der Lage unserer Cyste und ihrer Verwachsung mit der Leber wird man wohl in erster Linie einen genetischen Zusammenhang mit diesem Organ, beziehungsweise mit Gallengängen, in Betracht ziehen müssen. Bestimmte Anhaltspunkte für eine solche Annahme können wir aber im Aufbau der Cyste nicht finden. Die Drüsencanälchen könnten ja wohl cystisch erweiterten Gallengängen entsprechen; andere Vergleichungspunkte weist unser Tumor aber nicht auf.

Eine Lymphcyste, an die bei der Beschaffenheit des Cysten-Inhaltes gedacht werden muss, lässt sich sofort ausschliessen. Ohne auf andere Möglichkeiten, die theoretisch hier noch zu berücksichtigen wären, einzugehen, will ich jetzt gleich, um nicht Manches, was bei der Ovarialcyste schon besprochen wurde, wiederholen zu müssen, die Frage nach einem Zusammenhang unserer Cyste mit den Nieren und dem Genitaltractus näher ins Auge fassen. Die Lage der Cyste in Nierennähe macht ja a priori einen Zusammenhang mit der Niere bis zu einem gewissen Grade wahrscheinlich. Für die Annahme einer Abkunft aus Nierengewebe könnten in erster Linie die Drüsencanälchen verwerthet werden, die vielfach in Form und Grösse den Harncanälchen ausserordentlich ähnlich sehen. Diese Drüsencanälchen zeigen allerdings nirgends eine deutlich ausgebildete Membrana propria. Schwer verständlich wäre bei dieser Annahme die Beschaffenheit der Gefässe. Die Nierenvene enthält allerdings, wie Eberth schon erwähnt, ausserordentlich reichliche, longitudinal verlaufende Züge glatter Musculatur; die Arterie hingegen entbehrt derselben in Intima und Adventitia vollkommen. Wenn man das Verhalten der Venen für einen eventuellen Zusammenhang unserer Cyste mit der Niere verwerthen will, so muss man wohl annehmen, dass bei der innigen Nachbarschaft, in der in unserem Tumor Venen und Drüsencanälchen stehen, die Cyste aus accessorischem, in den Bereich der Vena renalis verlagertem Nierengewebe hervorgegangen wäre. Die Möglichkeit einer solchen Entstehung ist ja sofort zuzugeben und auch von anderer Seite schon näher ausgeführt worden. Höchst auffällig ist aber bei

Digitized by Google

einer Abstammung unserer Cyste aus Nierengewebe der Mangel der übrigen Nieren-Bestandtheile. Glomeruli, Tubuli contorti u. s. w. finden sich in unserer Cyste nicht. Das Fehlen dieser Elemente, das Fehlen einer Membrana propria um die Drüsencanälchen herum, endlich auch das Verhalten der Gefässe insgesammt lassen uns eine Genese aus Nierengewebe für nicht wahrscheinlich halten.

Wir kommen zur Beantwortung der Frage nach einem Zusammenhang mit dem Genitaltractus. Eine solche Genese ist bei der Lage der Cyste nur möglich, wenn irgend ein Theil des Genitaltractus sich nicht am Descensus betheiligte. Es ist uns nicht möglich, Angaben über das Verhalten der Genitalien des 15jährigen Knaben zu machen. Dieser Mangel ist aber ohne Bedeutung, da ja trotz völlig normalen Verhaltens der Genitalien dennoch bei der Entwicklung ein Stück aus irgend welchem Grunde abgeschnürt werden konnte. Die Drüsencanälchen unseres Tumors entsprechen in ihrem Aufbau am ehesten den geraden Samencanälchen, welche ebenfalls ein cubisches oder cylindrisches Epithel aufweisen und, nach manchen Autoren, durch eine Membrana propria nach Aussen begrenzt werden, nach anderen aber einer solchen entbehren. Bei der Annahme einer Genese aus dem Genitaltractus wird ohne Weiteres auch die innige Beziehung mit den Gefässen verständlich. Auf den engen Zusammenhang hat auch Czerny[1]) in seinen Untersuchungen des Giraldès'schen Organes bei Kaninchen, Hunden und Katzen aufmerksam gemacht. Er fand bei diesen Thieren im ganzen Verlauf der Arteria spermatica interna zerstreute Schläuche, welche er als frühzeitig, aber in verschiedenen Zeiträumen abgeschnürte Endstücke der Urnierencanälchen auffasst.

Im Funiculus spermaticus zeigen die Venen in der Adventitia ebenfalls reichliche longitudinale Fasern. Die Arterien entbehren allerdings derselben. Sehr leicht erklärt sich bei einer Herkunft der Cyste aus dem Sexualapparat das Vorkommen der zerstreut liegenden glatten Muskelbündel in unserem Tumor.

Es ist uns nicht möglich, eine völlige Uebereinstimmung unserer Cyste mit irgend einem Organ, das entweder zur embryo-

[1]) Archiv für mikroskopische Anatomie. Bd. 33.

Digitized by Google

nalen Zeit oder auch später in ihrer Nachbarschaft liegt, zu finden. Bei der Berücksichtigung sämmtlicher Eventualitäten ist aber eine Genese aus irgend einem Theil des Genitaltractus das Wahrscheinlichste; unklar bleibt dabei nur der merkwürdige Bau der Arterien.

Fall 4: Retroperitonaeale Lymphcysten. Die in den nachfolgenden Ausführungen näher beschriebenen Cysten fanden sich bei dem 20jährigen Patienten Fritz Käser, der am 5. August 1901 in die chirurgische Abtheilung des Herrn Professor Girard aufgenommen wurde. Nach den anamnestischen Angaben, deren Mittheilung ich der Güte von Herrn Professor Girard verdanke, leidet der Patient seit frühester Kindheit unter einer Auftreibung des Abdomens. Nennenswerthe Schmerzen waren mit diesem Zustand nicht verbunden. Erst 8 Tage vor dem Eintritt in das Spital stellten sich erheblichere Schmerzen ein, die im Wesentlichen auf die linke Seite des Abdomens beschränkt blieben; gleichzeitig nahm der Umfang des Leibes rascher zu. Die objective Untersuchung ergab eine absolute Dämpfung auf der ganzen linken Hälfte des Abdomens. Die Dämpfung wurde durch eine Tumor-Masse bedingt, die einen ungefähr Nieren-grossen, oberflächlichen, handbreit über dem linken Ligamentum Poupartii gelegenen, gut abgrenzbaren Knoten und eine tiefere, weit nach oben und hinten reichende Geschwulstmasse aufwies. Die Letztere konnte von der hinteren Bauchwand nicht abgegrenzt werden. Der Urin zeigte in Bezug sowohl auf die Gesammtmenge, als auf die einzelnen Entleerungen keine wesentlichen Schwankungen; die Tagesmengen variirten zwischen 2500—3000 ccm; die Zahl der Entleerungen wechselte zwischen 7—12 am Tag. Im Urin fanden sich eine ziemlich wechselnde Eiweissmenge und zahlreiche, vorzugsweise gekörnte Cylinder.

Die klinische Diagnose wurde in erster Linie auf Hydronephrose und auf einen cystischen Tumor unbestimmter Natur gestellt. Am 30. August 1901 wurde mittels des gewöhnlichen Nierenschnittes eingegangen und eine grosse Cyste durch Punction entleert. Man gewann dabei ungefähr 1½ Liter einer klaren, dünnen, opalescirenden Flüssigkeit. Da sich noch mehr Cysten vorfanden, die sämmtlich mit der Niere in einem gewissen Zusammenhang zu stehen schienen, eine Entleerung dieser Cysten von der gewöhnlichen Nephrotomie-Stelle nicht möglich war, wurde eine Laparatomie vorgenommen. Es zeigte sich jetzt, dass die ganze linke Hälfte der Bauchhöhle von zahlreichen, Nuss- bis Apfel-grossen Cysten eingenommen war, die sämmtlich retroperitonaeal sassen. Die Dünndärme waren nach oben rechts verdrängt. Es wurden nun zahlreiche Cysten entleert, einige wenige excidirt. Da Herr Professor Girard das operative Vorgehen in diesem Fall und den klinischen Verlauf an anderer Stelle näher beschreiben wird, will ich darauf nicht weiter eingehen.

Die chemische Untersuchung des Cysten-Inhaltes, die im Physiologisch-chemischen Institut vorgenommen wurde, ergab für die vom gewöhnlichen

Digitized by Google

Nierenschnitte aus und für die durch Laparatomie entleerten Cysten das gleiche Resultat: nehmlich stark alkalische Reaction und reichlichen Eiweissgehalt; hingegen konnten weder Harnstoff, noch Bernsteinsäure, an die bei der Möglichkeit von Echinokokkus-Cysten gedacht werden musste, nachgewiesen werden.

Dem Pathologisch-anatomischen Institut wurden eine grössere rundliche Cyste mit einem Durchmesser von 2—3 cm und ein Gewebsstück (10:5:½ cm), das mit zahlreichen kleinen Cysten durchsetzt war, zur Untersuchung übersandt. Die grössere isolirte Cyste zeigt eine derbe, 2—3 mm starke Wand. Auf der Innenfläche der Wand finden sich zahlreiche Auflagerungen Perlmutter-artiger Schollen, die aus Cholestearin-Krystallen bestehen. Der Inhalt dieser Cyste entspricht in seinem Aussehen völlig demjenigen, der von der Nephrotomie-Stelle aus durch Punction gewonnen wurde. Es ist eine ziemlich dünne, grau opalescirende Flüssigkeit, in der sich einige Membranfetzen finden, die, wie die mikroskopische Untersuchung ergiebt, vorzugsweise aus Cholestearin-Krystallen, stark verfetteten Zellen und seltenen isolirten Fetttröpfchen bestehen.

Diese Cysten wurden in Spiritus fixirt und in Celloidin gehärtet. Die Schnitte wurden mit Hämalaun-Eosin, nach van Gieson, Unna-Taenzer und Weigert gefärbt.

Die Schnitte durch das grössere Gewebsstück zeigen durchweg ziemlich gleichen Bau. Sie bestehen vorzugsweise aus Fettgewebe, das von zahlreichen, äusserst unregelmässig geformten, 2—10 mm Durchmesser haltenden Räumen durchsetzt wird. Diese Räume, die theils leer, theils mit einer feinkörnigen Masse angefüllt sind, werden überall durch eine mehr oder weniger ausgebildete bindegewebige Wand von den Fettläppchen abgegrenzt. Neben diesen Cysten sieht man bei der Betrachtung mit Lupe Heerde mit kleinzelliger Infiltration und daneben mehr diffus infiltrirte Partien.

Betrachten wir zunächst die kleineren, mit blossem Auge eben noch erkennbaren Cysten etwas näher. Diese Cystchen sind, was Unregelmässigkeit der Form anbelangt, den grossen Räumen vollkommen analog. Sie werden von einer in ihren Dicken-Dimensionen ziemlich variirenden bindegewebigen Wand nach dem Fettgewebe hin abgegrenzt. Die Wand enthält bei diesen Cysten fast durchweg glatte Muskelfasern, die beinahe ausschliesslich in einer Richtung getroffen sind. An manchen Stellen kann man zwei Lagen glatter Muskelzüge unterscheiden, die beide im Wesentlichen den gleichen Verlauf zeigen und durch eine dünne Zone fibrillären Bindegewebes von einander getrennt werden. Die innere Lage der Muskelbündel springt oft Hahnenkamm-artig in das Lumen der Cyste vor. Die Muskelfasern stehen theils einzeln, theils in kleinen Gruppen in allerdings ziemlich lockerem Verband, indem sich zwischen den einzelnen Muskelzellen helle Lücken finden. Die gleichen Lücken finden sich auch im Bindegewebe zwischen den einzelnen Fibrillen. Die Bindegewebszellen sind ziemlich reichlich, meist spindelförmig, die Kerne lang, schmal, meistens mit deut-

Digitized by Google

lichem Kernkörperchen. Daneben finden sich grössere und kleinere Anhäufungen von einkernigen Leukocyten. In der bindegewebigen Wand zerstreut sieht man feinste elastische Fasern, die eine stärkere Ausbildung nur in der Nachbarschaft der glatten Muskeln aufweisen. Die Wand ist gegen das Lumen hin an den meisten Stellen mit einem dünnen Endothel bedeckt. An manchen Stellen der Cystenwand springen die Endothelzellen namentlich mit ihrem kernhaltigen Theil stärker in das Lumen vor. Im Lumen selbst finden sich, neben einer feinkörnigen Masse (wohl geronnenes Eiweiss), einkernige Leukocyten und desquamirte Endothelien.

Die grösseren Cysten zeigen im Wesentlichen den gleichen Bau; nur fehlt hier das Endothel meistens auf weite Strecken hin.

Neben den oben beschriebenen Cysten sieht man in dem die Fettläppchen trennenden bindegewebigen Stroma äusserst zahlreiche, theils spaltförmige, theils grössere, unregelmässige Lumina, die meist einen deutlichen endothelialen Belag aufweisen. Die spaltförmigen Lumina haben vielfach keine weitere Abgrenzung, als das Endothel; andere hingegen zeigen eine mehr oder weniger entwickelte bindegewebige Wand, in der sich oft gut ausgebildete, meist in einer Richtung getroffene glatte Muskelzellen finden, die einzeln oder zu grösseren Gruppen vereinigt verlaufen. In den grösseren Räumen liegen die glatten Muskelzüge vielfach dicht unter dem Endothel, von diesem nur durch einen schmalen Bindegewebsstreifen getrennt. Die quer getroffenen glatten Muskelbündel springen hierbei oft in Form eines Buckels in das Lumen vor. Nach aussen von diesen Bündeln gelegen, von ihnen nur durch eine schmale Bindegewebszone getrennt, liegen spärliche glatte Muskelfasern, die zu den inneren Muskelfasern theils senkrecht, theils im gleichen Sinne verlaufen. Die kleinsten spaltförmigen Räume entbehren der elastischen Elemente vollkommen, in den grösseren finden sich vorzugsweise in der Nähe der glatten Muskeln feine, zierlich geschlängelte elastische Fasern, von denen die einen die Muskeln umspinnen, andere zu ihnen parallel verlaufen. Manche dieser spaltförmigen Räume, die durch ihre Form und den Bau der Wand in exquisiter Weise als Lymphgefässe charakterisirt werden, weisen in ihrem Verlauf eine allmähliche Erweiterung auf, andere gehen ohne Uebergangs-Stadien in grössere Cysten über. Die meisten dieser Lymphspalten und grösseren Lymphgefässe sind leer; in manchen findet man im Lumen zahlreiche desquamirte Endothelien und einkernige Leukocyten.

Neben den bis jetzt beschriebenen Gefässen und Cysten finden sich unregelmässige, meist mit Endothel bekleidete Hohlräume, die nur durch sehr schmale, kernarme Bindegewebs-Septen, die zum Theil durchbrochen sind, von einander getrennt werden. Die Vergrösserung dieser Räume wird wohl hauptsächlich durch Confluenz der verschiedenen Cysten unter Zugrundegehen der Septen zu Stande kommen. Endlich sieht man in den Schnitten theils im Innern der Cysten, theils unregelmässig im bindegewebigen Stroma eingelagerte Cholestearin-Krystalle; in ihrer Umgebung

Digitized by Google

findet sich stets stärkere Anhäufung von einkernigen Leukocyten und Fremdkörper-Riesenzellen.

Neben den mit Endothel bekleideten Spalten bestehen im bindegewebigen Stroma zwischen den einzelnen Fibrillen noch zahlreiche Lücken, die eines endothelialen Belages entbehren, und die wohl ödematös ausgeweitete Spalten sein dürften. Das bindegewebige Stroma ist, wie wir es schon bei der Beschreibung der Wandung der makroskopisch eben noch erkennbaren Cysten hervorgehoben haben, ziemlich kern- und zellreich. Neben vorzugsweise spindelförmigen Bindegewebszellen mit ziemlich Chromatin-reichen, schmalen Kernen finden sich im Stroma zerstreute glatte Muskelzellen, bei denen ein Zusammenhang mit Lymphgefässen nicht erkannt werden kann, und daneben einkernige Leukocyten, darunter ziemlich reichlich Plasmazellen. Die einkernigen Leukocyten sind häufig zu kleinen Knötchen angeordnet. In vereinzelten Schnitten enthalten einige wenige Knötchen ein deutlich ausgebildetes Keimcentrum. Solche Gebilde legen uns natürlich den Gedanken nahe, dass der ganze Process in einer cystischen Degeneration von Lymphdrüsen seine Erklärung finden könnte. Wir haben aber im sonstigen Aufbau des Gewebes keinen weiteren Anhaltspunkt für eine solche Annahme.

Die Wand des grossen, zur Untersuchung übersandten Cystensackes besteht vorzugsweise aus fibrillärem, mässig zellreichem Bindegewebe, in das gegen das Lumen hin zahlreiche Züge glatter Musculatur gelagert sind. Man kann hierbei hauptsächlich zwei senkrecht zu einander stehende Muskelzüge erkennen. Eine endotheliale Bekleidung ist an manchen Stellen sehr gut erkennbar; die Endothelzellen sind hier allerdings sehr platt; daneben sieht man aber die Endothelzellen theils einzeln, theils in grösserer Ausdehnung abgehoben, so dass an der Existenz eines Endothels kein Zweifel sein kann. Auf weite Strecken hin fehlt die endotheliale Auskleidung vollkommen. Im bindegewebigen Stroma der Wand finden sich in wechselnder Menge unregelmässig geformte, mit Endothel bekleidete, zum Theil mit einer eigenen bindegewebigen Wand und glatten Muskelfasern ausgestattete Lymphgefässe; in ihrer Nachbarschaft erkennt man Anhäufungen von Rundzellen. An manchen Stellen sitzt der Wand ein dicker Belag von Cholestearin-Krystallen auf; vereinzelte Cholestearin-Krystalle sind auch im Stroma nachweisbar. An der Grenze von Cholestearin-Krystallen und bindegewebigem Stratum findet sich Granulationsgewebe, das sich vorzugsweise aus einkernigen Leukocyten und Fremdkörper-Riesenzellen zusammensetzt. Elastische Elemente enthält die Cystenwand nur in geringer Menge; sie sind hauptsächlich um die einzelnen Muskelbündel herum angeordnet, umspinnen diese in Form feinster, zierlich geschlängelter Fasern oder verlaufen mit ihnen parallel.

Der ganze Aufbau der Cystenwand lässt mit Bestimmtheit darauf schliessen, dass hier nur ein stärker ausgesprochener Grad der gleichen cystischen Degeneration vorliegt, die wir vorher kennen gelernt haben.

Digitized by Google

In diesem Falle handelt es sich dem Gesammtbilde nach um eine Wucherung und cystische Degeneration von Lymphgefässen. Wir haben hier zahlreiche unregelmässig geformte Räume vor uns, die in den Grössendimensionen alle Uebergänge zwischen mikroskopisch erkennbaren und apfelgrossen Cysten zeigen. Daneben finden sich im bindegewebigen Stroma meist mit einem Endothel versehene Spalten, die vielfach ausser der endothelialen Bekleidung noch eine eigene bindegewebige Wand mit glatten Muskelfasern aufweisen. Diese Spalten und Gefässe gehen theils direct, theils allmählich sich verbreiternd in die grossen cystischen Räume über. Der ganze Process ist nach den Angaben des Patienten wohl congenital. Welches Moment das stärkere Wachsthum der letzten Zeit bedingt hat, entzieht sich unserer Kenntniss. Unser Fall zeigt, was den anatomischen Aufbau anbelangt, grosse Aehnlichkeit mit dem von Hoffmann[1]) publicirten Fall; different ist die muthmaassliche Aetiologie, indem in jenem Falle die durch ein Pankreas-Carcinom bedingte Lymphstauung zu einer Wucherung und cystischen Degeneration der Lymphgefässe geführt hatte.

Erklärung der Abbildungen auf Taf. I.

Fig. 1. Lupen-Vergrösserung. Schnitt durch den Stiel der Oesophagus-Cyste und die Cystenwand. a) Ileum, b) Mesenterium des Ileum, c) Radix mesenterii, d) Mesenterialstiel der Cyste mit eingelagerten Lymphdrüsen, e) Cystenwand.

Fig. 2. Oc. 1. Oel-Immersion $\frac{1}{12}$ Leitz. Epithel der Oesophagus-Cyste. Auf demselben desquamirte Epithelzellen.

Fig. 3. Oc. 1. Oel-Immersion $\frac{1}{12}$ Leitz. Einschichtiges Epithel der Ovarial-Cyste mit zahlreichen Becherzellen.

Fig. 4. Oc. 1. Oel-Immersion $\frac{1}{12}$ Leitz. Abgeplattetes einschichtiges Epithel der Ovarial-Cyste.

IV.

Ueber das Sarcoma idiopathicum cutis Kaposi. Ein Beitrag zur Sarcomlehre.

(Aus der dermatologischen Universitätsklinik von Prof. Tommasoli in Palermo.)

Von

Dr. L. Philippson, Assistenten.

(Hierzu Taf. II.)

Ueber das Wesen dieser Krankheit herrscht trotz ihres diagnostischen Namens, der dasselbe genau zu bestimmen scheint,

[1]) M. Hoffmann, Ueber die Cysten der Nierenkapsel. Dissert. Königsberg 1895.

Digitized by Google

die grösste Meinungsverschiedenheit, denn während die einen sie thatsächlich zu den Geschwulsten rechnen, stellen andere sie zu den Infectionskrankheiten. Ein derartiger Gegensatz kann uns zwar heute nicht mehr überraschen, wo die extrahumane Forschung schon längst die Barriere, welche ihr von der Geschwulstlehre der allgemeinen Pathologie entgegengestellt wird, überschritten hat und sie in jedweder Neubildung, welcher anatomischen Structur sie auch sein mag, nach äusseren Ursachen zu suchen bestrebt ist. Aber in diesem Falle lag für die Forschung doch noch eine besondere Veranlassung vor und es machte sich hier eigentlich nicht so sehr eine aprioristische Hypothese geltend, sondern es war vielmehr der Krankheitsverlauf selbst, der zu einer solchen Auffassung drängte, oder genauer gesagt, es war das Verhalten der Geschwülste selbst, welches den Gedanken an eine Infection wachrief, wenn sie auch anatomisch nicht anders, denn als Sarcome, angesprochen werden konnten.

Man lese nur folgende von Kaposi gegebene Beschreibung der Krankheit, und man wird sofort die Eigenthümlichkeiten dieser Geschwülste erkennen: Es entwickeln sich in der Haut ohne bekannte allgemeine oder locale Veranlassung Schrotkorn-, Erbsen- bis Haselnuss-grosse, braunroth bis blauroth gefärbte Knoten. Ihre Oberfläche ist glatt, ihre Consistenz derb-elastisch, manchmal schwellend, wie ein Blutschwamm. Sie stehen isolirt und ragen dann, wenn grösser geworden, kugelig hervor. Oder sie gruppiren sich und bleiben mehr flach. In letzterem Falle involviren sich die centralen Knoten der Plaques und veranlassen da eine narbige, dunkel pigmentirte Depression. Sie entstehen regelmässig zuerst an der Fusssohle und auf dem Fussrücken, bald darauf auch auf den Händen, und sie sind an diesen Organen auch in der grössten Zahl entwickelt und mit diffuser Verdickung der Haut und Entstellung der Hände und Füsse gepaart. Im weiteren Verlaufe erscheinen isolirte und gruppirte Knoten, aber immerhin in geringerer Zahl und in unregelmässiger Anordnung auch an den Armen und Beinen, im Gesichte und am Stamme. Die Knoten können sich theilweise atrophisch involviren. Die Lymphdrüsen sind nicht erheblich geschwollen. Endlich kommt es auch zur Bildung der gleichen Knoten auf der Schleimhaut des Kehlkopfes, der Trachea, des Magens und des Darmes, be-

Digitized by Google

sonders reichlich des Dickdarmes, bis herab an den After, und zu Knoten in der Leber, den Lungen und der Milz. Die Krankheit führt oft erst nach 6—8 Jahren zum Tode.

Aus dieser klinischen Beschreibung lässt es sich mit Leichtigkeit entnehmen, welche Punkte es gewesen sind, die einerseits dazu geführt haben, von einem Sarcom zu sprechen, und die andererseits die später auftauchenden Bedenken dagegen veranlasst haben. Die Bildung von Tumoren, das Auftreten von Metastasen in inneren Organen und der lethale Ausgang haben den Gedanken an maligne Geschwülste nahegelegt. Das multiple Auftreten derselben, ihre Fähigkeit zur Rückbildung und der dadurch bedingte wechselvolle Verlauf hingegen wurden als der herrschenden Geschwulstlehre widersprechend befunden und liessen vielmehr eine Infections-Krankheit vermuthen.

Da ich nun im Laufe der letzten sechs Jahre von dieser immerhin seltenen Krankheit 10 Fälle beoachtet habe, so habe ich diese Gelegenheit benutzt, um dieselbe sowohl klinisch, als mikroskopisch von Neuem auf die Beweisstücke hin zu untersuchen, welche theils für die alte Auffassung von ihr, theils für die neue sprechen konnten. Dabei bin ich nun immer mehr in der letzteren bestärkt worden, für welche ich mich im Verein mit Török bereits im Jahre 1895 insofern erklärt habe, als wir diese Krankheit zu den infectiösen Processen stellten (s. Classification in „Allgemeine Diagnostik der Hautkrankheiten“ Bergmann, Wiesbaden 1895). Den stricten Beweis für die Richtigkeit dieser Auffassung zu liefern, ist mir allerdings ebenso wenig, wie Anderen, gelungen, denn ich habe vergeblich die Uebertragung dieser Krankheit auf Kaninchen und Hunde versucht. Aber, so lange dieser Beweis aussteht, scheinen mir doch die Thatsachen, welche auf den infectiösen Charakter des Processes hinweisen, für sich allein schon wichtig genug zu sein, um den Gegenstand einer eigenen Bearbeitung abgeben zu können. Und das um so mehr, als wir dabei auch mit einer allgemein pathologischen Frage in Berührung treten, welche eigentlich schon längst hätte behandelt werden müssen, nehmlich mit der Frage, ob nicht der cellulären Umwandlung der Bindegewebs-Substanzen, die bisher nur als den malignen Tumoren eigen angesehen wird, auch die Bedeutung einer Reactions-Erscheinung auf äussere Schädlichkeiten zukommen könne, wie etwa dem Granulations-Gewebe.

Digitized by Google

Indem ich jetzt zu meinen eigenen Beobachtungen übergehe, gebe ich zunächst eine Zusammenstellung meines Materiales. Ich sehe hierbei, der Kürze halber, von einer vollständigen Wiedergabe der Krankengeschichten ab, sondern bemerke von jedem einzelnen Falle nur dasjenige, was für die vorliegende Untersuchung von Werth ist und was bei ihm von dem Typus abweichend ist.

Was die Richtigkeit der Diagnose oder vielmehr die Zugehörigkeit dieser Fälle zum Kaposi'schen Sarcom betrifft, so ist es nothwendig, darüber vorher einige Worte zu sagen.

Bei den Fällen 3, 4, 5, 6, 7, 10 sind die klinischen Eigenschaften so typische, dass die Identificirung sehr leicht ist. Bei Fall 2 ist dies nicht so, aber der mikroskopische Befund wies auf die Zusammengehörigkeit mit den andern hin.

Bei Fall 1 ist der typische Sitz nicht innegehalten, aber im Uebrigen und in der Anatomie gehört er hierher. Fall 8 und 9 könnten Zweifel erwecken, da nur je 1 Tumor vorhanden war, aber auch hier liegt in dem anatomischen Befund der Beweis für die Richtigkeit der Diagnose.

Fall 1. T. A., Laboratoriums-Diener, 32 Jahre alt. Beginn der Krankheit vor einem Jahre auf dem rechten Handrücken mit Bildung eines Knötchens, das nach Aetzung heilte. Einige Zeit darauf gleiche Knötchen an derselben Region, dann am linken Ellenbogen und schliesslich an der Vorderseite des rechten Oberschenkels. Status am 5. December 1894, eine grosse Anzahl von blaurothen kugeligen Tumoren in letzterer Region, während sonst nur 1 Knötchen am 4. Finger der linken Hand und 2 am linken Unterarm aufzufinden waren. Diese waren von bräunlichem Colorit ohne Röthe.

Bis zum Jahre 1899 wurden verschiedene grössere Excisionen am Schenkel vorgenommen, aber in der Nachbarschaft bildeten sich stets wieder neue Knoten, die Region blieb stets das Centrum des Processes, von dem aus er sich auf die Hinterbacken und auf den Rumpf bis zum Thorax hinauf allmählich ausdehnte. Der typische Sitz an Händen und Füssen wurde nicht innegehalten.

Bemerkenswerth ist der atypische Sitz der Krankheit und das Fehlen der sonst von dem Blutgehalt abhängigen Verfärbung der jungen Knötchen, eine Erscheinung, die in dem mikroskopischen Ergebniss ihre Erklärung fand: sie bestanden nehmlich ausschliesslich aus Spindelzellen, und es fehlte jegliche Neubildung von Blutcapillaren, die sich sonst bei diesem Process vorfindet.

Digitized by Google

Fall 2. G. G., Kutscher, 70 Jahre alt. Die Krankheit begann im Februar 1896 mit schmerzloser Röthung und Schwellung des rechten Handrückens. Beim Eintritt in die Klinik am 9. Mai desselben Jahres findet man beträchtliche ödematöse Schwellung der ganzen rechten Hand und ausserdem unregelmässig geformte Ansammlungen von klarer oder leicht blutig gefärbter Lymphe in der Cutis an der Handfläche, in der Region des Pulses und längst den Seiten der Finger, wie bei Lymphangiomen. Gleich veränderte kleine Hautbezirke finden sich an dem rechten Vorderam. Eine epitrochleare Lymphdrüse derselben Seite vergrössert und schmerzhaft. Gleiche Veränderungen der Haut finden sich an der linken Hand nur an wenigen Stellen, wie auch auf dem Fussrücken.

Im Laufe der nächsten Monate bilden sich langsam derartige Heerde an den Händen, den Vorderarmen und den Füssen aus; die einzige neue Erscheinung ist das Auftreten von kleinen, Erbsen-grossen, bläulich durch die Haut durchscheinenden, harten, beweglichen Verhärtungen in der Subcutis an den Vorderarmen und an den Fusssohlen, in denen mikroskopisch die sarcomatöse Gewebs-Wucherung gefunden wurde.

Ein Jahr nach Beginn des Leidens ist der Zustand der Haut ungefähr derselbe, nur haben sich die oben Lymphangiom genannten Veränderungen noch mehr an der rechten Hand ausgebreitet, und es haben sich neue sarcomatöse Heerde an den Fusssohlen gebildet, ohne dass sie, so wenig, wie die alten, die Neigung haben, stark zu wuchern.

Im Juli 1897 finden sich an der Rückseite des linken Oberschenkels 1.) eine längliche kleine Verhärtung in der Subcutis, die bläulich durch die Haut durchscheint, 2.) 3 kleine, wenig erhabene Verhärtungen von rothblauer Farbe. An der Innenseite des rechten Schenkels eine Verhärtung, wie die vorige, in der Subcutis.

Seit Februar 1897 beklagt sich der Kranke über Schmerzen im Epigastrium, seit Juli fühlt man die Leber über den Rippenrand hervorragen, seit October wird starke Abmagerung bemerkt. Am 8. Mai 1898 stirbt der Kranke; der Zustand der Haut ist wenig verändert, die zuletzt beschriebenen Veränderungen liessen auf Sarcom-Metastasen schliessen. Die Section ergab hingegen Leberkrebs mit Metastasen in verschiedenen Organen, aber keine sarcomatösen Veränderungen im Innern.

Das Bemerkenswerthe dieses Falles ist die primäre Schwellung der Hand, die Bildung der Lymphangiome und die sehr geringe Ausbildung der typischen Sarcom-Veränderungen, die zwar den typischen Sitz hatten. Ein anderes seltenes Vorkommniss ist die Coincidenz von Sarcom und Krebs, die für unsere Aufgabe hier allerdings nicht in Betracht kommt.

Fall 3. M. F., Tischler, 58 Jahre alt. Die Krankheit begann etwa Ende 1897 mit schmerzloser Anschwellung der Füsse und Unterschenkel

Digitized by Google

und mit Bildung von Knoten; im Laufe des Jahres 1898 traten auch an den Händen und in der Nähe des rechten Auges gleiche Knoten auf. In der Klinik, 21. December 1898, findet man: am rechten unteren Augenlid einen bläulichen, harten, typischen Sarcomknoten; am harten Gaumen isolirte rothe Bezirke; an der rechten Hand 1. an den Seitentheilen der Finger freie Lymph-Ansammlung in der Cutis, 2. an der Handfläche und am Pulse diffuse bläuliche Verfärbung, 3. hie und da auf der Hand sitzende bläuliche, harte Knoten; an der Innenseite des rechten Vorderarmes vereinzelte kleine, harte, bewegliche Knötchen in der Subcutis. An der linken Hand, ausser diffusem Oedem, dieselben Veränderungen, aber stärker entwickelt, und am Pulse einen Haselnuss-grossen Sarcomknoten. Am Vorderarm, wie rechts, subcutane Knötchen. Am Ellenbogen diffuse Röthung, Schwellung und Schmerzhaftigkeit. Kleine, harte, bewegliche Lymphdrüse in der linken Achselhöhle. Füsse geschwollen, im Uebrigen wie die Hände verändert; am unteren Drittel der Unterschenkel auf der Haut sitzende Knoten und cutane, derbe, bläuliche Infiltrate. An der Rückseite der Oberschenkel gleiche Knoten und Infiltrate, zum Theil an der Färbung erkennbar, zum Theil nur palpabel. Inguinaldrüsen so stark vergrössert, dass sie sichtbar sind, sie sind hart, beweglich, wenig schmerzhaft. Am Abdomen und in der rechten Thoraxhälfte kleine, subcutane, zum Theil bläulich durchscheinende, harte, bewegliche Knötchen, die dem Verlaufe von Venen folgen. Am Rücken subcutane Knötchen.

Im December 1899 Status: allgemeine Schwäche, starke Abmagerung; als neue Veränderungen finden sich ein bläulich-rother Knoten auf der oberen Conjunctiva des linken Auges und ein gleicher Knoten auf der linken Tonsille. Im Febr. 1900 Knötchen am weichen Gaumen. Tod 27. März 1900. Section: Unter der Schleimhaut des Magens eine Menge blasser und rother Knötchen, auf dem Peritonaeum rothe Knötchen. Im Dickdarm blasse oder rothe Knötchen, zum Theil zerfallen. Im Wurmfortsatz ein blasses Knötchen. In der Milz ein Knoten. Linke Nebenniere bildet mit den retroperitonaealen vergrösserten Lymphdrüsen eine Masse; auf dem Durchschnitte erkennt man die sarcomatöse Veränderung derselben. Im rechten Hoden ein rothgefärbter Heerd. Mesenterialdrüsen vergrössert, sarcomatös.

Bemerkenswerth ist, neben dem typischen Bild des Sarcoms, wiederum die Schwellung der Füsse und Unterschenkel, die Lymphangiom-Bildung an den Fingern und weiter das Bestehen von zweierlei Arten von Knötchen im Innern, bei denen mikroskopisch entweder die Neubildungen von Blutcapillaren oder die Spindelzellen-Wucherung überwiegt.

Fall 4. A. G., Fischer, 53 J. alt. Die Krankheit begann im Jahre 1894 mit der Bildung eines rothen Knötchens am rechten Ohrläppchen, das bis zu Bohnengrösse heranwuchs und dann im Verlaufe eines Jahres allmählich von selbst zurückging. Im Jahre 1895 trat Oedem der Füsse auf, und es

Digitized by Google

bildeten sich Knötchen, wie das vorige, die auch gleichen Verlauf nahmen. Im Jahre 1897 Oedem der linken Hand und Knoten-Bildung, Veränderungen, die sich allmählich auf den Arm ausbreiteten.

Status am 4. April 1898: Enorme Volumenszunahme fast der ganzen linken oberen Extremität, abhängig von Oedem und von diffuser sarcomatöser Veränderung der Haut. Man findet alle Entwicklungs-Stadien derselben neben einander: röthlich gefärbte Bezirke, intracutane Verhärtung, sessile rothblaue Knoten, narbige Schrumpfung. Die rechte Hand dagegen ist nur leicht ödematös, es finden sich 3 kleine typische Knötchen; 2 epitrochleare Lymphdrüsen fühlbar. An den unteren Extremitäten nimmt die Zahl der Knoten gegen die Füsse zu: kleine und grössere sessile Knoten, an den Fusssohlen diffuse bläuliche Färbung und Oedem. — Am weichen Gaumen ein pedunculirter, Haselnuss-grosser, rothblauer Knoten.

Bis zum 25. Juli desselben Jahres verschlimmerte sich der Zustand der Haut und das Allgemeinbefinden merklich. Der Kranke starb, in seine Heimath zurückgekehrt, Ende des Jahres.

Bemerkenswerth ist der Beginn der Krankheit in einem einzigen Heerde, auf den erst die anderen Erscheinungen folgten.

Fall 5. B. A., Händler, 56 J. alt. Beginn der Krankheit Ende 1899 auf der Rückseite des linken Mittelfingers als dunkelrother Fleck. Derartige Veränderungen bildeten sich dann auch an anderen Stellen der linken Hand aus und schliesslich auch auf der rechten.

Status vom 24. Februar 1900. Linke Hand diffus ödematös, an den Fingern, auf der Rückseite und Fläche der Hand bläuliche, derbe Knoten in verschiedenen Stadien der Entwicklung, schmerzhaft auf Druck. Rechte Hand nicht ödematös, mit gleich vertheilten Knoten. Rechte Fusssohle Gruppe von Knötchen. An der rechten oberen Thoraxhälfte drei kleine gelb gefärbte Bezirke (wie nach Contusion), in denen man intracutan rundliche Verhärtungen fühlt. Im Laufe des Monates Mai erscheinen täglich über die ganze Körper-Oberfläche vertheilt gelbliche Flecke von etwa $\frac{1}{2}$ cm Durchmesser, wie nach Hämorrhagie, beim Betasten fühlt man in der Tiefe der Haut eine ödematöse Consistenz. In diesem Stadium können sie nach einigen Tagen verschwinden, oder es bildet sich langsam eine centrale Verhärtung aus, aus der später ein bläulicher Knoten hervorgeht, der erst nach 1 oder 2 Monaten deutlich sichtbar wird. Die allermeisten jedoch haben ein sehr beschränktes Wachsthum, so dass 5 Monate nach jener Eruption, nur sehr wenige neue Heerde neben den bei der Aufnahme notirten vorhanden waren. Im October desselben Jahres eine gleiche hämorrhagische Eruption, auf die unteren Extremitäten beschränkt, die im folgenden Monat verschwunden ist. Im December Eruption mit gleichem Sitze und am Abdomen, an den Hinterbacken und an der Innenseite der Oberarme, die im Februar 1901 zurückgegangen ist.

Status vom Juli 1900. An den Händen sind die Knötchen fast alle kleiner geworden, statt dessen aber hat sich eine diffuse rothblaue

Digitized by Google

Färbung mit leichter Verdickung der Haut ausgebildet. An den Armen und am übrigen Körper kleine intracutane Knötchen, die seit Monaten nicht mehr wachsen.

Bemerkenswerth ist das acute Auftreten von circumscripten Haemorrhagien in der tieferen Cutisschicht (und zwar in der tiefen, weil nur Gelbfärbung der Haut vorhanden war), und die sich daran anschliessende sarcomatöse Veränderung der Haut, die allerdings nur ein sehr beschränktes Wachsthum zeigt und meistens abortiv bleibt, — also hämatogene Ausbreitung der Krankheit.

Fall 6. C. S., Barbier, 56 J. alt. Beginn der Krankheit 1893 mit der Bildung von 2 Knötchen auf der Glans penis, die excidirt wurden und sich nicht wieder bildeten. 1897 ein kleines Knötchen am linken Fusse, das, ebenfalls ausgeschnitten, definitiv heilte. 1899 rothe Flecke auf der linken Handfläche, Schwellung des rechten Unterschenkels, Flecke auf der rechten Hand und an den Beinen.

Status vom 20. Mai 1900: Aussenseite und Innenseite der Hände und Finger, mit Aussparung kleinerer Bezirke von normaler Beschaffenheit, dunkelblauroth gefärbt, leicht geschwollen, derbe Consistenz, auf dieser Basis erheben sich hier und da gleich geartete Knötchen. An den Armen kleinere oder grössere, sichtbare oder nur fühlbare Knötchen und Infiltrate.

Die ganze rechte untere Extremität beträchtlich vergrössert wegen Oedems und am Fusse und Unterschenkel auch wegen diffus sarcomatöser Infiltration. Knoten und Infiltrate in verschiedenen Stadien der Entwicklung, auch zum Theil involvirt. Am Fusse Verfärbung, wie an den Händen. Linke untere Extremität viel weniger geschwollen, im Uebrigen wie jene. Am Abdomen drei sichtbare Knötchen und mehrere nur in der Cutis fühlbare. Am linken oberen Augenlid cutanes, röthliches Infiltrat.

Status vom Mai 1901. Fast wie der obige. Im Laufe des Jahres wird häufig das Auftreten diffuser Gelbfärbung der Haut notirt, besonders an den unteren Extremitäten, abhängig von tiefer Hämorrhagie.

Bemerkenswerth ist, dass die Krankheit nur mit zwei Knötchen, und zwar auf der Eichel, begonnen hat.

Fall 7. C. P., Händler, 82 J. alt. Beginn der Krankheit Ende 1900, bis zu welcher Zeit der Kranke noch seiner Beschäftigung nachging, die er aber aufgeben musste wegen des Auftretens der Schwellung an der linken Hand, auf welche später die Erkrankung der Füsse folgte.

Status vom 22. Mai 1901: Die stärkste Veränderung zeigt die linke Hohlhand, deren Haut diffus rothblau gefärbt ist und mit dicht gedrängt stehenden, kleinen, sessilen Knötchen bedeckt ist. An der Radialseite des linken Ringfingers findet sich eine mit Lymphe gefüllte, eindrückbare Caverne. Viel geringere Veränderungen an der rechten Hand und an den Füssen,

Digitized by Google

noch geringere an den Vorderarmen und Unterschenkeln. An den Unterschenkeln und an dem linken Vorderarm Gelbfärbung der Haut in Folge tief sitzender Hämorrhagie. Sonst keine Veränderungen.

Bemerkenswerth ist die primäre Schwellung der Hand und die Lymphangiom-Bildung.

Fall 8. L. R., Arzt, 38 J. alt. Im März 1900 bemerkte der Patient eine kleine röthliche Stelle an der Spitze des linken Mittelfingers, die sich allmählich intensiver färbte und eine gewisse Consistenz annahm. Nach einer ersten Thermocauterisation trat die Veränderung von Neuem auf; alsdann wurde die Excision vorgenommen, d. h. 4 Monate nach dem Beginn. Bis Juli 1901 kein Recidiv. An dem excidirten Stück wurde die klinische Diagnose Sarcom bestätigt: Neubildung abnorm gestalteter Blutcapillaren.

Bemerkenswerth ist das Auftreten der Krankheit in einem einzigen Heerde und die Recidiv-Freiheit nach einem Jahre.

Fall 9. M. N., Bäcker, 44 J. alt. Im Juni 1900 bildete sich am unteren Drittel des rechten Unterschenkels ein kleiner Knoten, der allmählich wuchs und Schmerzen verursachte.

Status vom 7. Juli 1900: Es findet sich ein sessiler, röthlicher, hemisphärischer Knoten von 1 cm Durchmesser, dessen Oberfläche nekrotisch ist, und der wie aus einem von Hornschicht gebildeten Ringe hervorragt. Excision und Thermocauterisation. Bis Juli 1901 kein Recidiv. Die klinische Diagnose Sarcom mikroskopisch bestätigt: Spindelzellen-Geschwulst mit weiten Bluträumen.

Bemerkenswerth ist das Auftreten in einem einzigen Heerde und Ausbleiben eines Recidives nach einem Jahre.

Fall 10. C. P., Koch, 45 J. alt. Beginn der Krankheit im Jahre 1900 mit der Bildung von drei kleinen Knötchen nahe bei einander auf dem rechten Handrücken, die allmählich von selbst verschwanden. Nachher traten noch andere Knötchen auf, die nach Excision sich nicht wieder bildeten.

Status vom 6. Juli 1901: Auf dem rechten Handrücken und am äusseren Handrande im Ganzen 6 blaurothe, derbe, theils sessile, theils intracutane Tumoren, — auf dem linken Handrücken ein Knoten. In der Nähe des linken Ellenbogens 2 kleine, derbe, bewegliche Knötchen unter der Haut. Sonst keine Veränderung.

Bemerkenswerth ist das regionär beschränkte Auftreten der Krankheit.

Ich könnte jetzt schon allein aus dem klinischen Verlaufe der hier berichteten Fälle Thatsachen hervorheben, die mir viel mehr für eine äussere Krankheitsursache, als für die autochthone Entstehung der Geschwülste zu sprechen scheinen, aber ich halte

Digitized by Google

es für zweckmässiger, statt dessen mit dem anatomischen Theil zu beginnen.

Die klinische Beobachtung lehrt, dass die anatomischen Störungen der Haut, welche in einem kleinen Bezirk der Cutis ihren Anfang nehmen, zweierlei Arten von Veränderungen darin hervorrufen: eine Farben-Veränderung und eine Consistenz-Veränderung. Die Form-Veränderung der Haut, d. h. die Bildung von Knoten tritt dagegen erst in Folge des Wachsens des pathologischen Gewebes auf und besteht im Anfange des Processes nicht.

In den erkrankten Hautbezirken sehen wir nun im Beginne eine bläuliche oder rothe Färbung und beim Betasten fühlen wir eine umschriebene Verhärtung.

Wovon diese Veränderungen abhängen, ist mikroskopisch leich festzustellen: wir finden nehmlich inmitten des Bindegewebes neugebildete, sehr weite, mit rothen Blutkörperchen vollgepfropfte Capillaren und eine Anhäufung von Spindelzellen.

Diese Befunde stellen also den Beginn der anatomischen Veränderungen vor, und da nun, wie wir gleich hinzufügen wollen, sowohl klinisch, als mikroskopisch, während des ganzen Verlaufes der Krankheit immer die gleichen Veränderungen vorliegen, insofern als bei dem weiteren Wachsthum der erkrankten Bezirke nichts Anderes als eine quantitative Zunahme der pathologischen Elemente stattfindet, ohne dass neue, anders geartete hinzutreten, so bilden diese Befunde den wesentlichsten Theil der anatomischen Störung. Es ist daher erforderlich, ihre Entwickelung möglichst genau festzustellen, wozu ich die jüngsten, eben sichtbaren Heerde ausgewählt habe.

Aus der Untersuchung derselben ergab sich nun zunächst, dass die beiden oben erwähnten Befunde nicht stets zusammen vorkommen, sondern dass auch jeder für sich allein den Beginn der Erkrankung ausmachen kann. Wir können daher oder wir müssen vielmehr die Capillar-Neubildung und die Bildung der Spindelzellen gesondert betrachten.

In Präparaten von Fall 2, 3, 4 und 5 besteht die krankhafte Veränderung einzig und allein aus neugebildeten Blutcapillaren. Dieselben bilden nach der Untersuchung in Serienschnitten stereoskopisch ein Röhrensystem, das in verschiedenen Abschnitten von der verschiedensten Weite ist, der Art, dass

Digitized by Google

von einer engen Capillare sehr grosse Ausbuchtungen ausgehen, die ihrerseits wieder durch sehr kurze, dünne Capillaren in Verbindung stehen. Die Ausbuchtungen treten in Gruppen auf, und die einzelnen Gruppen sind von einander durch Bindegewebe getrennt.

Ein Zusammenhang dieser Capillaren mit grösseren Gefässen (Arterien oder Venen) ist nicht aufzufinden. Zwar befinden sie sich in der Nachbarschaft von ihnen, aber eine directe Verbindung mit ihnen ist nicht feszustellen.

Ausserdem sind auch nicht alle Blutcapillaren eines bestimmten Gewebsbezirkes verändert, sondern man begegnet darin auch Capillaren von ganz normaler Beschaffenheit.

Die veränderten Capillaren, auch da, wo sie eine abnorme Weite haben, sind stets mit Endothel bekleidet und durch dieses von dem umliegenden Bindegewebe getrennt. Sie sind nicht als einfache Erweiterungen vorher bestehender Capillaren zu betrachten, denn in einem bestimmten Punkt ist ihre Zahl ausserordentlich vermehrt.

Es handelt sich demnach um eine ächte Neubildung von Capillaren von sehr unregelmässiger Form, um ein cavernöses Haemangiom (Taf. II Fig. 1).

Was die Spindelzellen anbetrifft, so ergiebt sich aus Präparaten von Fall 2 und 4 sehr deutlich, dass sie sich aus den fixen Zellen des Bindegewebes entwickeln. Wo nehmlich eine grössere Zahl dieser Zellen vorhanden ist, sieht man bereits bei schwacher Vergrösserung, dass sie mit ihrer Längsachse genau parallel den Bindegewebs-Fasern liegen, in welche sie eingebettet sind; bei stärkerer Vergrösserung findet man stets Spindelzellen in mitotischer Theilung.

Verfolgt man nun derartige Züge von Spindelzellen in ihrem Verlaufe, so sieht man, dass sie nach längerem oder kürzerem Verlaufe wie vor einem Hindernisse Halt machen, sich aufstauen, gedrängter liegen, als gewöhnlich, und zur Seite ausweichen oder umbiegen, und zwar zumeist dort, wo sie gegen noch unverändertes Bindegewebe stossen, oder wo ein anderer Zellzug vorhanden ist.

Die Wucherung der fixen Zellen erfolgt also bündelweise, (Taf. II Fig. 2) und die Bildung der Spindelzellen geht auf indirectem Wege vor sich.

Digitized by Google

Von dieser Umwandlung kann nun jedwedes Bindegewebs-Bündel befallen werden, und daher können auch (Taf. II Fig. 2) Spindelzellen längs den Venen angeordnet sein. Aber eine vorwiegende Betheiligung der Perithelien an der Neubildung, wie sie von verschiedenen Autoren behauptet wird, habe ich nicht angetroffen.

Die Veränderungen, welche in der Cutis Platz greifen, sind also im Beginne sehr einfacher Art, und ihre Entwicklung ist sehr leicht festzustellen.

Untersucht man dagegen gleich von Anfang an die ausgebildeten Geschwülste, so liegen die Verhältnisse nicht so einfach, da die Zell- und Capillar-Wucherung neben einander bestehen und ihr Ursprung nicht mehr zu ermitteln ist. Verlässt man sich alsdann auf Uebergangsbilder, so kann man natürlich die verschiedensten Beziehungen zwischen Gefässen und Zellen herausfinden; diese werden aber durch die Befunde der so eben beschriebenen ersten Entwicklungs-Stadien nicht bestätigt.

Trotzdem ist es doch auch bei den grösseren Knoten noch möglich, nachzuweisen, dass thatsächlich die Wucherung der beiden verschiedenen Gewebs-Bestandtheile ganz unabhängig von einander vor sich geht. Das ist nehmlich bereits schon klinisch zu vermuthen, denn die bläulichen schwammigen Infiltrate an den Händen haben alle Eigenschaften von Haemangiomen und besitzen nicht die Consistenz rein zelliger Neubildungen. Und mikroskopisch habe ich in der That in dem Knoten am weichen Gaumen von Fall 4, der jenen gleich ist, die typische Structur eines Haemangioms gefunden. Andererseits aber giebt es Knoten, die keine Blutfärbung haben, wie bei Fall 1 in der Haut und bei Fall 3 in inneren Organen, in der Magen-Schleimhaut z. B., und diese bestehen histologisch einzig und allein aus Spindelzellen.

Wir haben es also bei unserer Krankheit nicht allein mit einer cellulären Neubildung zu thun, sondern auch mit einer davon unabhängigen Bildung von Haemangiomen, woraus dann weiter, wie wir sofort zur richtigen Orientirung unserer hier zu behandelnden Frage hinzufügen wollen, folgt, dass jegliche Speculation über das Wesen des Processes sich nicht allein, wie es bisher immer geschehen ist, mit jener zu befassen hat, sondern auch mit dieser, die ihr gleichwerthig ist.

Digitized by Google

Diese Auffassung von den anatomischen Störungen erhält nun auch von anderer Seite eine Bestätigung, denn, in den Fällen 2, 3 und 7, habe ich Veränderungen beschrieben, die zwar, soweit es mir bekannt ist, noch nicht in der Literatur erwähnt wurden, die aber doch zu unserer Krankheit gehören, nehmlich die intracutanen Ansammlungen von Lymphe in der Form von cavernösen Lymphangiomen, die sich als solche den Haemangiomen an die Seite stellen. Dass es sich hier thatsächlich um solche handelt, habe ich auch mikroskopisch in einem von Fall 2 entnommenen Hautstückchen nachweisen können. Hier lag der Beginn dieser Veränderung vor, der sich in folgender Weise darstellte: zwischen den Bindegewebsfasern sieht man Spalten, die von parallel gelagerten, langen Spindelzellen bekleidet sind; weiter findet man längliche Hohlräume mit Zellbelag und freiem Lumen (Taf. II, Fig. 3).

Es kommt daher, ebenso wie eine Wucherung der Blutcapillaren, so auch eine Wucherung der Lymphcapillaren vor, die ihrerseits ebenfalls von der Zellwucherung des Bindegewebes unabhängig ist.

Mit dieser histologischen Beschreibung haben wir nun die wesentlichsten klinischen Eigenschaften der anatomischen Störungen vollständig erklärt, und wir könnten in der Untersuchung anderer an ihnen wahrzunehmender Veränderungen fortfahren, wenn man mir hier nicht entgegenhalten könnte, dass ich noch gar nicht alle diejenigen anatomischen Thatsachen in Betracht gezogen habe, auf die man bei der Untersuchung von Geschwülsten gewöhnlich Werth legt.

Darauf glaube ich nun mit dem Hinweise antworten zu dürfen, dass es sich hier gar nicht um eine ächte Geschwulst handelt und dass ich deshalb der geforderten Aufgabe nicht zu genügen brauche.

In der That ist bei unserer Krankheit die Bildung von Geschwülsten eine ganz secundäre, nebensächliche, ich möchte fast sagen, zufällige Erscheinung, die eben so oft ausbleiben, wie auftreten kann, und die daher gar nicht in dem Processe selbst begründet liegt, sondern vielmehr von der Haut-Structur abhängig ist. Wo die Haut nehmlich straff gespannt ist, wie an den Fingern, an der Hohlhand und an der Fusssohle, erfolgt die

Digitized by Google

Gewebs-Umwandlung der Cutis in diffuser Weise; wo die Haut hingegen geringeren Widerstand leistet, und wo die Gewebs-Wucherung in der Nähe der Haut-Oberfläche liegt, da bilden sich Geschwülste aus. Aus letzterem Grunde können wir sie daher auch auf einer bereits diffus erkrankten Hautpartie antreffen, als deutliches Zeichen, wie irrelevant hier das circumscripte Auftreten der Neubildung ist, das im Allgemeinen für so wichtig angesehen wird, dass man daraus sogar ein differentialdiagnostisches Merkmal zwischen Geschwulst und Hyperplasie gemacht hat.

Die Geschwulst-Bildung ist hier also nur eine rein morphologische Eigenschaft des Processes und ganz unabhängig von seinem inneren Wesen.

Wollte man nun aber, mit Rücksicht auf die immerhin vorhandene Geschwulst-Bildung, ihr doch eine grössere Bedeutung beilegen, weil darin das excessive Wachsthums-Vermögen des pathologischen Gewebes, wie bei einer ächten Geschwulst, zu Tage träte, so würde auch dieser Einwurf nicht stichhaltig sein, denn hier haben die Geschwülste gerade ein begrenztes Wachsthum, was ja klinisch schon längst bekannt ist.

Wir können also, ohne uns weiter mit den Geschwulst-Charakteren aufzuhalten, in der Untersuchung der anatomischen Störungen fortfahren, und wir beginnen mit der Involution der pathologischen Gewebe als einer sehr auffälligen klinischen Eigenschaft derselben.

Klinisch lässt sich in dieser Hinsicht Folgendes feststellen: einmal erfolgt die Spontanheilung der halbkugelig aus der Haut hervorragenden Knoten in derselben Weise, wie z. B. bei Fibromen und Warzen, indem sie nehmlich nach und nach atrophiren, und das andere Mal bildet sich aus den in der Haut selbst liegenden Knoten ein derbes, fibröses Gewebe aus, das nicht mehr wächst und, wie bei vielen anderen pathologischen Geweben, z. B. bei Granulomen, die Heilung des Processes bedeutet. Und was weiter die Haemangiome betrifft, so sieht man, dass sich allmählich die dunkelblaue Färbung der Blutstasis in Zinnoberröthe umwandelt, dass die schwammige Consistenz einer derberen weicht, und dass der Umfang der Neubildung abnimmt, bis schliesslich an ihrer Stelle eine dunkelbraun pigmentirte Haut zurückbleibt.

Digitized by Google

Mikroskopisch habe ich zwei verschiedene Formen von Umwandlungen gefunden:

1. eine schleimige Degeneration in zwei Knoten vom Oberschenkel bei Fall 1: Die Neubildung besteht ausschliesslich aus grossen, runden Zellen, deren Kern gut erhalten und färbbar ist, während im Protoplasma zahlreiche Vacuolen vorhanden sind; die fixen Zellen in der Umgebung der Neubildung haben abnorm grosse Kerne mit wenig Chromatin und ein schaumiges Protoplasma, — und in einem subcutanen Knoten von Fall 3, welcher klinisch lange Zeit den gleichen Umfang einer Erbse beibehalten hatte: derselbe besteht aus dicht gedrängt liegenden Spindelzellen und ist von einer schleimigen Zone umgeben;

2. eine fibröse Umwandlung in einem subcutanen, sehr derben Knoten des Oberschenkels bei Fall 2, der leicht aus dem umliegenden Gewebe herauszuschälen war: er besteht hauptsächlich aus Zügen von Bindegewebe, in welchem, ausser einkernigen Lymphocyten, sehr weite Blutcapillaren vorhanden sind. Noch deutlicher fand ich die fibröse Umwandlung in einem kleineren Knoten, ebenfalls aus der Subcutis desselben Kranken, in welchem das Fettgewebe durch Bindegewebe mit länglichen Kernen ersetzt ist, zwischen denen weite Blutcapillaren liegen.

Diese mikroskopischen Befunde, im Verein mit den klinischen, lehren also, dass die in Wucherung gerathenen Gewebe einer regressiven Umwandlung unterliegen können und dass es schliesslich, was besonders in Hinsicht auf die Spindelzellen-Bildung von Wichtigkeit ist, zu einer Bindegewebs-Wucherung kommen kann.

Kaposi hat die Spontanheilung in anderer Weise erklären wollen (Bericht über XI. intern. med. Kongr. Rom 1895 Vol. V p. 130), indem er sie nehmlich auf die Rückbildung einer vorher erfolgten Hämorrhagie und Fibrin-Gerinnung bezog. „Derart glaube ich die narbige Schrumpfung und Atrophie an Stelle einzelner Knoten des idiopathischen Pigmentsarcoms mir erklären zu sollen. Damit wäre also gesagt, dass die Schrumpfung und Rückbildung nicht in der Natur des Processes selbst gelegen sei, also auch nichts, was gegen die Auffassung der Knoten als Sarcome nothwendig zu deuten wäre, sondern dass diese Rückbildung durch einen Vorgang im einbettenden Gewebe, also gewissermaassen von aussen her, veranlasst ist."

Digitized by Google

Nun kommt zwar Hämorrhagie, wie sogleich besprochen werden soll, sehr häufig in den Knoten vor, aber dass diese das einleitende Stadium für die nachfolgende Rückbildung ist, ist weder klinisch, noch histologisch zu erkennen. Denn mikroskopisch findet man frische und alte Anzeichen für Blutung sowohl in jungen, als auch in grösseren Knoten, ohne dass an ihnen Veränderungen, die auf eine Rückbildung deuten könnten, vorhanden wären. Uebrigens habe ich eine Fibrin-Einlagerung, wie sie von Kaposi postulirt wird, nie gefunden. Nur einmal habe ich in einem kleinen Knoten in der Subcutis von Fall 2 eine grössere Fibrinmasse gefunden, die offenbar auf die Berstung von neugebildeten Capillaren zu beziehen war, von denen noch einige unversehrt vorhanden waren; aber dies ist nur ein ganz vereinzelter Befund.

Um die bisher besprochenen mikroskopischen Befunde, welche regelmässig zu machen sind, zu vervollständigen, habe ich noch die Haemorrhagien und die Leukocyten anzuführen.

Die ersteren finden sich, wie längst bekannt ist, regelmässig da, wo die Blutcapillaren-Bildung vorhanden ist. Entweder treffen wir die rothen Blutkörperchen noch unversehrt an, oder statt dessen das aus ihnen entstandene Pigment: kleine Körnchen oder unregelmässige Klümpchen von goldgelber oder dunkelbrauner Färbung, welche zum grössten Theil Eisen-Reaction geben. Sie liegen zumeist frei im Bindegewebe in der Nähe der neugebildeten Capillaren oder auch entfernt von ihnen, seltener im Innern von Bindegewebszellen.

Leukocyten begegnet man natürlich sehr häufig in Präparaten, welche über die Haut hervorragenden Knoten entstammen, die wegen ihrer Lage äusseren, zufälligen Reizen ausgesetzt oder gar oberflächlich zerfallen sind. Sieht man von diesem nebensächlichen Vorkommniss ab und sucht man nach ihnen unter Verhältnissen, wo sie zum Processe selbst in Beziehung stehen könnten, so ist hervorzuheben, dass sie sowohl bereits im Beginne der Capillar-Neubildung angetroffen werden, als auch bei der Rückbildung der Wucherungen.

In letzterem Falle (Präparate von Fall 2 u. 3) kommt ihnen wohl dieselbe Bedeutung zu, wie bei allen regressiven Processen; in ersterem Falle (Präparate von Fall 4 und 5)

Digitized by Google

aber ist ihre Bedeutung nicht sogleich ersichtlich, denn weder klinisch, noch histologisch liegen entzündliche Erscheinungen vor. Man findet nichts weiter als einkernige Leukocyten in geringer Zahl um die abnormen Capillaren, und zwar auch in der Tiefe der Cutis. Für's Erste mögen diese Angaben genügen, auf ihre Deutung werden wir später zurückkommen.

Fassen wir jetzt die Ergebnisse der mikroskopischen Untersuchung zusammen, so sehen wir, dass es gar nicht möglich ist, dieselben dem Schema einer Geschwulst-Beschreibung anzupassen oder gar mit der Diagnose eines Rundzellen- oder Spindel- oder Angio-Sarcoms, wie sie hier gewöhnlich gemacht wird, abzuthun. Am besten würde noch die zweite Diagnose passen, aber sie würde doch insofern mangelhaft sein, als dabei den anderen Befunden nicht Rechnung getragen würde.

In Wirklichkeit haben wir es nehmlich mit drei verschiedenen Störungen zu thun: mit der Spindelzellen-Wucherung, mit der Bildung der cavernösen Haemangiome und mit derjenigen der Lymphangiome, die alle drei unabhängig von einander und zugleich in Bezug auf den Process gleichwerthig sind. Sie müssten daher alle mit einander unter einer allgemeinen Erkrankungsform untergebracht werden. Aber unter welcher? das ist die Frage. Diese scheint mir erst dann beantwortet werden zu können, wenn wir über die Natur der Krankheit schlüssig geworden sind. Wir werden daher erst am Schlusse auf dieselbe zurückkommen. —

Gehen wir jetzt zur klinischen Geschichte der Krankheit über, so müssten wir, den Beschreibungen der Lehrbücher gemäss, mit dem multiplen Auftreten der Krankheitsheerde beginnen und hervorheben, dass diese Eigenschaft vielfach als dem Geschwulstcharakter widersprechend angesehen wurde, und zwar mit einem gewissen Recht, denn die malignen Tumoren treten typisch stets solitär auf.

Aber, wie aus verschiedenen meiner Fälle hervorgeht, erfolgt der Beginn der Krankheit nicht immer in dieser Weise. Wir sind daher genöthigt, die Sache vielmehr von einem andern Standpunkt aus anzusehen.

Im den Fällen 8 und 9 konnte nehmlich kein Zweifel darüber bestehen, dass krankhafte Veränderungen in einem einzigen

Digitized by Google

Heerde vorlagen, die anatomisch vollständig mit denjenigen der typischen Hautsarcome übereinstimmten.

Und auch in den Fällen 4, 6 und 10 waren die anamnestischen Angaben so bestimmt, dass, wenn auch nicht das solitäre Auftreten, so doch wenigstens das auf eine einzige Region beschränkte festgestellt werden konnte.

Hierdurch auf einen bisher übersehenen Punkt aufmerksam gemacht, habe ich auch in der Literatur, die ich zur Verfügung hatte, danach gesucht und ich konnte folgende Beispiele auffinden:

Schwimmer (Ueber Sarcom, Bericht des III. int. dermat. Congr. London. 1896. p. 236) giebt bei 2 von 4 besprochenen Fällen an, dass das eine Mal ein kleines, bläulich gefärbtes Knötchen am untern Drittel des linken Oberschenkels zwei Jahre lang unverändert bestand, wonach auch am linken Unterschenkel eine ähnliche Neubildung auftrat, und dass er bei einem zweiten Kranken 5 Jahre vor dem Auftreten multipler Knoten einen einzigen, hanfkorngrossen Knoten am Mittelfinger der linken Hand beobachtet hatte.

Und Bernard (Arch f. Derm., 1899, Ueber Sarcom) giebt von einem Kranken an, dass der Process mit einer bläulichen Färbung der Radialseite des linken Handrückens begonnen habe.

Diese Thatsache des isolirten oder des regionär beschränkten Auftretens scheint mir nun insofern von Wichtigkeit für die Auffassung des Krankheitswesens zu sein, als sie uns die Möglichkeit gewährt, wenigstens zu bestimmen, ob es sich hier um eine locale Krankheit oder um eine allgemeine Krankheiit handelt. Denn, wenn es gelingen sollte, mit der Excision des Primärheerdes die Entwicklung des Processes zu vereiteln, wofür Fall 8 und 9 sprechen, so wäre letztere ausgeschlossen. Und, wenn nun weiter dieser localen Krankheit ein infectiöser Charakter zukäme, wie durch andere Erscheinungen gefordert wird, so würden wir in dem Primärheerde die Eingangspforte für das Virus vor uns haben.

Hat die Krankheit schon einige Zeit bestanden, so zeigt sich eine fast gesetzmässige regionäre Vertheilung der Heerde, indem nehmlich zunächst Hände und Füsse befallen werden und diese, auch bei weiterer Ausbreitung des Processes, doch immer die am stärksten betroffenen bleiben.

Digitized by Google

Die Bildung dieser Heerde lässt sich gewiss nicht in der Weise auffassen, wie die regionären Metastasen bei einem solitären Tumor. Wenn man an der Sarcom-Natur der Krankheit festhalten wollte, so müsste man daher mit Kaposi eine multiple Gewebs-Disposition zur Geschwulst-Bildung annehmen, wodurch für dieses Sarcom eine Ausnahmestellung verlangt würde.

Mit der Infections-Theorie hingegen würde diese Erscheinung sehr gut harmoniren, denn ein Infections-Stoff vermag in verschiedener Weise multiple Heerde hervorzurufen, indem er entweder von aussen die Haut zugleich an verschiedenen Stellen trifft oder indem er auf dem Blutwege in dieselbe gelangt.

Welcher Modus hier vorliegt, ist natürlich nicht mit Sicherheit zu entscheiden; bei der obigen Annahme des solitären Beginnes würde allerdings vielmehr an den hämatogenen Ursprung zu denken sein, denn durch ihn kann den Metastasen eine Topographie angewiesen werden, wie sie gerade hier gefunden wird (vgl. Philippson, Ueber Embolie und Metastase in der Haut, Arch. f. Dermat., 1899).

Später treten nun allmählich neue Heerde an den Armen und Beinen auf, dann am Rumpfe und schliesslich auch im Innern des Körpers.

Diese Art der Verbreitung lässt sich nun zwar mit der Geschwulst-Natur der Krankheit sehr gut vereinigen, aber sie ist ebenso gut auch mit dem vermutheten infectiösen Wesen derselben vereinbar. Denn nach zahlreichen Analogien könnten wir auch hier eine Verbreitung des Virus auf dem Lymphwege und schliesslich auf dem Blutwege annehmen. Und dieser Annahme würde selbst die Structur der auf diese Weise entstandenen Geschwülste nicht im Wege stehen; denn wie sich aus den in dem histologischen Theil beschriebenen Präparaten ergiebt, stimmt sie zwar mit derjenigen der Mutterheerde überein, aber gerade deswegen leitet sie sich auch aus Elementen ab, die sehr gut aus den in loco vorher bestehenden Bindegewebszellen und Blutcapillaren hervorgehen können. Dies gilt sowohl für die Heerde an den Armen und Beinen, als auch für die inneren Metastasen, für welche mir diejenigen von Fall 2 zur Untersuchung vorlagen.

Daraus ergiebt sich also, dass hier kein Grund vorhanden ist, der uns nöthigen würde, die neugebildeten Zellen von einer

Digitized by Google

Muttergeschwulst abzuleiten und wir können sie daher auch auf die unmittelbare Wirkung eines Virus auf das Gewebe beziehen.

Schliesslich habe ich noch eines seltenen Vorkommnisses Erwähnung zu thun, welches mir hier insofern von Wichtigkeit erscheint, als es ebenfalls auf einen infectiösen Process hindeutet, nehmlich die bei Fall 5 beschriebene hämatogene Entstehung neuer Heerde in der Haut: es treten, über die Körper-Oberfläche verbreitet, kleine, hämorrhagische Heerde auf, in denen sich später Knötchen entwickeln können. Derartige Veränderungen scheinen auch von Kaposi (a. a. O.) beobachtet worden zu sein, denn er führt bei einem Kranken an, dass bei demselben während seines mehr als einjährigen Aufenthalts in der Klinik schubweise sowohl am Rande der Fuss- und Hand-Infiltrate, über der Knöchel-Region, den Handwurzel-Gelenken, als auch ad nates, an den Oberarmen u. s. w. frische Knoten und Infiltrations-Ringe entstanden, letztere oft unter Vorausgehen eines diffusen hämorrhagischen Infiltrates, welches da und dort wieder zur Resorption gelangte, an anderen Stellen dagegen die Basis bleibender Knoten bildete.

Mag diese Art der Entstehung neuer Heerde in der Haut nur eine Ausnahme sein oder vielleicht doch häufiger vorkommen, als es den Literaturangaben nach zu sein scheint (Bernard, a. a. O. S. 225 führt, allerdings ohne bei den Krankengeschichten davon zu sprechen, auch diese Erscheinung als Grund für das Infectionswesen an), so verdient sie immerhin Beachtung. Aus diesem Grunde habe ich zwei derartig acut entstandene Heerde untersucht, in der Erwartung, über die Genese der Hämorrhagie und über die Gewebs-Neubildung Auskunft zu erhalten. Als Sitz der Hämorrhagie liess sich in beiden Fällen eine tiefe cutane Vene feststellen, die in einem Punkte erweitert ist und gerade hier von gut erhaltenen rothen Blutkörperchen umgeben ist. In dem einen vollständig in Serienschnitten untersuchten Stücke liess sich aber sonst an dem ganzen Gefässsystem, sowohl an den Arterien, als an den Venen, keine weitere Veränderung entdecken (Taf. II, Fig. 4).

Im Uebrigen finden sich im Gewebe folgende Störungen: einkernige Leukocyten, abnorm erweiterte Blutcapillaren und Blutpigment.

Digitized by Google

Solche Blutcapillaren sind nur an wenigen Stellen vorhanden und hier und da ohne Ordnung vertheilt. Die Leukocyten sind ausschliesslich kleine, einkernige, runde Zellen, sowohl um die Gefässe, als auch entfernt von ihnen liegend, auch sind sie ohne Beziehung zu den abnormen Blutcapillaren.

Um diesen Thatsachen die richtige Deutung geben zu können, müssen wir auch der klinischen Erscheinung Rechnung tragen, und dann kommt als frische Veränderung nur die Hämorrhagie in Betracht, während die Leukocyten und die gewucherten Capillaren schon vor dem klinischen Auftreten bestanden haben müssen. Da nun das vorhandene Blutpigment auch auf bereits vorhergegangene Blutungen hinweist und im Anschluss an diese stets eine Neubildung beobachtet wird, die zwar in den meisten Fällen nach kurzem Bestande wieder zurückgeht, so folgt daraus, dass die Leukocyten-Ansammlung und die Capillar-Neubildung mit der Hämorrhagie in Beziehung stehen, d. h., dass alle drei Erscheinungen gleichen Ursprungs sind. Diesen sind wir geneigt, in der Wirkung eines Infections-Stoffes zu suchen.

Wir würden demnach anzunehmen haben, dass derselbe in seltenen Fällen in akuter Weise in das Blut gelangt und mit diesem in die Haut, wo er einerseits Hämorrhagie und Emigration hervorruft, andererseits das Gewebe zur Wucherung anregt, und zwar hier die Blutcapillaren.

Damit haben wir nun einen Anhaltspunkt gewonnen für das Verständniss der oben erwähnten Thatsache, dass einkernige Leukocyten regelmässig bei der beginnenden Capillar-Neubildung gefunden werden; wir werden sie wohl auch hier auf dieselbe Ursache zurückzuführen haben.

Als infectiöser Process aufgefasst, können wir demnach von unserer Krankheit folgende Beschreibung geben:

Das Virus, welches von aussen in die Haut dringt, ruft an der Eintrittspforte eine Wucherung von Spindelzellen oder von cavernösen Häm- oder Lymphangiomen hervor. Nachdem es längere oder kürzere Zeit hier localisirt geblieben ist, dringt es in die Blutbahn ein und gelangt nunmehr auf embolischem Wege von Neuem in die Haut, und zwar zunächst in die Regionen der Hände und Füsse, — Lieblingssitze hämatogener Metastasen. Von hier aus breitet es sich dann in langsamer Weise auf dem Lymph-

Digitized by Google

wege centripetal aus, auf die Arme, die Beine und den Rumpf. In seltenen Fällen erfolgen während des Verlaufes der Krankheit auch acute Ausbrüche und zwar auf embolischem Wege, wodurch über den ganzen Körper verbreitet neue Heerde auftreten. Schliesslich bilden sich auch im Innern Metastasen aus.

Was die Localwirkung des Virus auf das Gewebe betrifft, so ist dieselbe eine begrenzte, denn nach längerer oder kürzerer Zeit hört dieselbe auf, und die von ihm hervorgerufene Wucherung geht wieder zurück.

Zur weiteren Charakterisirung des Virus dient ferner noch, dass bei seinem acuten Einbruch in die Blutbahn Haemorrhagien an den Venen erfolgen.

Vergleichen wir klinisch die Krankheit mit anderen Infections-Krankheiten, so hat dieselbe noch die meiste Analogie mit Syphilis, denn auch hier haben wir zuerst nur eine Störung an der Eintrittspforte, und die späteren Haut-Veränderungen entstehen erst nach dem Eindringen des Virus in das Blut. Und auch in Bezug auf die Ausbreitung des Processes von einem Heerde in der Haut in die Nachbarschaft finden wir eine gewisse Uebereinstimmung, nehmlich mit dem tuberösen Syphilid, obgleich in dieser Hinsicht eine noch grössere Aehnlichkeit mit der Tuberculose besteht, welche gerade so, wie die vorliegende Krankheit, auf dem Wege der Lymphgefässe isolirte Heerde erzeugen kann, u. zw. sowohl in der Cutis, als in der Subcutis.

Wenn wir nun die Krankheit auf die Wirkung einer von aussen in den Körper gedrungene Schädlichkeit beziehen und damit genöthigt sind, auch die bei ihr vorkommenden anatomischen Störungen als von ihr hervorgerufen anzusehen, so setzen wir uns damit eigentlich in offenen Widerspruch mit den Lehren der allgemeinen Pathologie. Was zwar die Wucherung der Blut-, bezw. Lymphcapillaren betrifft, so könnten wenigstens diese als hyperplastische Bildungen aufgefasst werden, für deren äussere Entstehung Analogien herangezogen werden können. Aber es erhebt sich eine grosse Schwierigkeit, auf die wir bereits oben aufmerksam gemacht haben, sobald wir an die Wucherung der fixen Zellen, an die Bildung der Geschwülste von cellulärem Bau, herantreten. Hier erlaubt es die herrschende Geschwulstlehre nicht mehr, an eine von aussen angeregte Proli-

Digitized by Google

feration zu denken, an eine Reaction der Gewebe, sondern sie sucht hier die Causa movens in der Körperzelle selbst, die durch in ihr selbst gelegene Bedingungen der Art umgewandelt wird, dass sie sonst von ihr nicht bekannte Eigenschaften gewinnt, nehmlich sich in excessivem Maasse zu vervielfältigen, andere Gewebe zu zerstören und, vom Mutterboden losgelöst, in gleicher Weise fortzuwachsen. Und, wenn nun auch in unserem Falle das Wachsthum der Neubildung ein beschränktes ist und wenn wir an ihr auch weder bemerkenswerthe destructive Wirkung wahrnehmen, noch ihr die Metastasen-Bildung zuerkennen, so haben wir es hier doch immerhin mit einer Zellwucherung zu thun, die mit den Granulomen nicht zu identificiren ist, sondern vielmehr den Sarcomen eigen ist. Soweit die Geschwulstlehre.

Besteht nun aber thatsächlich diese Schwierigkeit? Ich glaube nicht, denn weder sehen heut zu Tage die Pathologen in dem cellulären Bau für sich allein das Kennzeichen einer malignen Neubildung, noch hat sie der celluläre Bau gehindert, bestimmte Geschwülste als infectiöse zu betrachten.

So schreibt z. B. Lubarsch (Ergebn. allg. path. Morph., 1895, S. 383): Die Bedeutung der Sarcome für den Gesammt-Organismus ist eine derartig verschiedene, dass man kaum die Frage allgemein beantworten kann, ob Sarcome bösartige Neubildungen sind oder nicht. Es ist vielmehr sicher, dass es Neubildungen giebt, die wir anatomisch-histologisch durchaus nicht anders, denn als Sarcome bezeichnen können, und die doch keine irgend wie nennenswerthe Malignität besitzen; das sind vor Allem die als Epuliden bezeichneten Riesenzellen-Sarcome der Speicheldrüsen; Neubildungen, die zwar hier und da eine gewisse Neigung zum Recidiviren besitzen, aber niemals Metastasen machen. Unter den Sarcomen des Knochens nehmen dann noch die Riesenzellen-Sarcome eine besondere Stellung ein, indem sie ebenfalls sehr häufig local bleiben und keine Neigung zur Metastasen-Bildung aufweisen.

Und weiter hat Lubarsch die Lymphosarcome sogar zu den infectiösen Neubildungen gestellt. Daraus folgt dann aber, dass einerseits das Vorhandensein einer zelligen Umwandlung der Bindegewebs-Substanzen eo ipso gar nicht die Bedeutung hat, dass wir damit ein Gebiet betreten, in welchem einzig und

Digitized by Google

allein die Geschwulstlehre zu herrschen hat, und dass andererseits diese anatomische Störung auch mit der Infectionstheorie sich in Einklang bringen lässt.

In unserem Falle würden wir also gar nicht arbiträr verfahren, wenn wir die Umwandlung des Bindegewebes in Spindelzellen auf die gleiche Bedingung zurückführen, die wir für die ganze Krankheit postuliren.

Wir hätten demnach ein neues Beispiel dafür, dass celluläre Neubildungen auch durch eine äussere Ursache angeregt werden können, was bisher nur für die hyperplastische Wucherung gegolten hat. Dies wird nun durch unsere Krankheit besonders gut illustrirt, weil sich bei ihr beiderlei Arten von progressiven Ernährungs-Störungen neben einander vorfinden. Sie hat daher, ausser dem klinischen, auch ein allgemein pathologisches Interesse, und ihre Besprechung in dieser Zeitschrift dürfte daher nicht unangebracht gewesen sein.

Erklärung der Abbildungen auf Tafel II.

Obj. Zeiss BB, Oc. 1.

Fig. 1. Cavernöses Haemangiom, Präparat von dem Knoten am weichen Gaumen von Fall 4.

Fig. 2. Spindelzellen-Wucherung, entsprechend dem verschiedenen Verlaufe der Bindegewebsbündel. Präparat von einem kleinen Knoten von Fall 4.

Fig. 3. Beginnende Lymphangiom-Bildung. Präparat von einem kleinen Knoten von Fall 2.

Fig. 4. Frische Hämorrhagie um eine erweiterte Vene. Präparat von einem acut entstandenen Knötchen von Fall 5.

V.

Knochenherd in der Cervix eines foetalen Uterus.

Von

Robert Meyer in Berlin.

(Hierzu Taf. III.)

Seit einigen Jahren habe ich mein Augenmerk auf Gewebs-Verlagerungen, besonders an den weiblichen Genitalien beim Foetus,

Digitized by Google

gerichtet und verschiedenfach über meine Befunde berichtet; fast immer handelte es sich um epitheliale Gebilde, deren Herkunft sich meist auf bestimmte Organe mit einiger Wahrscheinlichkeit zurückführen liess. Es unterliegt zwar keinem Zweifel, dass mit den Epithelzellen zugleich sehr häufig auch Elemente der Bindegewebs-Reihe versprengt werden, und der Nachweis hierfür ist in vielen Fällen ein leichter, eine ausschliessliche Versprengung von Bindegewebs-Elementen konnte ich jedoch bisher niemals nachweisen. Dieser Nachweis wird auch häufig schwer sein; es müssten Bindegewebs-Zellen und -Fasern schon in grösserer Menge an ungewöhnlicher Stelle auftreten, um als Gewebs-Verlagerung erkannt zu werden; leichter dagegen dürften die anderen Abkömmlinge der Bindegewebs-Reihe nachweisbar sein. Die Bekanntgebung solcher Dystopien rechtfertigt sich allein schon durch ihre bisherige Seltenheit und hat besonders jetzt Anspruch auf Interesse, da zur Zeit der Kampfruf: „hie Metaplasie, hie embryonale Versprengung“ wieder lebhafter zu ertönen beginnt. Bei der Verfolgung von Resten der Wolff-schen Gänge (Gartner) an den Genitalien eines makroskopisch völlig normalen weiblichen Foetus von 14 cm Kopf—Fusslänge (im 4. Monat) wurde ich durch Knochengewebe an zwei dicht untereinander liegenden Stellen im unteren Theil der Uterus-Seitenwand überrascht. Diesen aussergewöhnlichen Befund will ich zunächst beschreiben, um sodann einige Bemerkungen über seine Bedeutung daran zu knüpfen.

Ovarien, Tuben, Uterus normal entwickelt; die Portio in Bildung begriffen, das hintere Laquear vaginae ist bereits deutlich, das vordere nur angedeutet. Die Scheide enthält wie gewöhnlich in diesem Alter im obersten Theile noch embryonales Epithel, die Ausbildung des vielschichtigen Plattenepithels mit der damit einhergehenden Erweiterung des vaginalen Lumens ist im untersten Theil vollendet, im mittleren Theile halbfertig.

Von den Wolff'schen Gängen sind folgende Reste vorhanden; zunächst ein Theil am Epoophoron beiderseits, ebenso ein zweiter Abschnitt im Parametrium an den Seitenkanten des Uterus bereits in mittlerer Höhe des Corpus; beide Canäle treten etwas oberhalb der Cervix in den Uterus ein. Von hier ab ist das Verhalten verschieden; der linke Canal durchläuft den oberen Theil der Cervix und bildet eine grosse Ampulle, d. h. einen nach unten zunehmend stark dilatirten Abschnitt, welcher auf dem Querschnitt schlitzförmig mit der Längrichtung von vorn nach hinten

Digitized by Google

in der Cervix-Seitenwand gelagert ist. In dieser endigt er schon im oberen Theile, und nur ein kurzes Bruchstück des linken Canales tritt etwa in mittlerer Höhe der seitlichen Vaginalwand auf.

Der rechte Canal erleidet, wie bereits bemerkt, gleich nach seinem Eintritt in den Uterus eine Unterbrechung und erscheint erst wieder unmittelbar unterhalb der knochenhaltigen Partie im unteren Theile der Cervix etwa da, wo die Portio oben beginnen würde, wenn sie bereits ausgebildet wäre. Der Canal ist hier ebenfalls dilatirt, aber nicht so stark, wie der linke, sein Lumen schlitzförmig von links nach rechts gerichtet, wie es der Uebergangsstelle des Gartner aus der Cervix in die Vagina zu entsprechen pflegt. Von hier aus verläuft der Canal in der Seitenwand der Scheide mit meist engem Lumen ununterbrochen abwärts; er liegt in der Mitte der Seitenwand und verläuft erst am Ende der Vagina etwas horizontal eine ziemliche Strecke nach vorn, um in den Sinus urogenitalis zu münden.

Ueber den Bau der Canäle ist nichts Besonderes zu sagen, er ist der normale, wie ich ihn in früheren Publicationen[1]) geschildert habe.

Die knochenhaltige Partie befindet sich in der rechten Seitenwand der Cervix, wie bemerkt, unmittelbar oberhalb des in der Portio liegenden Theils des Gartner, nur durch wenige (4) Schnitte von ihr getrennt. Sie besteht aus 2 Knochenstücken, welche durch 4 mikroskopische Schnitte von einander getrennt, also dicht unter einanderliegen. Das obere ist dem lateralen Ende des Cervix-Lumens sehr nahe gelegen, das untere liegt etwas weniger nahe, jedoch auch noch zum Theil wenigstens in der inneren Schicht der cervicalen Seitenwand.

Grösse und Gestalt: Die beiden Knochenstücke haben 0,3 bezw. 0,375 grössten Duchmesser; vergleichsweise misst die Ampulle des linken Gartner 0,15 : 0,375 im Querschnitt, und der rechte Gartner misst dicht unter dem Knochen 0,12 : 0,22. — Beide Knochentheile ähneln einander sehr und haben im Ganzen jeder Kugelform; jedoch ist die Kugel nicht ganz von Knochensubstanz ausgefüllt, sondern von einer Seite her dringt das umgebende Bindegewebe ein; das Lagerungs-Verhältniss des Knochens zu dem Bindegewebe im Inneren hält, im Groben betrachtet, etwa den Vergleich mit dem Verhältniss der Niere zum Nierenbecken aus.

Mark: Das eben genannte Bindegewebe täuscht an den Stellen, wo es auf dem Querschnitt rings von Knochensubstanz umgeben ist, eine Markhöhle vor; histologische Aehnlichkeit besteht jedoch nicht, so dass von Markgewebe nicht gesprochen werden kann.

Die Grundsubstanz ist homogen, färbt sich intensiv mit Saffranin, Dahlia, Eosin, Hämatoxylin und mit Pikrocarmin; mit letzterem leuchtend

[1]) Robert Meyer, Ueber epitheliale Gebilde im Myometrium u. s. w. S. Karger, Berlin 1899 u. Ueber Drüsen der Vagina u. Vulva u. s. w. Gesellschaft f. Geburtshülfe u. Gynäkologie zu Berlin. Sitzung vom 22. März 1901.

Digitized by Google

gelb. Sie scheint demnach kalkhaltig zu sein; jedenfalls ist der Kalkgehalt aber noch nicht bedeutend, weil sich der Knochen ziemlich leicht schneiden liess, während die Beckenknochen dieses Foetus (ohne Entkalkung) dem Messer einige Schwierigkeiten machten. — Demnach scheint es sich um eine Uebergangsstufe zwischen osteoidem und Knochengewebe zu handeln.

Die Knochenkörperchen sind in der äusseren Schicht circulär angeordnet, näher dem Centrum herrscht keine Ordnung; sie färben sich gut mit allen versuchten Farbstoffen; vielfach sind sie von den Knochenhöhlen retrahirt, stellen also wirkliche Knochenkörper im Sinne Virchow's dar. Die Ausläufer der Knochenhöhlen anastomisiren lebhaft mit einander, sind jedoch an Dauerpräparaten nur in der Minderzal zu erkennen. Nur bei der Darstellung der Knochenkörperchen nach Schmorl (Thionin) sind die feineren Ausläufer gut erhalten[1]).

Osteoblasten umgeben die Knochen von allen Seiten; an den meisten Partien liegt eine Reihe, seltener 2 Reihen grosser, cubischer Osteoblasten dem Knochen zunächst und löst sich stellenweise von der Peripherie los. An anderen Stellen sind die Osteoblasten kleiner und undeutlicher, z. B. im Innern, in der Pseudo-Markhöhle, wo sie ein Endost vortäuschen. — Die Ausläufer der Knochenkörperchen stehen vielfach mit den Osteoblasten in Verbindung; manche Osteoblasten gehen auch mit basal zugespitzten Enden in die Knochen-Grundsubstanz über.

Die Umgebung der Knochen besteht aus circulär angeordneten spindligen Zellen- und Fasergewebe; nach Färbung mit Saffranin und nachheriger Säure-Anwendung bis zur völligen Entfärbung des übrigen Uterus-Gewebes bleiben nicht nur die Osteoblasten, sondern auch mehrere Reihen der umgebenden Spindelzellen rosa gefärbt; die Intensität dieser Färbung verliert sich allmählich nach aussen. Die Zelldichte schwankt sehr; an einigen Stellen überwiegt sogar das Fasergewebe; an einer Stelle ist die Umgebung besonders zelldicht; der Uebergang in die Umgebung ist überall ein allmählicher.

Die Genitalien sind im Uebrigen mikroskopisch normal bis auf eine kleine Cyste, welche im oberen Drittel der hinteren Vaginalwand in der Medianlinie, ebenso weit von der Schleimhaut, wie vom rectovaginalen Zwischengewebe entfernt, also völlig isolirt liegt. Sie ist von sehr unregelmässiger Gestalt, hat einreihig cubisches bis cylindrisches Epithel und ist von einem ziemlich breiten Hof dichten, spindelzelligen Bindegewebes meist circulär umgeben, welches nach innen in das Schleim-

[1]) Auf der Naturforscher-Versammlung in Hamburg wurde die Unzuverlässigkeit der Methode von Schmorl selber warnend hervorgehoben; in der That ist die Methode launisch, es ist mir jedoch nach mehrfach wiederholten Versuchen stets gelungen, die Knochenkörperchen mit Ausläufern nach Schmorl (Thionin-Carbol) darzustellen, freilich oft auf Kosten der Färbung der Grundsubstanz.

Digitized by Google

haut-Bindegewebe, nach aussen in die circuläre Muskelbindegewebsschicht ohne jede scharfe Grenze aufgeht.

Es liegt hier also, kurz gesagt, eine unter Ausbildung von Osteoblasten im Bindegewebe vor sich gehende Knochen-Entwicklung (Parostose) in der cervicalen Seitenwand eines foetalen Uterus vor. Die beiden Abbildungen zeigen einmal bei Lupen-Vergrösserung die Lage des Knochenherdes, sodann den mikroskopischen Bau, welcher den Typus der Knochen-Entwicklung aus Osteoblasten geradezu schulmässig darstellt. Ich verdanke die Zeichnungen der grossen Liebenswürdigkeit und Kunstfertigkeit des Herrn Professor C. Ruge.

Der Knochen ist zwar noch nicht völlig verkalkt, so dass man darüber streiten könnte, ob nicht der Name osteoide Substanz, wie ihn Virchow eingeführt hat, besser am Platze wäre; immerhin wäre ein solcher Streit müssig, da die Verkalkung bereits angefangen hat, wie namentlich die Reaction auf Pikrocarmin zeigt. Wir haben also eine Knochenbildung auf der Basis des osteoiden Gewebes vor uns. Von Knorpel ist dagegen keine Spur nachzuweisen.

Es handelt sich nun darum, zu prüfen, woraus das Knochengewebe entstanden ist; bekanntlich verdanken wir Virchow die Kenntniss der Osteoid-Tumoren; von den heteroplastischen Tumoren dieser Art sind die der Arachnoidea am bekanntesten. Auch in den Muskeln, Gefässen, der Harnblase und jüngst in den Lungen [Lubarsch, Pollack[1])] ist die Metaplasie des Bindegewebes in Knochen beschrieben worden. Von diesen Fällen unterscheidet sich der unsrige nicht nur durch sein frühes Alter, sondern vor Allem durch das Fehlen von voraufgegangener Entzündung oder Kalk-Ablagerung. Ob wir hieraus die Metaplasie in Knochen ausschliessen dürfen, ist eine andere Frage, immerhin ist sie ohne Analogie und deshalb nicht wahrscheinlich.

Mit der Annahme einer früh-embryonalen Keimversprengung dürfte man der Wahrheit wohl näher kommen. Ich erwähnte zwar oben, dass die Peripherie des Knochenherdes sich auszeichnet vor dem übrigen Uterusgewebe durch stärkere Tinction der Zellen mit Saffranin; wenn wir aber auch hieraus

[1]) Pollack, Ueber Knochen-Bildung in der Lunge. Dieses Archiv, Bd. 165, S. 127.

Digitized by Google

auf eine Verwandlung in Osteoblasten schliessen dürfen, so braucht dennoch keine pathologische Metaplasirungs-Fähigkeit des Bindegewebes, sondern es kann ebensowohl eine physiologische Differenzirung versprengter Sklerotom-Keime angenommen werden. Die Umwandlung der noch nicht differenzirten Keime in Osteoblasten schreitet also peripher fort, wie es bei der physiologischen Knochen-Entwicklung ebenso der Fall ist.

Nehme ich also an, dass eine embryonale Versprengung von Sklerotom-Keimen vorliegt, so bin ich genöthigt, da ich eine knorplige Grundlage nicht nachweisen kann, zu folgern entweder, dass die knorplige Grundlage bereits in Knochen verwandelt sei, oder aber, dass nur Osteoblasten-Keime versprengt wurden. Das erstere ist nicht zu erweisen, da bei der Knochen-Entwicklung aus Knorpel Markräume gebildet werden. Auch die erst beginnende Kalk-Ablagerung macht es wahrscheinlicher, dass die osteoide Grundlage nur den Osteoblasten ihre Grundlage verdankt. Die Isolation und Versprengung von Osteoblasten-Keimen aus dem Sklerotom kann schliesslich, auch wenn sie bisher nicht bekannt war, nicht allzusehr befremden; viel schwieriger scheint mir die Vorstellung, auf welchem Wege diese Keime in den Uterus gelangen.

Unser Befund steht bisher einzig da, insofern überhaupt noch niemals eine isolirte Knochen-Verlagerung beim Foetus gesehen wurde; es kann mit ihr, wenn wir zunächst von dem Sitze im Uterus absehen, überhaupt nur ein einziger Fall in der Literatur zum Vergleich herangezogen werden, und das ist ein Befund O. Schäffer's[1]), welcher bei einem im Gegensatz zu unserem Falle stark missbildeten Foetus von 8 Monaten eine Inclusion von quergestreifter Musculatur, Knorpel und epithelialen Elementen in der Niere gefunden hat. Es fällt nun sofort in die Augen, dass die beiden ersten bei Foeten nachgewiesenen Heterotopien von Knochen und Knorpel an den beiden Stellen gefunden wurden, an welchen die allgemein und neuerdings besonders von Wilms[2]) auf embryonale Keimversprengung zurück-

[1]) O. Schäffer, Zur Lehre von den Missbildung. Archiv f. Gynäkol. Bd. 53.

[2]) M. Wilms, Die Mischgeschwülste. Heft 1 u. 2. Leipzig 1899 u. 1900. A. Georgi.

Digitized by Google

geführten Mischgeschwülste vorkommen (Niere und Cervix uteri), welche, wie bekannt, Knorpel enthalten. Es wäre daher sehr verführerisch, in diesen Befunden eine Stütze für die Wilms'sche Hypothese zu sehen; fehlt jedoch hierzu im Falle Schäffer's der Nachweis eines den drei Gewebsformen zu Grunde liegenden indifferenten Keimgewebes, so wird dieser Mangel in meinem Falle noch viel fühlbarer. Man könnte nehmlich in beiden Fällen geltend machen, dass das indifferente Keimgewebe zwar vorhanden, aber nicht nachweisbar zwischen den übrigen Gewebspartien liege, dann bliebe freilich in meinem Falle unaufgeklärt, warum allein der Knochen sich herausdifferenzirt. Das wäre nehmlich deshalb sehr auffallend, weil in den Mischgeschwülsten bisher nur Knorpel, nicht aber Knochen gefunden wurde, weder in den Geschwülsten der Niere, noch des Uterus. Den Mangel an Knochen sucht Wilms durch das Fehlen der zur Knochenbildung nöthigen äusseren Wachsthums-Bedingungen zu erklären; jedenfalls lässt sich aber die Thatsache nicht wegräumen, dass die Knochen in den Mischgeschwülsten fehlen, auch wenn reichlich Knorpel vorhanden ist. Im Gegensatz hierzu steht unser Befund von osteoider Knochen-Entwicklung ohne knorplige Grundlage. Wollten wir trotzdem unseren Befund in Einklang mit den Mischtumoren zu bringen suchen, so könnten wir annehmen, dass bei einem etwaigen späteren Anstosse zur Tumorbildung die osteoide Masse sich in Knorpel verwandelt haben würde, wie es nach Virchow bei der Callus-Bildung vorkommt. Aber weder wurde je eine Knorpel-Entwicklung aus osteoidem Gewebe in den Mischgeschwülsten bisher beobachtet, noch lässt sich die Analogie zur Callusbildung ohne Zwang durchführen.

Stellen wir also unsere foetale Inclusion osteoiden Knochengewebes ohne Tumor-Bildung in Gegensatz zu der Mischgeschwulst-Bildung ohne Ossification des Knorpels, so kommen wir zu dem Resultat, dass eine Stütze für die Wilms'sche Hypothese aus unserem Befunde nicht erwächst.

Dennoch muss man zugeben, dass eine gewisse Beziehung zu den Mischgeschwülsten der Cervix vorliegt, insofern zum ersten Male hier erwiesen scheint, dass eine embryonale Keimversprengung vom Sklerotom vorliegt, und zwar an einer Stelle, wo die Mischgeschwülste vorkommen; freilich nicht im Sinne

Digitized by Google

von Wilms undifferenzirte Mesodermkeime, (die sich vorläufig überhaupt nicht nachweisen lassen), wohl aber bereits höher differenzirte Sklerotom-Keime.

Selbstverständlich kann unser Befund nicht als ein Beweis gegen die Wilms'sche Auffassung ins Feld geführt werden, er kann nur die auch bereits von Wilms, Marchand, Ribbert, Lubarsch ausgesprochene Ansicht unterstützen und erweitern, dass nicht alle Mischgeschwülste Keime gleicher Entwicklungsstufen zur Voraussetzung haben.

Haben wir bisher erörtert, woher die Keime zu dem Knochengewebe stammen können, so fragt es sich nunmehr, auf welche Weise sie in den Uterus gelangt sein mögen.

Wilms nimmt als Transporteur losgelöster Mesoderm-Keime den Wolff'schen Gang in Anspruch, um die Localisation der Mischgeschwülste in Cervix, Vagina und beim Manne am Trigonum vesicae und an der Ureteren-Mündung zu erklären. Nur der in frühester Embryonalzeit caudalwärts vorwachsende Wolff'sche Gang könne indifferente Keime so weit verschleppen. Eine andere Auffassung dieser Keimversprengung hat Seydel[1]) vertreten; er hält mit Wilms den Wolff'schen Gang für schuldig an der Ortsstörung, aber nicht in der Weise, dass dieser die Keime aus mehr cranial gelegenen Körperabschnitten caudalwärts verschleppe, sondern Seydel sagt, da das vom Ursegment gebildete indifferente Blastem sich normaler Weise zwischen dem Ektoderm und dem ihm eng anliegenden Wolff'schen Gang hindurchschieben müsse, um an die ventrale Leibeswand zu gelangen, so könnten bei der geringsten Störung in der hierbei erforderlichen Lösung des Wolff'schen Ganges vom Ektoderm Blastem-Theilchem vom Wege abgedrängt und losgerissen werden.

Um diese Hypothesen auf ihre Wahrscheinlichkeit zu prüfen, müsste ich die in Frage kommenden frühen Entwicklungs-Stufen beim Menschen aus eigener Erfahrung kennnen. Gegen Seydel's Hypothese kann ich nur geltend machen, dass, wenn seine Auffassung zu Rechte besteht, es merkwürdig wäre, warum diese Störung nur im unteren Theile (Cervix, Vagina) und im obersten (Niere) vorkommt, nicht aber dazwischen, Corpus uteri, Lig. latum.

[1]) Seydel, Ein Enchondrom des Uterus. Zeitschr. f. Geb. u. Gynäkol. Bd. 45, Heft 2.

Digitized by Google

Störungen bei der Lostrennung des Wolff'schen Ganges vom Ektoderm scheinen nehmlich wirklich nicht selten vorzukommen; Seydel citirt auch Switalski's und meine Befunde von Ektoderm im Lig. latum [1]). Ich habe nun bisher in 7 Fällen Ektodermbläschen bei Foetus und Neugeborenen gefunden, und zwar bei 5 Mädchen im Lig. latum und bei zwei Knaben am Kopf der Epididymis, bezw. an der Paradidymis, also stets am früheren proximalen Abschnitt des Wolff'schen Ganges, dagegen niemals am distalen, obgleich ich die Cervix uteri und die Vagina ebenso häufig durchforscht und die Ueberreste der Wolff'schen Gänge in vielen Fällen auf Serienschnitten untersucht habe. Wenn also weitere Erfahrungen meine bisherigen nicht umstossen, so liegt hier ein Unterschied vor zwischen den Störungen bei der Abtrennung des Wolff'schen Ganges vom Ektoderm einerseits, und dem Vorkommen der Mischgeschwülste andererseits bezüglich ihrer Localisation, — ein Unterschied, welcher der Seydel-schen Hypothese gegenüber ins Gewicht fällt.

Wie nun auch die genauere Mechanik bei der Entwicklungs-Störung sein mag, der Wolff'sche Gang, welchen Wilms und Seydel als Störenfried ansehen, ist zweifellos auf so früher Entwicklungsstufe dasjenige Organ, welches bei der Versprengung nicht differenzirter Keime in die unteren Theile der Plicae urogenitales (später Cervix und Vagina) activ oder passiv in erster Linie betheiligt sein kann. — Dieses habe ich vorausgeschickt, weil es auch unseren Fall hier angeht; in der That liegt das Knochengewebe in der Seitenwand der Cervix dort, wo sich häufig Reste des Wolff finden, und ausserdem beginnt dicht unter dem Knochenheerd ein Canal, welcher weiterhin durch die Seitenwand der Vagina bis in den Sinus urogenitalis verläuft und nach meinen Erfahrungen nur der Wolff'sche Gang sein kann.

Hieraus können wir mit einiger Wahrscheinlichkeit den Schluss ziehen, dass thatsächlich der Wolff'sche Gang mit

[1]) Marchand war der erste, welcher ein Ektoderm-Bläschen im Lig. latum bei einer Neugeborenen fand; damals freilich stellte er das Gebilde genetisch auf eine Stufe mit den Ovarial-Dermoiden, neuerdings neigt er jedoch, ebenso wie Switalski und ich, zu der Annahme einer Störung seitens des Wolff'schen Ganges.

Digitized by Google

der Versprengung des Knochengewebes in ursächlichem Zusammenhang steht, einerlei, ob man denselben mehr activ oder passiv anzusehen vorzieht.

Zum Schluss wäre noch die Frage aufzuwerfen, ob das gleichzeitige Vorkommen unseres knöchernen Heerdes in der Cervix und der oben beschriebenen epithelialen Heterotopie in der hinteren Scheidenwand einen ursächlichen Zusammenhang hat. Ohne hier auf den Charakter des versprengten Epithels einzugehen, welcher später mit anderen Fällen gemeinsam behandelt werden soll, kann ich nur sagen, dass sich öfters mikroskopische Abnormitäten gehäuft finden, ohne dass eine gemeinsame örtliche oder zeitliche Störung sich als Ursache nachweisen lässt. — Diese Beobachtung, welche ich öfter gemacht und später einmal mit Beispielen zu belegen gedenke, lässt sich äusserlich vergleichen mit den makroskopischen Missbildungen, welche, wie bekannt, ebenfalls oft ohne bekannte Ursache gehäuft vorkommen. —

Wenn ich kurz recapituliren darf, so fand ich im foetalen Uterus im engen Anschluss an den Ueberrest eines Wolff'schen Ganges einen knöchernen Heerd mit beginnender Kalkablagerung; da kein Beweis für die Annahme einer pathologischen Metaplasie zu erbringen ist, so ist eine Versprengung embryonaler Sklerotom-Keime wahrscheinlich gemacht. Zur Hypothese über die Entstehung der Mischgeschwülste steht dieser Befund nur in indirectem Zusammenhang, insofern die Möglichkeit einer embryonalen Sklerotom-Versprengung und eines ursächlichen Zusammenhanges derselben mit der Entwicklung des Wolff'schen Ganges sehr nahe gelegt wird. Dagegen erbringt unser Befund keine Stütze für jene Geschwulst-Hypothese, insofern uns kein indifferentes Keim-Gewebe, sondern ein differenzirtes Gewebe vorliegt. —

Wenn man schliesslich auch sich hüten muss, aus jedem embryonal versprengten Keim eine Geschwulst-Entwicklung als selbstverständliche Folge abzuleiten, so sind dennoch solche Heterotopien sorgfältiger Beachtung werth, denn ihre Vergleichung mit der Localisation und dem Bau bestimmter Geschwülste kann uns vielleicht werthvolle Aufschlüsse über den Antheil embryonaler Keim-Versprengung bei der Geschulst-Bildung geben. —

Digitized by Google

Erklärung der Abbildungen auf Tafel III.

Fig. 1. Querschnitt durch die Beckenorgane bei Lupen-Vergrösserung. R = Rectum. D = Douglas. U = Uterus. K = Knochen. V = Vesica am Uebergang zur Urethra.

Fig. 2. Der Knochenheerd bei starker Vergrösserung.

Nachtrag.

In obiger Abhandlung habe ich mich darauf beschränkt, die Mischgeschwülste der Cervix (Wilms) heranzuziehen, weil in ihnen die knorplige Substanz als aus embryonalen Keimen entstanden gilt. — Das Nächstliegende wäre vielleicht gewesen, an die Möglichkeit der Entstehung eines einfachen Osteofibroms aus versprengten Keimen, wie in meinem Falle, zu denken. Ich hatte jedoch angenommen, dass die in der Literatur zuerst durch Wedl's (Grundz. d. path. Hist., Wien, 1854) und Freund's (Klin. Beitr. z. Gyn., Bd. 1, H. 3) histologischen Nachweis beglaubigten Osteomyome oder Osteofibrome sämmtlich und mit Recht auf metaplastische Knochenbildung zurückgeführt würden. Neuerdings ist jedoch von Johnston (The american gyn. and obst. Journ., April 1901) ein Osteo-Fibromyom des Uterus aus embryonalen Ueberbleibseln abgeleitet worden. Dieser Fall ist schon deshalb nicht beweisend, weil sich Calcification von Muskeln und Bindegewebe fand. Dagegen ist ein anderer Fall von „Uterusmyom mit Knorpel und Knochen-Neubildung" (Inaug.-Dissert. Strassb. 1897), welcher von seinem Autor Feuchtwanger als metaplastische Neubildung gedeutet wurde, kürzlich von Lubarsch (Ergebn. d. allg. Path. u. path. Anat., 1901, S. 994) wegen Mangels an Verkalkung als wahrscheinlicher von embryonaler Mesoderm-Verlagerung stammend bezeichnet worden. Es wäre dieses also vielleicht der einzige Fall, welcher Knorpel aus embryonalen Keimen im Uterus-Tumor enthält, ohne den malignen Charakter der Mischgeschwülste zu zeigen. Ob diese Fälle in Wahrheit so selten sind, muss zukünftige Untersuchung der Myome entscheiden; jedenfalls muss man aber die einfachen Osteo-Myofibrome aus embryonalen Keimen bis auf Weiteres scharf trennen von den übrigen Mischgeschwülsten (Wilms). Freilich ist hier nicht die Malignität maassgebend, — denn so gut wie einfache Myome, können auch Osteomyome und Chondro-

Digitized by Google

myome malign werden (z. B. Fall Seydel) —, sondern die Zusammensetzung aus verschiedenen Geweben. Tumoren aus Sklerotom-Keimen allein würden etwa mit den neuerdings mehrfach beschriebenen Lipomen des Uterus auf einer Stufe stehen. — Möglicher Weise haben diese einfachen Tumoren nicht eine solche ausserordentliche Neigung zu maligner Degeneration. Wenn ich mich auch der Ansicht von Wilms anschliesse, die verschiedenen Gewebs-Bestandtheile einer Mischgeschwulst möglichst auf einen gemeinsamen Mutterboden zurückzuführen, so stimme ich doch mit Lubarsch der Ansicht Marchand's bei, dass dieses versprengte Keimgewebe nicht für alle Fälle „aus derselben sehr frühen Foetalperiode" herstamme. Im Gegentheil muss man betonen, dass Versprengungen zu sehr verschiedenen Zeiten vorkommen, und dass das Product derselben um so complicirter ausfallen wird, je früher, und um so einfacher sein wird, je später die Versprengung stattfindet. —

Eine schwierige, aber wichtige Aufgabe steht (ausser dem Nachweis der embryonalen Keim-Versprengungen selber) darin bevor, nachzuweisen, ob und welche Stufenfolge die zeitlich verschiedenen Keim-Versprengungen einnehmen, erstens in der Neigung zur Tumor-Bildung überhaupt, und zweitens in der Neigung zur malignen Entartung. —

VI.

Ueber nekrotisirende Entzündung der Speiseröhre und des Magens im Verlauf des Scharlach und über sogen. acute infectiöse Phlegmone des Rachens.

(Aus dem patholog.-anatom. Institut d. allgemeinen Krankenhauses in Hamburg-Eppendorf.)

Von

Eugen Fraenkel.

Während leichtere, mit Desquamation der obersten Epithelschichten einhergehende Entzündungen der Rachengebilde schon in den ersten Tagen fast aller Scharlachfälle auftreten und als

Digitized by Google

harmlose Begleit-Erscheinung dieser acuten Infections-Krankheit angesehen werden dürfen, stellt der als sogen. „Scharlach-Diphtherie“ bezeichnete Zustand der Schleimhaut der Tonsillen, des weichen Gaumens und Rachens selbst in seinen leichteren Graden eine keineswegs gleichgültige Complication dar, da er zum Ausgangspunkt sehr ernster, häufig zum Tode führender Folgekrankheiten werden kann. Wir wissen heut zu Tage, dass, was Henoch auf Grund klinischer Beobachtungen immer verfochten hat, diese „Scharlach-Diphtherie“ mit der idiopathischen, Bretonneau'schen Rachen-Diphtherie nichts zu thun hat, dass es sich dabei nicht um einen mit Bildung fibrinöser Pseudomembranen auf den befallenen Theilen einhergehenden Krankheits-Process handelt, dass man es vielmehr mit ganz reinen, vom Epithel aus in die Tiefe greifenden Gewebs-Nekrosen zu thun hat, von deren Ausdehnung es abhängt, wie weit das ergriffene Organ zerstört wird.

Den bei weitem häufigsten Sitz dieser Erkrankung im Verlauf des Scharlach geben die genannten Theile des Schlundes, die Gaumenmandeln, der weiche Gaumen und die Rachenwand ab. Zu den bekannteren Ereignissen gehört es, dass die Affection nicht auf diese Region beschränkt bleibt, sondern ascendirt und durch den Naso-Pharynx auf das Nasen-Innere übergreift. Ein ungleich seltenerer Vorgang ist es, dass das Leiden descendirt und sich auf den Oesophagus fortsetzt. Die Zahl der hierüber vorliegenden Beobachtungen ist eine äusserst dürftige. Als etwas durchaus Ungewöhnliches muss nun gar das Auftreten nekrotisirender Vorgängen im Magen-Inneren im Verlauf des Scharlach angesehen werden. Henoch giebt an (Lehrbuch 10. Auflage 1899 S. 684), „dass die nekrotisirende Entzündung beim Scharlach auch den Oesophagus und sogar die Magen-Schleimhaut befallen kann, und führt als Belag 2 Fälle an, bei denen die Section ein Mal (1½jähriges, an Scharlach verstorbenes Kind) „Diphtherie des Pharynx und Oesophagus“ ergeben hat, während das andere Mal bei einem 7jährigen Kinde durch die Obduction „Pharyngit. und Laryngit. diphtherica ulcreos., diphtherische Nekrose des Oesophagus und der Pars pylorica des Magens“ ergeben hat. Eine irgendwie genauere Schilderung selbst der makroskopischen Verhältnisse, aus welchen

Digitized by Google

man sich ein Urtheil über die Ausdehnung der Veränderung in der Speiseröhre bilden oder erkennen könnte, ob es sich um eine directe Propagation des Processes vom Schlunde auf die Speiseröhre gehandelt hat u. dgl. mehr, fehlt vollständig, ebenso jeglicher Bericht über eine etwa vorgenommene mikroskopische Untersuchung. Die Nekrose des Magens bei Scharlach hat Henoch 2 Mal gesehen; in seinem Lehrbuch habe ich indess nur die eben erwähnte aphoristische Bemerkung, betr. das Bestehen diphtherischer Nekrosen in der Pars pylor. des Magens gefunden und muss es demnach dahingestellt sein lassen, wo der Process in dem zweiten Falle localisirt war. In dem vortrefflichen Lehrbuch der Kinder-Krankheiten von Baginsky (VI. Auflage 1899) spricht der Verfasser allerdings davon, dass auch „der Magen den Sitz schwerer interstitieller und parenchymatöser Ver. änderungen abgeben kann", und dass die Magendrüsen vielfach nekrotische Veränderungen in den Drüsenzellen zeigen können (S. 131). Indess dürfte hierbei Baginsky doch wohl nur mikroskopisch nachweisbare Zustände im Sinne haben. Ueber makroskopisch wahrnehmbare, der in den Rachengebilden auftretenden in Parallele zu setzenden Nekrose der Schleimhaut der Speiseröhre und des Magens erwähnt Baginsky nichts. Nach Henoch sollen dagegen „fibrinöse, fetzige und röhrenförmige Einlagerungen, besonders aber longitudinale, stets bis an die Cardia reichende Ulcerationen der Schleimhaut öfter vorkommen". Die Lehrbücher der pathologischen Anatomie berichten über nekrotisirende, den Verlauf des Scharlach complicirende Entzündungen am Oesophagus und Magen nichts. Unter diesen Umständen dürfte es nicht ohne Werth sein, wenn ich nachstehend 2 Beobachtungen mittheile, welche zeigen, bis zu welchem Grade die genannten Organe bei Scharlach-Kranken der Zerstörung anheimfallen können.

Der erste Fall betrifft einen 4 jähr. Knaben B., der am 20. Jan. d. J. auf die Abtheilung des damaligen Directors Rumpf aufgenommen worden war, nachdem sich am 18. Januar die ersten Krankheits-Erscheinungen eingestellt hatten. Es bestand typisches Scharlach-Exanthem. Die Schleimhaut des Rachens bei dem rachitischen, mässig gut genährten Knaben war stark geschwollen und geröthet. Die Oberfläche beider Tonsillen grauweiss, nekrotisch. 21. Januar; Patient klagt viel über Leibschmerzen, so dass ihm die Palpation Unbehagen bereitet. Aus Mund und Nase wird beim

Digitized by Google

Spülen mit nekrotischen Fetzen untermischter Eiter entleert. Es bestehen diarrhoische, grünlich gefärbte Entleerungen mit darauf schwimmenden, reiskornartigen Flöckchen. Calomel. 26. Januar. Die Durchfälle dauern an. 30. Januar. Beginnende Abschuppung, Halsorgane fast frei von Belägen, Appetit schlecht. 3. Februar gestorben.

Die Section (No. 205, 1901) ergiebt, abgesehen von den bereits in vivo festgestellten gereinigten Geschwüren auf beiden Tonsillen, bei Integrität der hinteren Rachenwand, und ferner abgesehen von den nunmehr zu schildernden Veränderungen an Speiseröhre und Magen nichts Bemerkenswerthes, speciell erwies sich der Darmtractus als völlig normal.

Die Speiseröhre ist in ihrer ganzen Ausdehnung der Schleimhaut und Submucosa beraubt, und ihre Innenfläche stellt somit ein ausgedehntes Geschwür dar, dessen Grund indess allenthalben glatt und gereinigt erscheint. Man erkennt an demselben, wenn auch nicht überall mit gleicher Deutlichkeit, die circulär verlaufenden Faserzüge der Speiseröhren-Musculatur. Dicht oberhalb der Cardia haftet dem Grunde noch ein grösserer, an einem Rande gelöster Fetzen nekrotischen Gewebes an. Namentlich in diesem Bereich fühlt sich die Speiseröhren-Wand ausserordentlich derb an. Das peri-oesophageale Gewebe ist nirgends eitrig infiltrirt, die hier eingebetteten Lymphdrüsen sind kaum geschwollen. Der ulceröse Process setzt sich auch über die gesammte Innenfläche des Magen bis an den Pylorus fort, um hier scharf abzuschneiden. Von normaler Schleimhaut ist nur dicht unterhalb der Cardia an der vordern Wand ein kleiner Rest zu erkennen. Sonst fehlt die Schleimhaut durchgehends; vielfach, so weit man das makroskopisch zu beurtheilen vermag, auch die Submucosa. Hier und da haften noch, theils fester, theils lockerer und dann unter Hinterlassung von entsprechenden Substanzverlusten abziehbar, missfarben graugelbe Fetzen. Die musculöse, erhaltene Magenwand fühlt sich derb an, die Musculatur erscheint gequollen, opak. Die epigastrischen Drüsen sind nur unwesentlich geschwollen. —

Eine 2. hierher gehörige Beobachtung verdanke ich der Güte des Herrn Rumpel, auf dessen Abtheilung das 1½ jährige Kind, Käthe N., behandelt worden war. Das gut genährte Mädchen bot bei der Aufnahme am 11. November d. J. ein intensives, allgemein verbreites Scharlach-Exanthem dar. Es bestand Schwellung der Lymphdrüsen am Halse, in der Achsel und an den Leisten. An den vergrösserten Tonsillen die Zeichen einer nicht schweren Angina. Am 14. October beiderseits Ohrlaufen. 15. October. Das Kind ist meist benommen, schreit mit kläglicher Stimme. 19. October Erbrechen, Durchfall. Am 20. October gestorben.

Bei der Section (No. 1527, 1901) findet sich am Hilus der linken Lunge eine verkäste Lymphdrüse, doppelt so gross, wie eine Hasselnuss. Sonst an den Brustorganen nichts Abnormes. Halsdrüsen vergrössert, markig geschwollen, einzelne in eitriger Schmelzung. Starkes Oedem an der linken Seite des Kehldeckels. Zunge und Vorderfläche des weichen Gaumens

Digitized by Google

intact. An der Hinterfläche desselben, symmetrisch zu beiden Seiten der Uvula ein paar schmale, die ganze Dicke der Mucosa durchsetzende nekrotische Streifen. Auf der Schleimhaut des freien Epiglattisrandes ein paar hanfkorngrosse nekrotische Flecke. Die Schleimhaut des Rachens vollkommen glatt. Etwa 3 cm unterhalb des oberen Randes der Ringknorpelplatte sitzt an der vorderen und hinteren Wand des Oesophagus je ein 2,5 bezw. 3 cm langes, bis in das submucöse Gewebe reichendes Geschwür. An dem kleineren ist der Grund noch von nekrotischem, festhaftendem Gewebe bedeckt, das etwa 1 mm tief eindringt und sich mittelst eines stark gerötheten Saumes gegen die darunter befindliche Musculatur absetzt. Der Grund des anderen Geschwürs ist gereinigt. Es folgt dann eine 3 cm lange Strecke völlig intacter Oesophagus-Wand, an welche sich der 5 cm lange Reste der Speiseröhre anschliesst, der bis zu seinem Uebergang in die Cardia missfarben schwarz erscheint und in diesem ganzen Bereich vollkommen der Schleimhaut und des submucösen Gewebes beraubt ist, so dass man auch hier stellenweise circulär verlaufende Muskelfasern erkennen kann. An dem peri-ösophagealen Gewebe nichts Bemerkenswerthes. Der Magen und der gesammte Darmcanal sind vollkommen intact. —

Ich gebe nunmehr zunächst eine Darstellung der bei den mikroskopischen Untersuchungen der so schwer erkrankten Abschnitte des Verdauungs-Tractus festgestellten Befunde. Die excidirten Stücke wurden nach Härtung in Formol, Alkohol und Celloidin-Einbettung in Eosin-Hämatoxylin, in polychromem Methylenblau und saurem Orcëin (Unna-Taenzer), nach van Gieson, sowie nach der Weigert'schen Fibrin-Methode gefärbt.

An dem Oesophagus des Falles 1 wurde zunächst constatirt, dass das gesammte Deckepithel fehlt. Die die Wand der Speiseröhre gegen das Lumen zu begrenzende Schicht entspricht der Submucosa und ist in ihrer ganzen Dicke in eine nekrotische Masse umgewandelt, innerhalb deren ausser zahlreichen, sich mit Orcëin noch sehr gut färbenden, feinsten, elastischen Fäserchen nur noch die von elastischem Gewebe gebildeten Contouren eines Arterien-Aestchens und eines daneben verlaufenden Venenstämmchens als gut kenntliche Gebilde erhalten sind. Namentlich die Elastica intern. der kleinen Arterie hebt sich noch sehr scharf ab, während die Fäserchen der Elast. extern., wenigstens zum Theil, verwaschen erscheinen und in das nekrotische Gewebe der Nachbarschaft übergehen. In dem übrigens amorphen Inhalt der genannten Gefässchen erkennt man vereinzele gut gefärbte Kerne von weissen Blutkörperchen. Nur an den Rändern der nekrotischen Partie sieht man eine wenig dichte, kleinzellige Infiltration, während nach der Tiefe die nekrotische Wand ziemlich unvermittelt an das intacte Gewebe der Speiseröhre angrenzt. Die eigentliche Speiseröhren-Musculatur zeigt nirgends mehr nekrotisches Gewebe. Am Uebergang des letzteren in das gesunde erblickt man strotzend mit Blut gefüllte Gefässchen. Als fremdartige Elemente finden sich in der circulären Muskelschicht der Speiseröhre klumpige Anhäufungen von Streptokokken, welche in enormer Masse, unter Freilassung der dem Lumen des Rohrs zunächst

Digitized by Google

gelegenen Schicht, die ganze Dicke des nekrotischen Theils der Wand durchsetzen. Andere Bakterien liessen sich nicht nachweisen.

Aus dem Magen hatte ich ein Stück aus der Gegend unter der Cardia excidirt, um auch einen schmalen Streifen noch erhaltener Mucosa untersuchen zu können. Diese erwies sich auch bei der mikroskopischen Prüfung völlig normal. An diesen Mucosa-Rest schliesst sich eine Zone, innerhalb deren sowohl die Schleimhaut, als die Muscularis mucosae völlig fehlt, und darauf folgt eine andere, in deren Bereich die eben genannten Wand-Bestandtheile als nekrotische Massen mit der hier in geringer Ausdehnung kleinzellig infiltrirten Submucosa noch in Verbindung sind. Die Submucosa selbst erscheint hochgradig ödematös und weist eine beträchtliche Dickenzunahme auf. Sowohl die den Geschwürsgrund bildenden, als die den mortificirten Abschnitten benachbarten Theile der Submucosa sind aufs Dichteste kleinzellig infiltrirt, jedoch reicht diese Veränderung nicht in grosse Tiefe. Die untern $\frac{3}{4}$ der Submucosa zeigen vielmehr ein im Wesentlichen ödematöses, von strotzend gefüllten und erweiterten Capillaren durchzogenes Gewebe, innerhalb dessen sich an verschiedenen Stellen mit der Weigert'schen Methode äusserst zierliche Fibrin-Netze nachweisen lassen. In geradezu überwältigender Weise haben sich in der erkrankten Magenwand Streptokokken angesiedelt. An der Magen-Innenfläche mit Bacillen untermischt und hier noch nicht sehr zahlreich vorhanden, nehmen sie gegen die ödematöse Submucosa hin in gewaltiger Menge zu und durchziehen die oberen $\frac{3}{4}$ derselben nach allen Richtungen, schon bei Betrachtung mit schwacher Vergrösserung in ihrer gesättigt dunkelblauen Färbung gegenüber dem mehr violett erscheinenden Fibrin und dem roth tingirten Gewebe erkennbar. Bei Betrachtung mit Immersion lösen sich diese dunkelblauen Massen auch an Stellen, wo man anscheinend unentwirrbare Knäuel vor sich zu haben glaubt, in unter einander verschlungene, z. Th. ausserordentlich lange Kettchen auf. Erst gegen die musculöse Magenwand hin verlieren sich die Streptokokken-Schwärme, und an den contractilen Elementen selbst ist nichts Pathologisches mehr nachzuweisen. Nur die innersten Lagen erscheinen stellenweise, und zwar da, wo Fortsetzungen der Submucosa mit ihnen in Verbindung treten, auseinander gedrängt, aber in ihrer Structur nicht verändert.

An anderen der Magenwand entnommenen Stücken erstreckt sich der pathologische Process durch deren ganze Dicke, und wenngleich die Qualität der Befunde auch hier die gleiche ist, so bestehen doch Unterschiede in Bezug auf die Intensität der gesetzten Veränderungen. So zunächst hinsichtlich der Ausdehnung, bis zu welcher die innersten Wandschichten zerstört sind. Hand in Hand damit geht der Grad der reactiven Entzündung in den an die nekrotischen Theile angrenzenden Partien der Submucosa, innerhalb deren es nicht nur zu einer mehr oder weniger starken kleinzelligen Infiltration und zu strotzender Füllung der hier reichlich verlaufenden Capillaren, sondern auch zur Thrombose grösserer venöser

Digitized by Google

Stämmchen und zur Bildung freier Extravasate gekommen ist. Zierliche Netze fädigen Fibrins und grosse Massen, theils zu klumpigen Heerden vereinigter, theils mehr diffus, namentlich die tieferen Schichten der Submucosa durchziehender Streptokokken werden auch hier mühelos nachgewiesen. Aber auch an diesen schwerst erkrankten Theilen der Magenwand dringen diese Mikroorganismen in die eigentliche Musculatur nicht ein, dagegen lassen sich in dieser diffuse, bis an die Serosa heranreichende zellige Infiltrations-Heerde, sowie frische Extravasate in der Umgebung der auch hier extrem angefüllten Capillaren und zwischen den ziemlich stark auseinander gedrängten Lagen der Muscularis feinkörnig geronnenes Material erkennen.

Von dem Oesophagus des Falles 2 wurden 2 Stücke zur Untersuchung verwendet, eines aus dem einen der beiden im oberen Theile der Speiseröhre constatirten Geschwüre, das andere aus der das untere Drittel einnehmenden nekrotischen Partie. Es liess sich dabei feststellen, dass im Bereich des Geschwürsgrundes das gesammte Oberflächen-Epithel, die Tunica. propr. und Muscularis mucosae, sowie eine schmale Zone der angrenzenden Submucosa der Nekrose verfallen war. Nur einzelne an dem Bau der genannten Gewebsschichten betheiligte elastische Fasern markirten sich noch, besonders an den Wandungen der hier verlaufenden Gefässchen, als ganz scharf gefärbte und wohlerhaltene Elemente. Die hierauf folgenden tieferen Lagen der Submucosa waren vielfach von Extravasaten durchsetzt, und ausserdem fanden sich hier verschiedene, durch einkernige Zellen völlig verstopfte Lymphgefässe. Sowohl in der nekrotischen Schicht, als in den benachbarten Zonen wurden mehrfach dichte Anhäufungen von Streptokokken aufgefunden, freilich nicht annähernd in der Massenhaftigkeit, wie in dem Falle 1.

Die Untersuchung des dem unteren Drittel des Oesophagus entnommenen Stückes lehrte, dass die Nekrose bis an die tieferen Lagen der musculösen Wand heranreichte, so dass es an mikroskopischen Schnitten geradezu unmöglich war, zu erkennen, ob man Theile der Speiseröhre vor sich hätte. Das dem Geschwürsgrund meist nur locker anhaftende nekrotische Material beherbergte eine grosse Masse der verschiedenartigsten Bakterien, während in den tieferen, histologisch keine wesentlichen Veränderungen mehr darbietenden musculösen Abschnitten des Oesophagus Mikroorganismen überhaupt fehlten.

Die namentlich bei der Section des Falles 1 an Speiseröhre und Magen erhobenen Befunde waren so überraschend und von denen, die man sonst an den oberen Verdauungswegen an Scharlach verstorbener Personen zu sehen gewohnt ist, so abweichende, dass sie der Deutung Schwierigkeiten machten und in der That den Verdacht aufkommen liessen, ob die geschilderten schweren Zerstörungen an den in Rede stehenden Organen nicht

Digitized by Google

etwa durch den Genuss eines Aetzmittels herbeigeführt worden wären. Indess musste diese Annahme doch bald wieder aufgegeben werden, da anamnestisch bei dem während der letzten 14 Tage seines Lebens im Krankenhause beobachteten Kinde die Möglichkeit des Genusses eines Aetzmittels mit Sicherheit ausgeschlossen werden konnte, und da andererseits auch das Verhalten der obersten Abschnitte des Verdauungscanals dagegen sprach, dass hier eine ätzende Substanz eingewirkt haben könnte. Die Zunge war nehmlich absolut frei von jeglichem Zeichen eines kaustischen Effects, und ebenso zeigte der weiche Gaumen keine anderen Veränderungen, als sie sonst bei den in den ersten Stadien der Scharlach-Erkrankung zum Tode führenden Fällen mit ziemlicher Regelmässigkeit angetroffen werden; d. h. es fanden sich, in Uebereinstimmung mit der klinischen Beobachtung, gereinigte Substanzverluste an beiden Tonsillen. Die hintere Rachenwand war völlig frei, und die eigentlich schweren Veränderungen betrafen erst die Speiseröhre vom Ringknorpel an abwärts in ihrer ganzen Länge und den ganzen Magen mit Ausschluss einer schmalen Zone dicht unterhalb der Cardia.

Diese eigenthümliche Localisation des den ganzen Oesophagus, mit Ausnahme einer seiner physiologisch engen Stellen im Bereich des Ringknorpels, gleichmässig betreffenden Nekrotisirungs-Processes, der in gleicher Weise über das gesammte Magen-Innere ausgebreitet war und auch hier wieder eine Oertlichkeit verschonte, welche gerade bei Verätzungen mit Vorliebe hochgradig geschädigt zu werden pflegt, die Schleimhaut dicht am Magen-Eingang, zwang dazu, die Vorstellung, dass wir es hier mit einem toxischen, durch Verschlucken eines Aetzmittels bedingten Effect an Speiseröhre und Magen zu thun hätten, aufzugeben.

Die durch das Mikroskop bei der Untersuchung von Stücken des erkrankten Oesophagus und Magens zu Tage geförderten Ergebnisse liessen über die Art der hier vorliegenden Erkrankung keinen Zweifel und erhoben es zur Gewissheit, dass es sich um eine durch Einwanderung einer bestimmten Art von Mikroorganismen in Speiseröhre und Magen hervorgebrachte Wandnekrose handelte, die in Parallele zu setzen ist mit den so viele Scharlachfälle begleitenden

Digitized by Google

analogen Erkrankungen der Rachengebilde, vor Allem der Tonsillen und des weichen Gaumens. Ebenso wenig, wie an diesen Theilen, hat auch am Oesophagus und Magen die geschilderte Affection etwas mit ächter Diphtherie zu thun, die, mit der Bildung fibrinöser, abziehbarer Pseudomembranen einhergehend, ätiologisch und histologisch toto coelo von den Processen, welche hier die Gewebe befallen hatten, unterschieden werden muss. Ich betone das, weil Henoch auch in der neuesten Auflage seines Lehrbuches sagt, dass es „sich hier (d. h. beim Scharlach), wie dort (bei der eigentlichen Diphtherie) um eine fibrinöse Infiltration mit reichlicher Kernwucherung und Zellproduction in den tieferen Schleimhautschichten handelt, wodurch die Gefässe comprimirt und die Gewebe nekrotisch werden." Von alledem ist bei dem von Henoch kurzweg als „Scharlach-Nekrose", von Anderen als „Rachen-Diphtheroid" bezeichneten Process absolut nicht die Rede. Es handelt sich vielmehr um eine ganz reine Gewebs-Mortification, welche als directer Effect der in die Saftspalten der Schlundwand, bezw. des Oesophagus und Magens eingewanderten Streptokokken und deren Stoffwechel-Producte anzusehen ist. Davon kann man sich, besonders wenn man Gelegenheit hat, an den befallenen Organen verschiedene Stadien der gesetzten Veränderungen mikroskopisch zu untersuchen, unschwer überzeugen. Man sieht, dass es sich um ein von der Oberfläche in die Tiefe schreitendes Absterben handelt, dem sämmtliche Gewebe gleichmässig verfallen, und dem nur die in den Wandungen dieser Organe vorhandenen elastischen Elemente einen etwas längeren Widerstand leisten. Zellige Infiltrationen sind nur an der Grenze der abgetödteten Gewebe gegen die gesunde Nachbarschaft vorhanden, sie stellen nichts anderes dar, als einen Demarcations-Saum, wie wir ihn in der Nachbarschaft nekrotischer Theile mit grosser Regelmässigkeit antreffen. Von einer Compression der Gefässe durch diese Zellanhäufungen war nichts zu merken, im Gegentheil waren die im Bereich dieser Zell-Anhäufungen vorhandenen Gefässe vielfach sogar durch strotzende Füllung mit Blut ausgezeichnet. Es liegt hier also nicht etwa eine durch mangelhafte Blutzufuhr bedingte, als ischämische aufzufassende Nekrose vor, sondern ein Vorgang, den man kurz,

Digitized by Google

um damit gleichzeitig der Aetiologie Rechnung zu tragen, als mykotische Nekrose bezeichnen kann. Gegenüber den nekrotischen Processen treten Veränderungen entzündlicher Natur, exsudative Erscheinungen, durchaus in den Hintergrund. Das gilt ganz besonders für das Auftreten von Fibrin in den erkrankten Geweben. Dieses kann überhaupt vollkommen fehlen und wird speciell an der Oberfläche nicht gefunden. Aber auch in den tieferen Gewebsschichten ist es keineswegs regelmässig vorhanden und nur in sehr bescheidenen Mengen, so in dem Magen des Falles 1 im Bereich der ödematösen Submucosa.

Die geschilderten Veränderungen sind ihrer Pathogenese nach ganz identisch mit gewissen Erkrankungen des Schlundes und namentlich des Kehlkopfs, welche im Verlauf des Abdominal-Typhus auftreten und besonders gern an den Rändern der Epiglottis und den Stimmfortsätzen localisirt sind. Der anatomische Vorgang, der da stattfand, setzt auch mit einer Nekrose des Oberflächen-Epithels ein und kann, unter allmählichem Vordringen in die Tiefe, die Knorpelhaut und weiter den Knorpel blosslegen und so zu schweren Complicationen führen. Aetiologisch bestehen insofern Unterschiede, als bei den eben skizzirten, schwere Fälle von Abdominal-Typhus complicirenden Erkrankungen des Schlundes und Kehlkopfes, die wir seit Eppinger als mykotische Epithel-Nekrosen bezeichnen, meinen Untersuchungen zufolge ausschliesslich Staphylokokken als Krankheitserreger betheiligt sind, während bei den nekrotisirenden, im Verlauf des Scharlach auftretenden Schlund- (und seltener auch Larynx-) Entzündungen ebenso ausschliesslich Streptokokken in Frage kommen.

Es ist auffallend, dass die Invasion von Streptokokken, welche sonst im Bereich des Schlundes und Kehlkopfes zu schweren, von Oedembildung und nicht selten eitriger Exsudation begleiteten Affectionen führt, bei Scharlach-Patienten fast ausnahmslos die hier erörterten nekrotischen Zustände im Gefolge hat, mögen nun kindliche Individuen oder erwachsene Personen von dem Leiden befallen sein. Das zeigt uns, dass ein und dasselbe Gewebe auf den Reiz eines und desselben Mikroorganismus unter gewissen Verhältnissen in ganz anderer Weise reagirt, als gewöhnlich.

Darüber nehmlich kann nicht der leiseste Zweifel obwalten,

Digitized by Google

dass der bei den Scharlach-Kranken in den Rachenorganen gefundene Streptokokkus in jeder Hinsicht übereinstimmt mit dem die Hauptrolle bei local-entzündlichen, bezw. eitrigen, sowie bei allgemein septischen Processen (Puerperalfieber u. s. w.) spielenden Streptokokkus pyogenes, dessen von mir schon vor mehr als 10 Jahren auf Grund klinischer, anatomischer und experimenteller Beobachtungen behauptete Identität mit dem Streptokokkus erysipelatis heute kaum von irgend einer Seite bestritten wird (Vgl. Centralbl. f. Bakteriologie, VI, S. 691ff.; Verhandl. d. ärztl. Vereins zu Hamburg, Sitzungsber. 1890, S. 109, Sitzung vom 1. Juli 1890, u. Sitzungsber. 1891, S. 89, Sitzung v. 9. Juni 1891). Es muss also der Zustand der Gewebe bei Scharlach-Kranken ein derartiger sein, dass sie auf den Reiz der in sie eindringenden Streptokokken der Nekrose verfallen, während dieselben Kokken, wenn sie in die vorher nicht veränderten Gewebe des Schlundes eingewandert sind, hier Erysipel-artige oder phlegmonöse Zustände auslösen.

Auch über den Modus der Invasion der hier so deletär wirkenden Streptokokken hat uns das Mikroskop belehrt, insofern wir mit Hülfe desselben den Beweis erbringen konnten, dass es sich um eine Einwanderung derselben von der Oberfläche her und nicht etwa um einen Transport von der Blutbahn aus handelt. Die in dem durch das Scharlachgift vorbereiteten Gewebe angesiedelten und sich in colossaler Weise vermehrenden Streptokokken durchsetzen die Wandungen der befallenen Theile des Verdauungs-Tractus schichtweise von der Seite des Lumens her und können so, wie wir gesehen haben, ein Stratum nach dem andern zerstören, um bis in die Muscularis der befallenen Organe hinein ihr Zerstörungswerk fortzusetzen.

Wenn schon das Vorkommen so schwerer Verwüstungen der Rachenorgane im Verlauf des Scharlachs zu den nicht häufigen Vorkommnissen gehört, so dürften so ausgedehnte Nekrotisirungen der Speiseröhre, wie die hier mitgetheilten, nur ganz ausnahmsweise zur Wahrnehmung gelangen. Ich selbst habe etwas Aehnliches in früheren Scharlach-Epidemien nicht gesehen, und aus den spärlichen Angaben in der Literatur erhellt, dass auch sehr erfahrenen Kinderärzten Nichts von gleich tiefen Ulcerationen, die röhrenförmig einmal mehr als das untere Drittel

Digitized by Google

der Speiseröhre, einmal deren ganze Länge und den Magen betroffen hatten, unter die Augen gekommen ist. Hat doch selbst Henoch während seiner langen Thätigkeit als Pädiater am Magen nur 2mal „diphtherische Neurosen“ beobachtet, über deren Extensität bedauerlicher Weise jede genauere Angabe fehlt. Henoch beschränkt sich auf die Bemerkung, dass in dem einen Fall an der P. pylorica des Magens eine diphtherische Nekrose nachgewiesen wurde, ohne indess Aufschluss darüber zu geben, bis zu welcher Tiefe die Verschorfung reichte. In Betreff des 2. Falles, auf den sich Henoch bezieht, habe ich vergeblich nach einer Notiz über die Localisation und Ausdehnung des nekrotisirenden Processes im Magen gesucht.

Es verdient hervorgehoben zu werden, dass die Affection der Rachengebilde bereits in der Rückbildung begriffen sein kann, während sich im Oesophagus und Magen die Erkrankung schleichend weiter entwickelt und schliesslich so tiefgreifende Veränderungen veranlasst, dass man bei der Obduction über deren Schwere in Erstaunen versetzt wird. Es gestattet also, — und die Kenntniss dieser Thatsache scheint mir für den praktischen Arzt von Wichtigkeit —, die Inspection der Rachengebilde keinerlei Schlüsse über den Zustand der weiter abwärts gelegenen Abschnitte des Digestions-Tractus, d. i. der Speiseröhre und des Magens, und das um so weniger, als ja, wie schon Henoch hervorgehoben hat (a. a. O., S. 684), „diesen Befunden kein bestimmtes Symptom während des Lebens entspricht.“ Es muss in der That als mehr denn auffallend bezeichnet werden, dass bei einer das ganze Magen-Innere betreffenden, von Nekrose der Wand bis an die Muscularis begleiteter Erkrankung das vierjährige Kind über nichts Anderes zu klagen hatte, als über Leibschmerzen, denen objectiv eine allerdings recht lebhafte Empfindlichkeit des Abdomen schon beim blossen Auflegen der Hand entsprach. Nicht von der Hand zu weisen ist die Annahme, dass die in der Krankengeschichten erwähnten diarrhoischen, Beimengungen Reiskorn-artiger Flöckchen enthaltenden Entleerungen mit der schweren Erkrankung des Magens in Verbindung zu bringen sind und sich daraus erklären, dass der unter dem Einfluss der Wandnekrose stark veränderte Magen-Inhalt als Reiz auf den Darm gewirkt und Entleerungen von dem Charakter

Digitized by Google

der geschilderten zur Folge gehabt hat. Das Krankenjournal erwähnt die Klagen über Leibschmerzen zuerst am 24. Januar, also bereits 3 Tage nach dem Auftreten der ersten auf Scharlach zu beziehenden Krankheits-Erscheinungen, und man wird wohl mit der Annahme nicht fehl gehen, dass schon um diese Zeit der Nekrotisirungs-Process der Magen-Innnenwand eingesetzt hat. Nur so wird es verständlich, dass sich innerhalb des kurzen Zeitraums von 14 Tagen schliesslich eine so in- und extensive Verwüstung dieses Organs entwickeln konnte. Auch für ein Ergriffensein des Oesophagus von der Erkrankung, noch dazu bis zu einem Grade, der den Verdacht auf eine stattgehabte Verätzung aufkommen lassen konnte, lagen in beiden mitgetheilten Fällen keinerlei Symptome vor.

Nicht unerwähnt möchte ich lassen, dass der am weichen Gaumen beginnende, allmählich auf den Rachen übergreifende Process sich nicht continuirlich auf den Oesophagus fortzusetzen braucht, sondern dass er, wie das der Sectionsbefund des Falles 2 gelehrt hat, Strecken der Speiseröhre überspringen und völlig intact lassen kann, um dann mit erneuter Heftigkeit einzusetzen und zu tiefen Mortificationen zu führen. Es liegt auf der Hand, dass sich von einem in der beschriebenen Weise veränderten Oesophagus aus weitere Complicationen durch Uebergreifen des Processes auf das hintere Mediastinum u. s. w. entwickeln können. Aber auch ohne dass benachbarte Theile mit afficirt werden, stellen Veränderungen der Speiseröhre und vor Allem des Magens, wenn sie einen Grad erreicht haben, wie in dem Falle 1, wohl unter allen Umständen tödtliche Erkrankungen vor, denn sie beeinträchtigen nicht nur die Aufnahme der Nahrung und deren Ausnutzung vom Magen aus, sondern wirken wahrscheinlich, wie ich das oben bereits aus einander gesetzt habe, auch nachtheilig auf den Darm. Die Chancen einer Heilbarkeit derartig tiefer Speiseröhren- und Magenwand-Nekrosen dürften wohl nur minimale sein; ich halte es für ausgeschlossen, dass in solchen Fällen jemals eine Restitutio ad integrum eintreten kann. Bei so ausgedehnten, bis in die Submucosa und Muscularis herabreichenden Substanz-Verlusten muss es unter allen Umständen zu ausgedehnter Narbenbildung kommen, welche für den Fortbestand des Lebens weitere Gefahren involvirt. Jeden-

Digitized by Google

falls haben wir durch die hier mitgetheilten Beobachtungen erfahren, zu wie argen Verwüstungen es in dem durch das Scharlachvirus präparirten Körper an Organen kommen kann, die sonst im Verlauf dieser Erkrankung nur ausnahmsweise in Mitleidenschaft gezogen zu werden pflegen. —

Während wir es in den beiden vorstehend erörterten Beobachtungen mit diffusen, am Oesophagus und Magen localisirten schweren Nekrosen zu thun hatten, möchte ich nunmehr noch über eine den Magen allein betreffende Erkrankung bei einem Scharlach-Patienten berichten, bei welcher es sich um das Auftreten multipler, Mohnkorn-grosser Schleimhaut-Heerde handelte. Die Beobachtung rührt aus dem Jahre 1894 und betrifft ein 5jähriges Mädchen Frieda B., welche in voller Reconvalescenz von einem im Krankenhause durchgemachten Scharlach (aufgen. 16. April 1894) am 28. Mai bei noch nicht abgelaufener Abschuppung an einem schweren, von starker Schwellung und Schmerzhaftigkeit der Submaxillar-Drüsen, sowie Albuminurie begleiteten Scharlach-Recidiv erkrankte, dem sie am 7. Juni 1894 erlag.

Die Section ergab, abgesehen von umschriebenen Schleimhaut-Nekrosen der Uvula, an den Rachengebilden und dem Oesophagus nichts Abnormes. Dagegen fanden sich um die Cardia herum und zerstreut über die Mucosa des übrigen Magens rundliche, nicht in die tieferen Schichten hereinragende, Mohnkorn-grosse Heerde, von denen die einen eine glatte, die andern eine mehr rauhe Oberfläche darboten. Durch das Culturverfahren gelang es, aus dem Innern eines solchen, mittelst sterilen Messers durchschnittenen Heerdchens Streptokokken zu züchten.

Ueber die Art der hier vorliegenden Gewebs-Veränderung gab die mikroskopische Untersuchung einiger der geschilderten Heerde Aufschluss. In Uebereinstimmung mit den Ergebnissen der makroskopischen Betrachtuug wurde festgestellt, dass die Schleimhaut an den erkrankten Stellen noch völlig erhalten war und ihre mattgraue Färbung einer auf die obersten Abschnitte beschränkten kleinzelligen Infiltration des interglandulären Gewebes verdankte. Gleichzeitig gelingt an einem dieser Heerde der Nachweis eines ganz mächtigen Streptokokken-Schwarmes, während andere Bakterien vollkommen fehlen. Die Muscularis mucosae ist völlig normal. In der ödematösen und nicht unbeträchtlich verbreiterten Submucosa sieht man zahlreiche, theils durch zellige Elemente völlig verstopfte, theils Leukocyten und Streptokokken beherbergende Lymphgefässe; solche finden sich auch in den Lymphgefässen der Muscularis, deren einzelne Lagen etwas aus einander gedrängt sind, und im subserösen Gewebe. Eines der hier

Digitized by Google

getroffenen Lymphgefässe ist durch Streptokokken total thrombirt. Die Blutgefässe, speciell der Submucosa, enthalten zwar reichlich Blut, sind aber von Mikroorganismen ganz frei.

Hier haben wir den Weg der Streptokokken direct vor Augen. Sie gelangen zunächst in die obersten Schleimhautschichten, hier zu einer umschriebenen, kleinzelligen Infiltration führend, und von da in die Lymphbahnen der Magenwand, um sich in diesen lebhaft zu vermehren und unter Thrombirung derselben zu ödomatöser Durchtränkung speciell der Submucosa Veranlassung zu geben. Weiter war hier der Process noch nicht gediehen. Aber zusammengehalten mit dem, was wir bei der Untersuchung des Magens von Fall I kennen gelernt haben, dürfte es nicht schwer sein, sich den ferneren Gang der Erkrankung vorzustellen. Die von Streptokokken occupirten obersten Schleimhautlagen sterben ab, die Mikroben verbreiten sich der Fläche und Tiefe nach schrankenlos weiter und veranlassen die Mortification der Gewebe bis in die Muscularis hinein, so dass bei längerem Fortbestand des Lebens dann jene hochgradigen Verwüstungen zu Stande kommen, wie sie uns Fall I in erschreckender Weise vor Augen geführt hat. Andererseits muss es aber als durchaus möglich hingestellt werden, dass in diesen initialen Stadien die Erkrankung ohne Hinterlassung jeglicher Spuren zur Ausheilung gelangen kann. Jedenfalls liefern die hier mitgetheilten Beobachtungen interessante Beläge für die Entstehung und Entwicklung bakterieller, mit weitgehender Destruction der befallenen Organe einhergehender Erkrankungen der Speiseröhre und des Magens im Verlauf des Scharlach.

Ob das frühe Kindesalter zu einer Erkrankung dieser Theile des Digestions-Tractus disponirt, oder ob auch bei erwachsenen Scharlach-Kranken ähnliche Zustände auftreten, muss durch weitere Beobachtungen festgestellt werden. Jedenfalls hat man es, darüber kann kein Zweifel bestehen, immer mit secundären Erkrankungen zu thun, welche sich an eine bereits bestehende, gleichfalls als secundär aufzufassende und auch ihrem anatomischen Charakter nach mit diesen identische, nekrotisirende Entzündung der Rachengebilde anschliessen, entweder durch ein directes Weiterkriechen des Processes von den letztgenannten Theilen aus, also durch unmittelbare Propagation oder discontinuirlich

Digitized by Google

unter Uebersprinqung gewisser Abschnitte, so dass zwischen Pharynx und Magen Strecken des Oesophagus oder, wie in Fall III, die ganze Speiseröhre intact bleiben kann. Die Localisation der Krankheitserreger im Fall III in den obersten Partien der Drüsenschicht des Magens lässt keinen Zweifel darüber, dass sie durch den Schluck-Act hierher transportirt worden sind und von da aus zunächst unter Vermittelung der Lymphbahnen ihren weiteren Weg in die Tiefe des Magens genommen haben; wir haben also eine stomatogene und keine haematogene Infection vor uns.

Den hier besprochenen secundären, auf infectiöser Basis beruhenden Erkrankungen der oberen Abschnitte des Digestions-Tractus stehen andere, als primär aufzufassende, unter dem Bilde des Erysipels, bezw. als Phlegmone auftretende Affectionen des Pharynx gegenüber, auf deren häufigeres Vorkommen Senator im Jahre 1888 die Aufmerksamkeit gelenkt hat. Sie befallen im Gegensatz zu den bisher erörterten, bei Scharlach-Patienten beobachteten, vorher gesunde Personen oder wenigstens Individuen, deren Schlund in völlig intactem Zustande war.

Schon im Anschluss an den in der Berlin. med. Gesellschaft gehaltenen Vortrag Senators (Berl. kl. Wochenschr. 1888 S. 112) wurde vor allem von P. Guttmann darauf hingewiesen, dass es sich bei dem von Senator entworfenen, als primäre, infectiöse Rachen-Phlegmone bezeichneten Krankheitsbilde keineswegs um ein unbekanntes Leiden handle, dass dasselbe vielmehr von den verschiedensten Seiten als Rachen-Erysipel beschrieben sei. Virchow erkannte die Schlussfolgerungen P. Guttmann's an, vertrat aber die Ansicht, dass man practisch doch beide Affectionen auseinander halten und die Phlegmone diffusa vom Erysipel trennen müsse, auch wenn sie durch denselben Kokkus hervorgerufen seien. Das Erysipel habe mit zelligen Infiltrationen nichts zu thun, die Phlegmone beruhe ganz wesentlich auf solchen. Das Erysipel lasse das Gewebe intact, während die Phlegmone von vornherein dasselbe zur Mortification führe und Zerstörungen der schwersten Art bedinge. Senator lehnte eine Identificirung der von ihm beobachteten Fälle mit Rachen-Erysipel ab. Seiner Ansicht nach könne man von einem solchen nur dann sprechen, wenn sich die Erkrankung an ein Erysipel anschliesst, oder wenn

Digitized by Google

die Reihenfolge umgekehrt ist und allenfalls, wenn der wirkliche Erysipel-Kokkus im Schleimhaut-Gewebe nachgewiesen wird.

Es ist seitdem eine recht beträchtliche Literatur über den Gegenstand erschienen, meist rein casuistischen Inhalts und nur z. Th. sich mit der Classificirung des in Rede stehenden Krankheits-Processes beschäftigend. Zu den Arbeiten der letzten Kategorie rechne ich vor Allem eine sehr lesenswerthe Publication von Felix Semon „on the probable patholog. identity of the various forms of acute septic inflammations of the throat, hitherto described as acute oedema of the larynx, oedematous laryngitis, erysipelas of the pharynx and larynx, phlegmone of the larynx and pharynx and angina Ludovici", in welcher der Verf. erklärt, dass die verschiedenen Formen acuter, septischer Entzündungen des inneren und äusseren Halses identisch und nichts als verschiedene Grade eines und desselben Processes sind. Die Frage ihrer primären Localisation und weiteren Entwickelung hängt aller Wahrscheinlichkeit nach von zufälligen Verletzungen der schützenden Oberfläche ab, durch welche der pathogene Mikrobe eine Eingangspforte findet. Es ist positiv unmöglich, eine bestimmte Grenzlinie zwischen den ödematösen und den eitrigen Formen zu finden.

Einen weiteren ausserordentlich wichtigen Beitrag zu dem uns beschäftigenden Thema hat Kuttner geliefert, der in einer in demselben Jahre, wie die Semon'sche, erschienenen Arbeit (Das Larynxoedem und die submucöse Laryngitis. Dies. Arch. 139 S. 117ff.) auch die infectiöse Rachen-Phlegmone in den Bereich seiner Erörterungen zieht. Auch er ist der Meinung, dass, wie besonders ein hierher gehöriger Fall von Baruch beweise, „Erysipel und acute infectiöse Phlegmone nur Abstufungen eines und desselben Krankheits-Processes darstellen" (S. 144), aber er plaidirt doch „für eine gesonderte Bezeichnung von Erysipel und infectiöser Phlegmone und begreift unter dem Namen Larynx-Erysipel nur diejenigen Fälle, bei welchen das Oedem bei gegebenem klinischem Krankheitsbilde das die Situation beherrschende locale anatomische Substrat bildet. All' die übrigen Erkrankungen, bei denen sich unter sonst gleichen Bedingungen ein körperliches Infiltrat in überwiegender Weise geltend macht, sollen als acut infectiöse Phlegmone aufgefasst werden". Es liegt auf der Hand,

Digitized by Google

dass, was für den Larynx gilt, auch für den Pharynx seine Berechtigung hat. Das klinische Bild des Erysipelas laryngis ist, wie Kuttner mit Recht hervorhebt, dem der Larynx-Phlegmone oft zum Verwechseln ähnlich. Auf der anderen Seite weist nach demselben Autor die locale Untersuchung und der Verlauf gewisse Differenzen auf, und ebenso gewährt die pathologische Anatomie, welche bei der einen Erkrankungs-Form ein seröses Transsudat, für die andere ein kleinzelliges oder eitriges Infiltrat als maassgebendes Substrat betrachtet, eine ausreichende Handhabe, um beide Processe von einander zu unterscheiden und die Aufstellung von typischen Bildern zu ermöglichen. Weiterhin erkennt aber Kuttner wiederum unzählige Uebergänge zwischen beiden Erkrankungs-Formen an, welche bei der ihnen gemeinschaftlichen Aetiologie den Gedanken nahe legen, dieselben als Abstufungen eines und desselben Processes zu betrachten.

Man ersieht aus diesen, der Kuttner'schen Arbeit entnommenen Citaten, dass es ihm nicht leicht geworden ist, in bestimmter Weise Stellung zu der etwas schwierigen Frage zu nehmen, und Jeder, der Gelegenheit gehabt hat, einschlägige Beobachtungen zu machen, wird zugeben, dass man hinsichtlich der Auffassung des einzelnen Krankheitsfalles als Erysipel oder als Phlegmone zu verschiedenen Anschauungen gelangen kann, je nachdem man sein Urtheil auf die einfach makroskopische Betrachtung, oder auf die bei der mikroskopischen Untersuchung sich ergebenden Befunde stützt. Ich möchte als Beleg hierfür über einen im vorigen Jahr von mir untersuchten Fall berichten, bei welchem erst durch die Section der Grund für den unerwartet erfolgten Tod aufgedeckt wurde.

Bei dem 31jährigen Gesellen H. war am 19. December 1900 von Herrn Collegen Sick, dem ich die einschlägigen Notizen verdanke, wegen einer tuberculösen Erkrankung des rechten Kniegelenkes die Resectio genus vorgenommen worden. Schon am Abend der Operation Temperatur 39,2°. Am nächsten Tage schwankte die Temperatur zwischen 38,5° und 39,5°, hielt sich am 21. December zwischen 37,9° und 38,5°, um am 22. December 38,8° zu überschreiten. Am Nachmittag des 23. December trat ein Anstieg bis 39,1° ein, dem der Tod des Patienten folgte. Irgend welche auf eine Organ-Läsion hinweisende Symptome waren während des kurzen Krankenlagers nicht aufgetreten.

Die Section (No. 1888/1900) wies, ausser alten tuberculösen Veränderungen in beiden Lungen und gänzlich reactionsloser Beschaffenheit

Digitized by Google

der Operationswunde am Knie, eine schwere Entzündung des Gaumens, der hinteren Rachenwand und der den Kehlkopf-Eingang begrenzenden Theile auf. Die Schleimhaut in diesem Bezirk war hochgradig ödematös, trübe, graugelblich, sulzig, schwappend. Die Uvula in allen Durchmessern stark vergrössert. Die Bekleidung der vorderen Epiglottis-Fläche dickwulstig. Von gleicher Beschaffenheit namentlich auch das linke Lig. ary-epiglott. Aus Einschnitten durch die erkrankten Theile entleert sich trübe, indess nicht ausgesprochen eitrige Flüssigkeit. Auch die Musculatur der hinteren Rachenwand erscheint trübe und ödematös. Im Uebrigen wies die Section, ausser einem frischen Milztumor (16 : 10 : 6), nichts Bemerkenswerthes auf. Speciell die Mucosa des Magens erschien durchaus normal.

Sowohl aus dem austretenden Gewebssaft der erkrankten Rachengebilde wie aus der Pulpa der geschwollenen, sehr blutreichen Milz wurde der Streptococc. pyog. in Reincultur gezüchtet.

Für die Beurtheilung des Falles erscheint es mir wünschenswerth, zunächst über die durch das Mikroskop festgestellten Befunde zu berichten. Die Untersuchung wurde an mehreren der hinteren Rachenwand entnommenen Stücken vorgenommen, welche mit Eosin-Hämatoxylin, mit Unna's polychromem Methylenblau, mit Orcëin und Picrolithion-Carmin, mit Orcëin und polychromem Methylenblau, sowie nach Gram und nach Weigert's Fibrin-Methode gefärbt wurden. An den in dieser Weise behandelten Schnitten erwies sich das Oberflächen-Epithel entweder völlig intact oder nur insoweit verändert, als stellenweise nicht mehr alle Lagen desselben vorhanden waren. Nirgends bestehen vollkommene Epithel-Defecte. Die Submucosa ist erheblich verbreitert, ödematös und diffus, wenn auch nicht überall gleichmässig von Rundzellen durchsetzt. Einzelne Lymphgefässe sind stark erweitert und aufs Dichteste mit einkernigen Zellen erfüllt. In der am Uebergang zwischen Submucosa und Muskelwand gelegenen Schicht der Oberfläche parallel verlaufender elastischer Fasern nimmt die kleinzellige Infiltration erheblich zu, so dass die elastischen Elemente vielfach beträchtlich auseinander gedrängt worden sind. Auch die musculöse Rachenwand ist in sehr ausgesprochener Weise entzündlich infiltrirt, und wechseln auch hier, ganz ähnlich wie im eigentlichen Schleimhautgewebe, dichtere, mehr umschriebene, als miliare Abscesschen imponirende Heerde mit anderen Partien ab, in denen man es mit einer mehr diffusen Zell-Anhäufung im intermusculären Gewebe zu thun hat. Hier und da ist ein ausgesprochen perivasculärer Sitz der erwähnten zelligen Infiltrate unverkennbar. Das elastische Gewebe, sowie die Muskel-Elemente selbst sind in keiner Weise alterirt. Ebenso erwiesen sich die Wandungen der grösseren, auf den Schnitten getroffenen arteriellen, wie venösen Gefässe völlig intact. Gegen das lockere, retropharyngeale Gewebe hin nimmt die zellige Exsudation ganz wesentlich ab und tritt nur in der unmittelbaren Umgebung einiger grösserer, an der Grenze von Pharynx und retropharyngealem Gewebe verlaufender Gefäss-Stämme in Form umschriebener Heerde zu Tage. Schleimdrüsen habe ich zufällig auf den für die Unter-

Digitized by Google

suchung verwandten Stücken nicht angetroffen, kann also über eine etwaige Betheiligung derselben an der Erkrankung Nichts aussagen. Es erübrigt, darauf hinzuweisen, dass in den nach Gram, Weigert und mit polychromem Methylenblau tingirten Schnitten mühelos Streptokokken nachgewiesen wurden, und zwar ausschliesslich Streptokokken, welche bis in die äussersten, auf den Schnitten noch sichtbaren Schichten des retropharyngealen Gewebes zu verfolgen waren. Sie hatten sich allenthalben, meist heerdweise, angesiedelt und hielten sich keineswegs immer an die Stellen der massigsten Zell-Infiltrate, obwohl sie sich auch in diesen nachweisen liessen. Stellenweise begegnet man dichteren Streptokokken-Schwärmen, während sie innerhalb der musculösen Rachenwand, entsprechend der Anordnung des intermusculären Gewebes, die einzelnen Muskelbündel als zierliche, schmale Bänder umsäumten. Endlich wurden auch im Inneren einiger der von Lymphocyten erfüllten Lymphgefässe Streptokokken angetroffen.

Der vorstehend mitgetheilte Fall ist zunächst schon nach der klinischen Seite hin insofern bemerkenswerth, als hier, trotz der bei der Section nachgewiesenen schweren Erkrankung der Rachengebilde, ganz im Gegensatz zu ähnlichen Beobachtungen, jegliche, auf eine Affection der genannten Theile hinweisende locale Erscheinungen völlig gefehlt haben. Dabei war der Patient nicht etwa benommen, und die anatomische Untersuchung des Hirns hat, wie ich nicht unterlassen möchte, ausdrücklich zu erwähnen, dessen völlige Integrität festgestellt. Und doch kann es keinem Zweifel unterliegen, dass die Erkrankung des Schlundes und Kehlkopfes den Tod des Patienten herbeigeführt hat. Auch darüber wird keine Meinungsverschiedenheit herrschen, dass es sich um eine infectiöse Erkrankung des Pharynx gehandelt hat, und zwar um eine primäre Erkrankung desselben, wenngleich dieselbe einen übrigens nicht gesunden Mann befallen hat. Der tuberculöse Process, an welchem der Patient litt, steht jedenfalls in keinem ätiologischen Zusammenhang mit der terminalen Erkrankung, und die Frage, wodurch es hier zu einer so foudroyant verlaufenen Infection des Schlundes gekommen ist, ist leider eben so wenig zu beantworten, wie bei all den anderen Fällen dieser Art, welche seit Senator mitgetheilt worden sind.

Eine Verletzung der Rachenschleimhaut liess sich absolut nicht feststellen, dagegen hat uns das Mikroskop darüber belehrt, dass das Oberflächen-Epithel nicht überall in seiner ganzen Mächtigkeit erhalten war. Ob diese Erosionen als Eingangspforte für die

Digitized by Google

Krankheitserreger oder schon als Effect der erfolgten Infection anzusehen sind, mag dahingestellt bleiben. Sicher ist, dass man es hier mit einer sogen. spontanen Infection im Anfang des Verdauungs-Tractus zu thun hat, „die man auf eine bestimmte Ursache nicht zurückführen kann“ (Virchow a. a. O. in der Discussion über den Vortrag von Senator). Zwischen dem operativen Eingriff am Knie des Patienten und dem Ausbruch der Erkrankung des Schlundes darf m. E. ein causaler Zusammenhang nicht construirt werden, denn das Operationsgebiet erwies sich bei der Section als völlig frei von Entzündungs-Erscheinungen.

Im Anschluss an die locale Erkrankung des Schlundes ist es zu einer allgemeinen Infection des Organismus gekommen, als deren Ausdruck wir den durch die Autopsie nachgewiesenen frischen Milztumor anzusehen berechtigt sind, und weiter den durch das Cultur-Verfahren erbrachten Befund massenhafter Streptokokken in diesem Organe, der gleichen Streptokokken, welche die gesammten Gewebe der erkrankten Abschnitte des Schlundkopfes occupirt hatten. Es hat also hier eine schwere, durch Streptokokken bedingte Entzündung des Pharynx vorgelegen, und es fragt sich nunmehr, ob der Process als Erysipel oder als Phlegmone oder wie sonst aufzufassen ist.

Die klinische Beobachtung, die ja sonst werthvolle Anhaltspunkte für die Beurtheilung dieser Zustände liefert, lässt hier im Stich, denn die Erkrankung ist, wie hier nochmals hervorgehoben werden soll, symptomlos verlaufen. An einem Erysipel hatte der Patient nicht gelitten, weder vor, noch nach der Operation, und man müsste also, wenn man die Grundsätze, welche Senator gelegentlich der Discussion über seinen Vortrag vorgebracht hat, als richtig anerkennt und nur dann von einem Erysipel spricht, wenn sich die Erkrankung an ein Erysipel anschliesst oder wenn die Reihenfolge umgekehrt ist, hier eine erysipelatöse Erkrankung ohne Weiteres ausschliessen. Zu einer ganz anderen Auffassung gelangt man, wenn man, wiederum gestützt auf Senator, die Diagnose „Erysipel“ dann zulässt, „wenn der wirkliche Erysipel-Kokkus im Schleimhautgewebe nachgewiesen wird“. Das trifft hier zu; es sind sowohl durch das Cultur-Verfahren, als mittels des Mikroskops in Gewebsschnitten durch die erkrankte Rachenwand sehr reichlich Streptokokken nachgewiesen worden,

Digitized by Google

deren Identität mit dem Erysipel-Kokkus unzweifelhaft ist. Legt man also mit Senator bei der Beurtheilung entzündlicher Processe im Pharynx das erwähnte ätiologische Moment zu Grunde, dann würden wir hier ein ächtes Erysipel vor uns haben.

Und wie steht es nun, wenn man die uns beschäftigende Rachenaffection vom anatomischen, bezw. histologischen Standpunkt aus betrachtet? Nach der makroskopischen Besichtigung hielt ich mich zu der Annahme berechtigt, dass man es mit einem ächt erysipelatösen Process zu thun habe, denn im Vordergrunde der Veränderungen stand ein beträchtliches, auf Schleimhaut und Submucosa localisirtes Oedem, während die tieferen Gewebsschichten für das blosse Auge kaum ergriffen, keinesfalls eitrig infiltrirt waren. Das Mikroskop hat uns aber gezeigt, dass sämmtliche Gewebsschichten des Rachens vom subepithelialen Stratum an abwärts bis gegen das retropharyngeale Gewebe hin, neben dem vor Allem die Submucosa betreffenden Oedem, zum Theil sehr dichte Zell-Anhäufungen aufwiesen, ja dass man stellenweise von kleinsten Abscesschen zu sprechen berechtigt war. Nun hat nach Virchow das Erysipel mit zelligen Infiltrationen nichts zu thun, und man müsste demnach die hier in Rede stehende Erkrankung den phlegmonösen Processen einreihen und sie in Anlehnung an Senator als infectiöse Rachenphlegmone bezeichnen.

Nun ist aber, wie ich auf Grund zahlreicher eigener Untersuchungen von ächtem Erysipel des äusseren Integuments hervorheben möchte, der mikroskopische Befund bei diesem Process keineswegs einheitlich und so gesetzmässig, dass man von einem zellfreien Exsudat zu sprechen berechtigt wäre. Man kann sich vielmehr davon überzeugen, dass beispielsweise an Schnitten durch erysipelatöse Kopfhaut die obersten Schichten, die Pars papillaris und reticularis, stark ödematös und so gut wie frei von zelligen Elementen sind, während in den tieferen Abschnitten des Pericranium eine allmählich an Mächtigkeit zunehmende diffuse, zellige Infilttation auftritt, welche sich bis in die Kopfhaut-Muskeln fortsetzen kann. Und klinisch imponirten solche Fälle als ganz typisches Erysipel. Ich besitze weiterhin Gewebsschnitte eines Falles von Kopf-Erysipel, das auf den Hals fortgekrochen war. Hier liess sich an Schnitten durch die Haut,

Digitized by Google

Subcutis und Musculatur der Halsgegend ein ganz rein zelliges, massenhaft Streptokokken beherbergendes Exsudat bis in das intermusculäre Gewebe der tiefen Halsmuskeln hin nachweisen, ja, das Gewebe des vorderen Mediastinum zeigte sich auf Durchschnitten schon makroskopisch direct puriform. Und trotzdem war klinisch auch dieser Fall als reines Erysipel gedeutet worden.

Derartige Beobachtungen beweisen zur Evidenz, dass der histologische Befund beim Erysipel kein so prägnanter und typischer (vergleiche auch Kuttner a. a. O. S. 126 und Dubler Dieses Arch. CXXVI S. 438) ist, wie das vielfach hingestellt wird, dass vielmehr der Charakter der durch die Erkrankung gesetzten Exsudate ein wechselnder ist, und dass wir bei klinisch als reines Erysipel imponirenden Erkrankungen der Kopf- und Gesichtshaut, neben zellarmen, serösen Exsudaten, in der Lederhaut, in der Subcutis und angrenzenden Musculatur ausserordentlich massige, zellige Infiltrationen antreffen. Ganz den gleichen Verhältnissen begegnen wir übrigens bei der Untersuchung von Körpertheilen, an denen auf experimentellem Wege durch Einimpfung von Reinculturen des Streptococc. pyog. s. erysipelatis künstlich Erysipel erzeugt worden ist. Das geeignetste Object hierfür ist bekanntlich das Ohr des Kaninchens. An Schnitten durch ein in dieser Weise erysipelatös gemachtes Organ kann man sich mühelos darüber unterrichten, dass, während die Subcutis hochgradig ödematös ist und nur spärliche zellige Beimengungen enthält, im Bereich des Perichondrium beträchtliche zellige Infiltrationen auftreten, welche nicht selten zu einer Abhebung der Knorpelhaut und zum Absterben des unterliegenden Knorpels führen können.

Wenn ich unter Verwerthung dieser durch das Experiment und die Beobachtung von Menschen gewonnenen Thatsachen zu dem vorher erörterten Falle von infectiöser Rachen-Entzündung zurückkehre, so ergiebt sich ohne Weiteres, dass man denselben nach den durch das Mikroskop festgestellten Befunden ebensowohl den erysipelatösen, als den phlegmonösen Processen zurechnen kann, den ersteren mit Rücksicht auf das überwiegend seröse Exsudat in den obersten Schichten der Rachenwand, den letzteren, weil, namentlich gegen die Musculatur zu, „die zellige Infiltration“, wie Kuttner sich ausdrückt, „das die Situation

Digitized by Google

beherrschende anatomische Substrat" war. Nun habe ich aber zeigen können, dass man auch beim ächten Erysipel der Haut mikroskopisch genau die gleichen Veränderungen constatiren kann, und man wird so dazu gezwungen, die nach dem Vorgang von Senator aufgestellte, nach ihm von vielen Autoren warm befürwortete scharfe Scheidung dieser beiden Processe fallen zu lassen. Denn die feineren anatomischen Verhältnisse können bei beiden nicht nur ausserordentlich ähnlich, sondern geradezu identisch sein. Klinisch decken sich die Fälle von infectiöser Rachen-Phlegmone „fast vollkommen mit dem Krankheitsbilde, das Masseï vom primären Larynx-Erysipel entworfen hat" (Kuttner, a. a. O. S. 142), und ätiologisch sind sie, wie ich hinzufüge, vollkommen identisch. Es erscheint mir demnach zwecklos, sie noch mit differenten Bezeichnungen zu belegen und damit die Vorstellung zu erwecken, dass man es mit differenten Krankheits-Processen zu thun hat. Vielleicht empfiehlt es sich, sie unter dem gemeinsamen Begriff der Pharyngitis septica zusammenzufassen, eine Benennung, die vor Allem der Schwere des Krankheitsbildes, das diese Fälle meist zur Schau tragen, Rechnung trägt und anatomisch-histologisch nach keiner Richtung hin etwas präjudicirt. Die entzündlichen Veränderungen können bald mehr an den oberflächlichen, bald mehr in den tieferen Schichten der Rachenwand vor sich gehen, und eine Anfangs mehr den Eindruck einer erysipelatösen machende Erkrankung kann innerhalb weniger Tage, möglicher Weise sogar schon makroskopisch, phlegmonösen Charakter annehmen. Es handelt sich, wie Semon ausschliesslich auf Grund klinischer Wahrnehmungen schon vor 6 Jahren hervorgehoben hat, lediglich um graduelle, keineswegs um principielle Unterschiede, welche eine strenge Unterscheidung beider Erkrankungen weder vom klinischen, noch, wie ich bewiesen zu haben hoffe, vom anatomischen und erst recht nicht vom ätiologischen Standpunkt aus gerechtfertigt erscheinen lassen.

In Bezug auf die Therapie bieten beide Zustände gleich ungünstige Chancen, denn weder das Erysipel, noch die Phlegmone des Rachens ist chirurgisch zu beeinflussen, „weil von Abscess oder Eiteransammlung nicht die Rede ist, vielmehr von einer diffusen eitrigen Infiltration des submucösen Gewebes und

Digitized by Google

der Schleimhaut, welcher mit Incisionen von innen oder gar von der Haut her nicht beizukommen ist". (Vergl. Senator in der Discussion über seinen Vortrag.) Aber diese Unmöglichkeit, das Leiden chirurgisch anzugreifen, ist m. E. lediglich durch die ungünstigen anatomischen Verhältnisse bedingt. Die histologisch und ätiologisch gleichen Zustände an der Haut, namentlich des Rumpfes oder der Extremitäten, können, obwohl auch hier von eitriger Schmelzung nicht die Rede ist, sehr wohl durch das Messer des Chirurgen beeinflusst werden und, wenn auch nicht regelmässig, geheilt werden. Uebrigens sind auch bei den in Rede stehenden Affectionen des Pharynx Einschnitte durch die ödematöse Mucosa gemacht worden, und die Berechtigung hierzu ist die gleiche, wie bei der Behandlung der analogen Erkrankungen von Haut und Unterhautgewebe.

VII.

Zur Aetiologie der Lungen-Tuberculose.

Von

Dr. M. Saenger in Magdeburg.

Können Tuberkel-Bacillen enthaltende, feste oder flüssige Staubtheilchen oder auch isolirte Tuberkel-Bacillen, welche vom Einathmungs-Luftstrom erfasst sind, in diesem schwebend bis in die Lungen-Alveolen gelangen?

Diese theoretisch wie praktisch hochwichtige Frage lässt sich allein mit den Hülfsmitteln der Bakteriologie nicht befriedigend beantworten. Dazu bedarf es vielmehr noch der Feststellung der mechanischen Bedingungen, von denen das Eindringen staubförmiger Beimengungen der Athmungsluft in die tieferen und tiefsten Abschnitte des Athmungsapparates abhängt.

In meinen Arbeiten „Zur Aetiologie der Staub-Inhalations-Krankheiten" [1]) und „Ueber die Inhalation zerstäubter Flüssig-

[1]) Dieses Archiv, Bd. 164, Heft 2.

Digitized by Google

keit“ [1]) habe ich diese Bedingungen festzustellen versucht. Der Inhalt der beiden Arbeiten ist kurz folgender:

Die Luftwege bilden ein System von theils an sich gekrümmten, theils winklig gegen einander geneigten, unterhalb des Kehlkopfs beständig enger werdenden Canälen. Streicht nun durch diese Canäle in Folge der inspiratorischen Ausdehnung des Thorax ein von Aussen hereindringender Luftstrom hindurch, in welchem eine mehr oder weniger grosse Menge von Staubtheilchen suspendirt ist, so weicht die von den letzteren beschriebene Bahn erheblich von der Richtung der jedesmaligen Canal-Achse ab. Diese Bahn ist nehmlich eine Resultante aus der bisher innegehabten Bewegungs-Richtung, in welcher die Staubtheilchen in Folge des Trägheitsgesetzes zu verharren bestrebt sind, und der Richtung der neuen Bewegungs-Impulse, welche sie an jeder Biegungsstelle der Luftwege erhalten. Die Folge davon ist, dass sie gleich hinter der ersten Biegungsstelle zum wesentlich grösseren Theil gegen die auf der convexen Seite der Biegung gelegene Wand anprallen und, da diese feucht ist, an ihr haften bleiben. Dies wiederholt sich bei jeder weiteren Biegung, indem von dem Rest des etwa noch im Luftstrom schwebenden Staubes wiederum der grössere Theil an der auf der convexen Seite der Biegung gelegenen Wand haften bleibt. Schliesslich schlägt sich auf diese Weise der gesammte in der Einathmungsluft ursprünglich vorhanden gewesene Staub an den Wandungen der Luftwege nieder.

Das Anprallen und Haftenbleiben eingeathmeter Staubtheilchen an den Wänden der Luftwege wird natürlich durch die zunehmende Enge der letzteren in zunehmendem Maasse begünstigt. Denn je enger die Luftwege sind, um so eher bringt ja eine Abweichung von ihrer Achse die hindurchstreichenden Staubtheilchen in Berührung mit ihren Wänden.

Die Richtigkeit dieser theoretischen Deduction veranschaulichte ich mir in folgender Weise:

1. Ich liess durch eine zickzackförmig gebogene Glasröhre, — die Winkelgrösse betrug 100—110° —, für die Dauer mehrerer Secunden möglichst warmes Wasser hindurchlaufen, was zur

[1]) Münch. med. Wochenschr., 1901, No. 21.

Digitized by Google

Folge hatte, dass sich ihre Innenwand ziemlich gleichmässig mit Feuchtigkeit bedeckte. Darauf steckte ich in das eine Ende der wagerecht gehaltenen Röhre einen ebenfalls wagerecht gehaltenen Ohrtrichter, in welchen ich zuvor eine Prise sehr fein gepulverten Tannins hineingeschüttet hatte. Sog ich jetzt kräftig an dem anderen freien Ende der Röhre, so mischte sich der aufwirbelnde Tanninstaub zunächst dem durch sie hindurchstreichenden Luftstrom bei. Hinter der ersten Biegung der Röhre jedoch schlug er sich zum erheblich grösseren Theil an deren, auf der convexen Seite der Biegung gelegenen Wand nieder. Dies wiederholte sich hinter jeder folgenden Biegung, soweit eben der hineingesogene Tanninstaub sich noch im Luftstrom schwebend erhielt.

2. Das Ergebniss war das gleiche, wenn ich zerstäubte Methylenblau-Lösung durch einen mehrfach gewundenen Gummischlauch hindurchsog.

In Uebereinstimmung hiermit steht die bekannte Thatsache, dass durch die Nase eingeathmeter Staub, falls dieselbe normal beschaffen ist, vollständig oder fast vollständig gegen deren Wandungen anprallt und daselbst haften bleibt, und dass ferner durch den Mund eingeathmete zerstäubte Flüssigkeit zum allergrössten Theil sich am Velum, an den Gaumenbögen und der Rachen-Hinterwand niederschlägt[1]).

Nach alledem hielt ich mich für berechtigt, die Ansicht auszusprechen, dass in der Einathmungsluft schwebende Staubtheilchen nicht sehr weit in den Bronchialbaum einzudringen vermögen.

Sind diese Ausführungen zutreffend, so gelten sie selbstverständlich auch für Bacillen-haltige, feste oder flüssige Staubtheilchen, bezw. auch für isolirt in der Luft schwebende Bacillen.

Man könnte gegen diese Deductionen einwenden, dass nur verhältnissmässig schwere Staubtheilchen beim Hindurchstreichen durch die Luftwege in dem Maasse dem Gesetz der Trägheit gehorchten, dass sie bald früher, bald später, jedenfalls vor dem Eindringen in die kleinen Bronchien, gegen die Schleimhaut an-

[1]) Vgl. meine Arbeit in der Münch. med. Wochenschr, 1901, No. 21.

Digitized by Google

prallten, dass dagegen mikroskopisch kleine Staubtheilchen kaum in merklicher Weise in ihrer Bahn von jenem Gesetz beeinflusst würden.

Ein solcher Einwand wäre jedoch durchaus hinfällig.

Wie sich nehmlich aus folgenden Beobachtungen, die von jedem leicht nachgeprüft werden können, ergiebt, wird die Bewegung auch der allerwinzigsten Staubtheilchen, ja sogar die Bewegung der Luft selbst bei einer Aenderung der Bewegungs-Richtung in ganz hervorragend hohem Grade durch die Wirkung des Trägheits-Gesetzes beeinflusst.

3. Eine zweihalsige Wulf'sche Flasche, deren Höhe etwa 11 cm, deren oberer Durchmesser etwa 9 cm betrug, versah ich mit zwei durchbohrten Gummipfropfen. In den einen steckte ich eine oberhalb desselben rechtwinklig abgebogene, unterhalb desselben mehrere cm weit in die Flasche hineinragende Glasröhre. In den anderen steckte ich eine etwa 12 cm lange conisch geformte, sonst geradlinige Glasröhre mit der weiteren Mündung nach oben so weit hinein, dass ihre untere Mündung etwa in einem Abstand von 5 cm vom Boden sich befand.

In die obere Oeffnung dieser Röhre steckte ich jetzt eine angezündete Cigarette und sog dann kräftig an der äusseren Oeffnung der anderen, rechtwinklig gebogenen Röhre. Das Ergebniss war, dass der aus der unteren Mündung der geraden Röhre hervordringende Tabakrauch sich in geradlinigem Strahl, welcher die directe Fortsetzung der Röhre zu bilden schien, gegen den Boden der Flasche bewegte und daselbst mit grosser Vehemenz anprallte. Erst nachdem er den Flaschenboden berührt hatte, bewegte er sich gegen die untere Mündung der anderen Röhre, bezw. verbreitete er sich auch in den übrigen Theil der Flasche.

Das Ergebniss war auch das gleiche, wenn ich die conische Röhre sammt Pfropfen entfernte, mit Tabakrauch füllte und nun ohne Cigarette wieder in den offenen Flaschenhals steckte. Auch hierbei bewegte sich der aus der fraglichen Röhre hervordringende Tabakrauch in gerader, die Fortsetzung der Röhrenachse bildenden Linie gegen den Boden der Flasche.

Um die Bedeutung dieses Versuchs gebührend zu würdigen,

Digitized by Google

ziehe man die enorme Kleinheit der Rauchtheilchen in Betracht, da von ihnen durch einen Puff aus einer Cigarette viertausend Millionen in die Luft befördert werden [1]).

4. Ich goss in die Flasche so viel Wasser hinein, dass dasselbe in einer einige mm hohen Schicht den Boden bedeckte. Sog ich nun, während die conische Röhre weder durch eine hineingesteckte Cigarette, noch sonst wie verschlossen wurde, an der äusseren Oeffnung der rechtwinklig gebogenen Röhre, so vertiefte sich das Niveau der Flüssigkeit an der in der geradlinigen Fortsetzung der conischen Röhre gelegenen Stelle bis auf den Boden der Flasche. Die daselbst befindlichen Flüssigkeitstheilchen wurden von dem aus der zuletzt genannten Röhre hervordringenden Luftstrom nach allen Richtungen auseinandergeschleudert.

Diesen Versuch modificirte ich noch in folgender Weise: Die oberhalb des Pfropfens rechtwinklig gebogene Röhre verlängerte ich mittels eines übergestreiften Schlauchstückes durch eine ebenfalls rechtwinklig gebogene Röhre nach unten in der Weise, dass sich deren untere Mündung etwa 3 cm unterhalb und seitwärts von der unteren Mündung der conischen Röhre befand. Das Versuchs-Ergebniss war hierbei das gleiche, wie bei der ursprünglicher Versuch-Anordnung. Die in der Verlängerung der conischen Röhre befindlichen Wassertheilchen wurden durch den aus dieser Röhre hervordringenden Luftstrom hinweggedrängt, wenn an der äusseren Mündung der anderen Röhre gesogen wurde.

Zu dieser in so ausgeprägter Weise sich bemerklich machenden Wirkung des Beharrungs-Gesetzes kommt noch ein anderer, in meinen beiden oben citirten Arbeiten nicht berücksichtigter Umstand, welcher ebenfalls das Anprallen in der Athmungsluft schwebender Staubtheilchen gegen die Wände der Luftwege in hohem Maasse zu begünstigen geeignet ist.

Die Luftwege vom Kehlkopf abwärts sind keine isolirt verlaufenden, etwa zickzackförmig gebogenen Röhren, wie zum

[1]) Diese von Aitken gefundene Zahl entnahm ich der trotz der Bemängelung Wasmuth's hochbedeutsamen Arbeit Emmerich's in der Münch. med. Wochenschr., 1901, No. 26, über verschiedene Inhalations-Systeme.

Digitized by Google

Zweck der leichteren Verständlichkeit der mechanischen Bedingungen für die Bewegung von Staub durch mehr oder weniger gebogene Canäle bisher angenommen wurde, sie bilden vielmehr ein System von baumförmig sich verzweigenden Röhren. Denken wir uns die Wände zweier zusammenstossender, bezw. in einander mündender Bronchien rückwärts verlängert, so würden sie einen in der idealen Verlängerung des einen, wie des anderen Bronchus gelegenen gemeinsamen Raum einschliessen. Jedes Staubtheilchen nun, das durch diesen Raum hindurchstreicht, ist, so lange es sich in demselben befindet, gleichzeitig der Saugwirkung beider Bronchien ausgesetzt. Die Folge davon ist, dass seine Bahn, mag sie nun in den einen oder in den anderen der von einander sich abzweigenden Bronchien einmünden, ganz erheblich gegen die nach innen gelegenen Wände derselben abweicht, falls sie sich nicht etwa gar mit der Berührungskante dieser Wände kreuzt.

Nach alledem glaube ich meine an anderer Stelle ausgesprochene, oben erwähnte Ansicht, dass in der Einathmungsluft vorhandene Staubtheilchen in dieser schwebend kaum über die Anfangstheile der Bronchial-Verzweigungen hinauszudringen vermögen, als durchaus zutreffend und wohlbegründet betrachten zu dürfen.

Daraus darf man selbstverständlich nicht folgern, dass Staubtheilchen im Allgemeinen und Bacillen im Besonderen nicht auch auf andere Weise in die tieferen und tiefsten Abschnitte des Athmungsapparates, insbesondere in die Alveolen, hineingelangen könnten.

So habe ich in meiner bereits mehrfach citirten Arbeit über die Aetiologie der Staub-Inhalations-Krankheiten auf eine sehr naheliegende Möglichkeit des Eindringens von Staub in die Alveolen aufmerksam gemacht: Ist das Tracheal-, bezw. Bronchial-Secret krankhaft vermehrt und nicht zu zähflüssig, so könnten eingeathmete, aber an den Tracheal-, bezw. Bronchialwänden haften gebliebene Staubtheilchen, bezw. Bacillen, mit dem Secret, dem sie sich beimischten, durch die Kraft des Inspirations-Stromes, auf der Schleimhaut entlang gleitend, recht gut tiefer in die Luftwege hineinbefördert werden,

Digitized by Google

bis sie schliesslich in die Alveolen gelangten. Ein Analogon hierzu bildet die nicht seltene Aspiration von Mundflüssigkeit nebst den in ihr enthaltenen Infectionskeimen in die Lungen während der Aethernarkose [1]). Für das Zustandekommen einer solchen Aspiration ist es jedoch nothwendige Vorbedingung, dass die Kraft der Inspiration zeitweilig grösser ist, als die der Exspiration. Dies ist aber (a. a. O.) der Fall bei grossen körperlichen Anstrengungen, bei Dyspnoe in Folge einer Erkrankung, z. B. Diphtherie, bei den durch äussere Umstände, z. B. eine Narkose, hervorgerufenen dyspnoischen Zuständen u. s. w.

Ein derartiges Eindringen von Bacillen in die Alveolen kann indess kein sehr häufiges Vorkommniss sein. Damit letzteres eintreten kann, ist es, wie zum Theil schon angedeutet, nothwendig, dass folgende Vorbedingungen gleichzeitig vorhanden sind, was doch nur ausnahmsweise der Fall sein dürfte: 1. Gelegenheit zur Bacillen-Einathmung, 2. krankhaft vermehrtes und nicht zu zähflüssiges Tracheal-, bezw. Bronchial-Secret, 3. zeitweiliges Ueberwiegen der Energie der Inspiration gegenüber der Energie der Exspiration.

Immerhin ist die mechanische Möglichkeit vorhanden, dass eine spärliche Anzahl eingeathmeter und im oberen Theil des Bronchialbaums an der Schleimhaut haften gebliebener Bacillen sammt dem auf dieser vorhandenen Secret durch Aspiration in die Alveolen gelangt. Trotz dieser Möglichkeit ist es aber wenig wahrscheinlich, dass auf diese Weise eine tuberculöse Erkrankung der Lungen zu Stande kommt. Ein derartiges Eindringen von Bacillen in die Alveolen erfordert natürlich ganz erheblich mehr Zeit, als wenn die Bacillen unmittelbar mit der Einathmungsluft, in dieser schwebend, hineingelangten. Es wird verlangsamt durch die Reibung des Secrets an der Schleimhaut, über welche es sich hinwegbewegt, durch die Wirkung des Flimmerepithels, durch gelegentliche Hustenstösse, durch welche übrigens unter Umständen das Secret nebst den in ihm

[1]) Aufrecht, Die Lungen-Entzündungen (Wien, Alfred Hölder) S. 352/3. Vgl. auch den in meiner Arbeit über Staubinhalation a. a. O. S. 371 beschriebenen Versuch, in dem die Möglichkeit einer solchen Hineinbeförderung von Flüssigkeit in die tieferen Luftwege experimentell dargethan ist.

Digitized by Google

enthaltenen pathogenen Keimen gänzlich aus den Luftwegen herausbefördert werden kann. Schliesslich kann das Ueberwiegen der Inspirations-Energie gegenüber der Expirations-Energie, welches für das hier in Frage kommende Hineingelangen Bacillen-haltigen Secrets in die Alveolen nothwendig ist, durch Pausen unterbrochen werden, während welcher der Athmungs-Typus wieder ein normaler ist.

Daraus ergiebt sich denn eine langdauernde innige Berührung zwischen Bacillen und Secret, welche für die ersteren wenig zuträglich ist. Denn das Secret der Luftwege ist, wie in jüngster Zeit wiederholt von hervorragenden Autoritäten hervorgehoben worden ist, für die wichtigsten pathogenen Bakterien — mit Ausnahme etwa der Erreger der Diphtherie und der Scharlachangina — giftig oder doch ein höchst ungünstiger Nährboden [1]).

In Uebereinstimmung hiermit steht, um auf die uns hier in erster Linie interessirenden Tuberkel-Bacillen zurückzukommen, die bekannte Thatsache, dass primäre Tuberculose der Nase, des Rachens, des Kehlkopfes, der Trachea, der Bronchien ungemein selten ist, bezw. überhaupt nicht vorkommt.

Das Ergebniss der vorstehenden Ausführungen ist kurz folgendes:

Es ist unmöglich, dass Tuberkel-Bacillen im Einathmungs-Luftstrom schwebend mit diesem in die Lungen-Alveolen eindringen.

Es ist denkbar, dass unter bestimmten, allerdings nur ausnahmsweise vorhandenen Bedingungen eingeathmete Tuberkel-Bacillen, welche in die oberen Abschnitte des Bronchialbaums eingedrungen und an der Schleimhaut haften geblieben sind, mit dem daselbst vorhandenen Secret durch Aspiration in die tieferen Luftwege und schliesslich in die Alveolen gelangen [2]).

[1]) Vgl. z. B. A. Schmidt, Die Schleim-Absonderung u. s. w. in Volkmann's Sammlung, neue Folge, No. 202, S. 1119.

[2]) In seiner jüngst erschienenen Arbeit über das Eindringen von Bakterien in die Lungen (Ztschr. f. Hygiene Bd. 38 H. 1) nimmt Nenninger an, dass durch einen kräftigen Inspirations-Strom in reichlicher Menge kleinste, in der Luft schwebende Tröpfchen von dem die Schleimhaut der Mundhöhle u. s. w. bedeckenden Secret losgerissen werden könnten. Diese Annahme ist durchaus unhaltbar. Für die-

Digitized by Google

Es ist jedoch wenig wahrscheinlich, dass auf diese Weise eine tuberculöse Erkrankung der Lungen zu Stande kommt.

Damit soll jedoch keineswegs die ätiologische Bedeutung des Tuberkel-Bacillus für die Entstehung der Lungenschwindsucht überhaupt geleugnet werden. Denn es ist recht gut denkbar, dass dieser Bacillus noch auf andere Weise, als bisher allein für möglich gehalten wurde, in die Lungen eindringt. So ist es nach der Ansicht gewichtiger Autoren möglich, dass in die Mund-Rachenhöhle gelangte Bacillen von dort durch Vermittlung des Lymph- und Blutgefäss-Systems in die Lungen weiter befördert werden[1]).

Wie weit die für eine derartige Ansicht bis jetzt vorgebrachten Gründe stichhaltig sind, mag dahingestellt bleiben. Jedenfalls lässt sie sich weit eher mit der Thatsache, dass wenn auch ein grosser Bruchtheil der Menschheit, so doch immerhin nur ein Bruchtheil derselben an Lungen-Tuberculose zu Grunde geht, in Uebereinstimmung bringen, als die oben bekämpfte Anschauung, dass eingeathmete Bacillen im Luftstrom schwebend mit diesem ohne Weiteres in die Alveolen einzudringen vermöchten. Wäre letzteres der Fall, so wäre bei der ausserordentlichen Häufigkeit und Schwervermeidlichkeit der Gelegenheiten zur Bacillen-Einathmung die gesammte Menschheit und nicht nur ein Bruchtheil derselben schon längst, ehe sie etwas von der Existenz des Tuberkel-Bacillus erfahren hätte, an Lungen-Tuberculose zu Grunde gegangen.

selbe spricht keineswegs der Umstand, dass thatsächlich durch den Exspirations-Strom beim Husten und beim Sprechen solche Tröpfchen losgerissen werden können. N. übersieht, dass der Exspirations-Strom beim Husten und bei der Hervorbringung der sog. Verschlusslaute unter explosionsartiger Sprengung eines Verschlusses, bei der Hervorbringung der Reibe-, Zisch-, Zitterlaute, indem er mit einiger Kraft durch eine verengte Stelle hindurchstreicht, nach aussen gelangt.

[1]) Vgl. z. B. Aufrecht, Ueber Ursache und örtlichen Beginn der Lungenschwindsucht. Berl. klin. Wochenschr., 1900, No. 27, und Berl. klin. Wochenschrift 1901 No. 42, 43, sowie Ribbert: Ueber die Ausbreitung der Tuberkulose im Körper (Marburger Universitäts-Programm 1900). Vergl. auch die zahlreichen klinisch-speculativen Arbeiten Volland's über das gleiche Thema.

Digitized by Google

VIII.

Ueber Hernia retroperitonaealis duodeno-jejunalis (Treitzii).

(Aus der pathologisch-anatomischen Anstalt des städtischen Krankenhauses Moabit in Berlin: Prof. Dr. Langerhans.)

Von

Adolf Bingel, cand. med. aus Coblenz.

Bei der Besprechung der Literatur über Hernia retroperitonaealis ist es weniger meine Absicht, genau zusammenzustellen, was bis jetzt über diese merkwürdige Anomalie geschrieben worden ist; ich will vielmehr etwas näher die streitigen Punkte, über welche die Meinungen der Autoren auseinandergehen, betrachten. Die einschlägigen Werke sind auf das Genaueste aufgeführt und durchgesprochen in einer Dissertation von Dr. Krauss, Erlangen 1884, auf die ich verweise.

Zunächst möchte ich einige Bemerkungen über die Nomenclatur machen.

Im Jahre 1857 veröffentlichte Treitz eine Arbeit, „Hernia retroperitonaealis, ein Beitrag zur Geschichte innerer Hernien", in der er eigenthümliche Lagerungs-Anomalien der Därme als Hernien in normalen Bauchfelltaschen, nehmlich

1. in der Fossa duodeno-jejunalis,
2. in der Fossa intersigmoidea,
3. in der Fossa subcoecalis

erklärt. Er machte seine Untersuchungen an 8 selbst beobachteten Fällen, ausserdem weist er von einer Anzahl vor ihm beschriebener, aber missdeuteter Fälle nach, dass es sich um dieselben Lagerungs-Anomalien der Därme handelt. Er präcisirt den Begriff „wahre Hernien" genauer und beschränkt ihn auf die Hernien der 3 eben genannten Peritonaeal-Taschen, während bis 1857 oft Incarcerationen und Intussusceptionen als „innere Unterleibs-Hernien" bezeichnet wurden. Treitz rechnet die Hernie des Foramen Winslowii nicht zu den wahren, inneren Unterleibshernien, „da sich hier die Därme bloss in eine offene Spalte einschieben, und die Bildung eines besonderen Bruchsackes unterbleibt". Diese Ausscheidung der Hernie des Foramen

Digitized by Google

Winslowii macht Treitz aber wohl mit Unrecht; denn dann könnte man ja auch, wie Gruber bemerkt, die angeborenen Leistenbrüche mit genau demselben Rechte von der Kategorie der äusseren Abdominal-Hernien ausschliessen, weil sie ja ebenfalls in einen bereits präformirten Bruchsack, den Processus vaginalis peritonaei, hineingleiten. Daher rechnen auch Gruber, Rokitansky, Jonnesco und Brösike diese Hernie unbedingt zu den „Herniae internae verae". Es sind also 4 Bauchfell-Taschen zu unterscheiden, in denen innere Eingeweide-Brüche zur Entwicklung kommen können.

Treitz bezeichnet nur die Hernie der Fossa duodeno-jejunalis als „Hernia retroperitonaealis", „weil ihr Bruchsack unter allen Umständen im retroperitonaealen Bindegewebe eingebettet bleibt". Trotzdem haben die Forscher nach Treitz die Namen „Hernia retroperitonaealis" und „Hernia interna vera" als gleichbedeutend gebraucht.

Brösike hält die Bezeichnung „Hernia retroperitonaealis" für nicht genau, da sich ein Bruch der Fossa duodeno-jejunalis ganz in das Mesocolon transversum hineinschieben kann. Er schlägt daher statt dieser Bezeichnung und auch statt der längeren „Hernia interna vera" den Terminus „Hernia intraabdominalis" für die 4 vorhin genannten Arten der inneren Eingeweide-Brüche vor.

Gruber bezeichnet die 4 Bauchfell-Taschen wieder anders; er nennt

1. die Fossa duodeno-jejunalis Retroeversio mesogastrica,
2. die Fossa intersigmoidea Retroeversio hypogastrica sinistra,
3. die Fossa subcoecalis Retroeversio hypogastrica dextra,
4. das Foramen Winslowii Retroeversio epigastrica.

Seine Bezeichnungen haben aber nirgends Anklang gefunden.

Wenn schon bezüglich der Nomenclatur einige Streitigkeiten und Ungenauigkeiten bestehen, so werden sie bedeutend grösser betreffs der Anatomie und Entwicklungs-Geschichte. —

Zunächst will ich mich auf die Fossa duodeno-jejunalis und ihre Hernie beschränken.

Treitz beschreibt seine Fossa duodeno-jejunalis etwa folgendermaassen:

Digitized by Google

Wenn man in einer Leiche mit normalem Peritonaeum das grosse Netz und das Quercolon hinaufschlägt, so dass die untere Fläche des Mesocolon transversum zur Ansicht kommt, und wenn man zugleich die ganze Masse der Dünndarmschlingen gegen die rechte Seite drängt, so bemerkt man an der linken Seite der Uebergangsstelle des Duodenum in das Jejunum, der sogenannten Flexura duodeno-jejunalis, eine Bauchfell-Falte von verschiedener Grösse und Gestalt.

Am häufigsten stellt sie eine halbmondförmige Bauchfell-Duplicatur dar, deren freier, scharfer, concaver Rand nach rechts und etwas nach oben sieht und das Darmrohr an der bezeichneten Flexur umgiebt. Das obere Horn dieser Falte verliert sich im unteren Blatt des Mesocolon transversum, und zwar an der Stelle, wo die obere Gekrösvene unter das Pankreas tritt, um zum Pfortader-Stamm zu gelangen. Das untere breitere Horn geht über in den Peritonaeal-Ueberzug des Endstückes des Duodenum, während der convexe Rand der Falte sich unmittelbar ins innere Blatt des Mesocolon descendens und transversum fortsetzt. Im oberen Horn verläuft in der Regel mehr oder weniger entfernt vom freien Rand die Vena mesenterica inferior in einem nach links und oben gewölbten Bogen. Das untere Horn ist zart, besteht bloss aus den zwei Blättern des Peritonaeum, und nur weiter entfernt von seinem freien Rand sieht man die Arteria colica sinistra von rechts nach links ziehen und sich mit der eben genannten Vene kreuzen.

Die Falte wird also von einem Gefässbogen umgeben, dessen oberes Ende die Einsenkungs-Stelle der Vena mesenterica inferior in den Pfortader-Stamm, dessen unteres der Stamm und Ursprung der gleichnamigen Arterie, aus der die Arteria colica sinistra entspringt, bildet.

Hinter dieser Falte, zwischen ihr und dem Duodenum, entsteht eine Bauchfell-Ausstülpung, welche sich gegen das Duodenum zuspitzt. Ihre halbmondförmige Eingangs-Oeffnung wird rechts vom Darm, Flexura duodeno-jejunalis, links vom freien Rande der Falte begrenzt.

Die Peritonaeal-Grube fällt in der Regel an die linke Seite des dritten Lendenwirbels und ruht in einer vom Pankreas, der linken Niere und der Aorta begrenzten Vertiefung der hinteren Bauchwand. In das sehr lockere retroperitonaeale Bindegewebe eingebettet, deckt sie die zur linken Niere ziehenden Blutgefässe, hat somit im Verhältniss zu ihrer Umgebung eine sehr lockere Unterlage.

Grube und Falte sind von sehr mannigfaltiger Gestaltung. In 100 Leichen von Erwachsenen fand sich die Plica duodeno-jejunalis 38 mal halbmondförmig gebildet, 21 mal unvollkommen entwickelt, d. h. entweder unteres oder oberes Horn fehlten. 7 mal war die Fossa duodeno-jejunalis durch Verwachsung ihrer Oeffnung verschlossen, 12 mal war das Peritonaeum an der Stelle narbig geschrumpft. In 22 Fällen fehlte jede Spur der Falten-Bildung.

Bei Kindern ist das Verhältniss für die Falten-Bildung noch ein viel

Digitized by Google

günstigeres, da auch die Fälle von Adhärenz und narbiger Schrumpfung zu ihren Gunsten fallen.

Im Jahre 1859 gab Wenzel Gruber eine Arbeit über die Fossa duodeno-jejunalis, die er Retroeversio mesogastrica nennt, und über ihre Hernien heraus. In diesem Werk beschreibt er schon einige Abweichungen im Bau der Fossa von der Treitz'schen.

In einem Fall zeigt der Grund der Tasche 3 Verlängerungen, in einem anderen verlängerte sich das untere Ende derselben in einen Canal, welcher von der eigentlichen Tasche durch eine circuläre Falte getrennt war. 1861 beschreibt er eine Treitz'sche Hernie, in deren Bruchsack sich noch ein „Nebensack" fand. 1862 theilt er einen ganz ähnlichen Fall mit und hält den „Nebensack" für die normale Retroversio mesogastrica. Er glaubt also, „es habe sich bei Vorkommen und Verbleiben der Retroversio mesogastrica in ihrer normalen Anordnung aus dem zwischen ihr und dem sie in weiter Entfernung links umkreisenden Gefässbogen gelagerten Peritonaeum der hinteren Bauchwand der Bruchsack für die Hernia interna mesogastrica gebildet". In einem 3. Fall glaubt Gruber, dass die Fossa duodeno-jejunalis überhaupt fehlt, und dass die Hernie in dem Gefässring, gebildet aus Aorta, Vena mesenterica inferior und Arteria colica sinistra, zur Entwickelung gekommen sei, während Treitz das Vorhandensein der Fossa duodeno-jejunalis fordert, damit überhaupt die Hernie zu Stande kommen kann. 1868 theilt er einen Fall von Mesenterium commune mit, bei dem sich eine gut entwickelte Retroversio mesogastrica vorfand, welche zwar links neben der Fossa duodenojejunalis, aber rechts von der Wirbelsäule gelagert war. Dann beschreibt er eine rechtsseitig gelagerte Fossa duodeno-jejunalis als Ausgangspunkt einer Hernia retroperitonaealis dextra.

Gruber beschreibt also anatomische Verhältnisse, die wesentlich von den Treitz'schen abweichen.

Etwa gleichzeitig mit dieser Arbeit erschien die Habilitationsschrift Waldeyer's. Die anatomische Beschreibung der Fossa schliesst sich der Treitz'schen ziemlich genau an. Ueber ihre Entstehung ist er jedoch ganz anderer Ansicht, wie ich später zeigen werde.

Eppinger, der 1870 eine Arbeit herausgab, stimmt in der Beschreibung der Fossa mit Treitz überein.

Landzert giebt etwa folgendes Bild:

Der Treitz'sche Gefässbogen hebt eine bis 9 mm hohe Peritonaeal-Falte empor, welche den zwischen der Pars ascendens duodeni und dem Colon descendens gelegenen, oben vom Pankreas, unten vom Ligamentum

Digitized by Google

mesenterico-mesocolicum begrenzten Raum in eine innere und äussere Grube theilt. Die äussere Grube ist zwischen dem Treitz'schen Gefässbogen und dem Colon descendens gelegen. Die innere Grube wird somit innen, d. h. also medial, durch das Duodenum und die Aorta abdominalis, aussen und oben (lateral) durch den Treitz'schen Gefässbogen, unten durch das Ligamentum mesenterico-mesocolicum begrenzt. Das Gerüst dieser Grube wird durch den Treitz'schen Gefässring gebildet. Dieser Falte und Tasche giebt Landzert keinen besonderen Namen. Als Fossa duodeno-jejunalis bezeichnet er einen ganz anderen, von der Gefässtasche ziemlich weit getrennten Recessus, der nach Brösike mit dem von Gruber erst als „Nebensack", dann als Retroeversio mesogastrica oder auch als Fossa duodeno-jejunalis bezeichneten Recessus identisch ist. Landzert glaubte mit Unrecht, dieser von ihm Fossa duodeno-jejunalis bezeichnete Recessus stelle die von Treitz ebenso genannte Bauchfell-Tasche dar. Die Gruber-Landzert'sche Fossa liegt vielmehr bei natürlicher Lage der Flexura duodeno-jejunalis hauptsächlich hinter dem oberen Theil der Pars ascendens duodeni, indem sie sich gewissermaassen von oben her zwischen der Flexur und dem Peritonaeum parietale der hinteren Bauchwand nach rechts und unten hinter das Duodenum einschiebt. Begrenzt wird dieser Recessus gewöhnlich durch 2 halbmondförmige Fältchen (ein oberes und ein unteres), welche zuweilen zusammenfliessen, und in seltenen Fällen auf diese Weise eine Falte mit einem oberen und unteren Horn bilden können. Zwischen den beiden Fältchen liegt die Oeffnung, welche in den Recessus führt. Variationen in der Beschaffenheit des letzteren sind sehr häufig, „da sich schwerlich 2 Leichen finden, an denen diese Falten gleichmässig entwickelt sind".

Landzert beschreibt also wieder eine ganz andere Fossa duodeno-jejunalis, als Treitz.

Ein sehr ausführliches Werk über retroperitonaeale Hernien hat Jonnesco geschrieben.

Er bezeichnet als Fossette duodénojejunale ou mesocolique wieder eine ganz besondere Tasche, die oberhalb der Flexura duodeno-jejunalis zwischen dieser und dem Mesocolon transversum gelegen ist. Ihr blindes Ende liegt nach hinten, ihre Eingangs-Oeffnung nach vorn. Ausserdem unterscheidet er noch eine Fossette duodénale inférieure zwischen der Plica duodeno-jejunalis, dem Peritonaeum parietale und dem unteren Ende der Pars ascendens duodeni und eine Fossette duodénale superieure; sie wird begrenzt rechts vom oberen Theil des Duodenum ascendens oder auch von der Flexura duodeno-jejunalis, hinten vom Peritonaeum parietale, vorn von einer mit ihrem freien Rande abwärts gerichteten Peritonaeal-Falte, welche er „Repli duodénal supérieure" nennt.

Nach dem Gesagten ist es nicht leicht, sich durch die verschiedenen Ansichten der Autoren hindurchzufinden, da sie sich

Digitized by Google

nicht einmal darüber einig sind, was man eigentlich unter Fossa duodeno-jejunalis zu verstehen hat. Ebenso widersprechend sind die Meinungen über die Genese dieser Tasche.

Nach Treitz, dem sich Eppinger anschliesst, rückt in Folge der relativen Leber-Verkleinerung das Colon transversum, das schon frühzeitig mittelst der Flexura coli hepatica an die Leber fixirt ist, von links nach rechts. Durch den Zug des Ligamentum hepato-duodenale kehrt sich das Duodenum gegen die Leberpforte, und dadurch rückt die Flexura duodeno-jejunalis als das andere Ende des bewegten Darmstückes nothwendig nach rechts und unten. Die Bewegung des Duodenum erfolgt um eine Achse, welche im Centrum seiner Krümmung liegt, beiläufig wie ein Rad sich um seine Achse drehen kann, ohne seinen Platz zu verändern, weshalb diese Bewegung auch nur bei kreisförmig gewundenen Duodena vorkommen soll. Da aber das Peritonaeum an der Flexura duodeno-jejunalis innig mit dem Duodenum verbunden ist, so soll es der Bewegung des Darms folgen und dütenförmig eingestülpt werden, wobei die Tiefe der Einstülpung das Maass für den zurückgelegten Weg der Flexura angiebt. Die gleichzeitige Verschiebung des Mesocolon von links nach rechts unterstützt diese Einstülpung noch.

Waldeyer dagegen glaubt, die Plica duodeno-jejunalis sei eine Gefässfalte, die sich ähnlich bilde, wie das Ligamentum falciforme hepatis durch die Vena umbilicalis oder wie die Plicae vesicales laterales durch die Arteriae umbilicales. Er schildert die Bildung der Plica duodeno-jejunalis etwa folgendermaassen.

Die Vena mesenterica inferior setzt sich zusammen aus den Stämmen der Vena haemorrhoidalis superior und den Venae colicae sinistrae. Ihr Stamm liegt anfangs, so lange das Colon descendens ein ausgeprägtes Mesenterium hat, in diesem Gekröse. Je weiter nach oben zur Einmündungsstelle in die Vena lienalis oder Vena mesenterica superior die Vene zieht, desto weiter entfernt sie sich von der hinteren Bauchwand, entsprechend der mehr nach vorne gerichteten Lage der Pfortader, welcher sie schliesslich ihr Blut überliefern soll. Es schwindet nun allmählich das Mesocolon descendens, es flacht sich mit zunehmender Entwicklung der linken Niere mehr und mehr ab und wird zur Bekleidung der hinteren Bauchwand links von der Wirbel-

Digitized by Google

säule verwendet. Dadurch muss naturgemäss der Anfangstheil der Vena, welcher der Vena haemorrhoidalis superior und den unteren Venae colicae sinistrae entspricht, eine mehr retroperitonaeale Lage bekommen, und er liegt in der That beim Erwachsenen ziemlich flach an der hinteren Bauchwand; der Endtheil dagegen ist, theils durch seine Einmündung in die unmittelbaren Pfortaderwurzeln, theils durch die im Mesocolon transversum verlaufenden, von vorn her kommenden Venen des Colon transversum fixirt und mehr frei innerhalb der Mesenterialplatten gehalten, so dass die Vene, indem sie von unten nach oben zur Pfortader verläuft, nun noch deutlicher immer weiter von der hinteren Bauchwand abrückt und gleichsam als freier Strang durch das Cavum abdominis zieht. Dabei hat das Endstück der Vene den bekannten bogenförmigen Verlauf; es muss sich also nothwendig bei Verstreichung des Mesocolon transversum, namentlich der medianen Platte desselben, um das in seiner Lage schwebend fixirte Endstück der Vene, das wie eine gespannte Saite sich verhält, eine Peritonaealfalte bilden, in deren freiem Rande eben dieses bogenförmige Endstück der Vene liegt. Diese Falte ist die Plica duodeno-jejunalis. Bei Erwachsenen sind diese Verhältnisse häufig verwischt; das ist aber die Folge secundärer Veränderungen, die durch abnorme Verwachsungen theils im Bereich der Falte selbst, theils an entfernteren Stellen herbeigeführt werden. Daher können Untersuchungen bei Erwachsenen selbstredend für die Entwicklung der Falte nicht entscheidend sein. So Waldeyer.

Brösike bestätigt Waldeyer's Ansicht durch ein Experiment. Wenn er nehmlich die Vena mesenterica inferior subperitonaeal mit dem Tenotom durchschnitt, so verstrich die Falte vollständig.

Eppinger schliesst sich den Ausführungen von Treitz an, bestreitet aber Waldeyer's Ansicht von der Bildung der Plica duodeno-jejunalis durch die Vena mesenteria inferior. Die Vene könne nur dann als faltenbildend angesehen werden, wenn sie immer im freien Rande der Plica verliefe; dies sei aber nicht der Fall. Er möchte den Satz Waldeyer's: „Das Verhalten der Vena mesenterica inferior ist für das Verhalten der Falte und Grube maassgebend" umdrehen und sagen: „Die Entwicklung

Digitized by Google

der Falte und Grube ist für das relative Verhalten der Vena mesenterica inferior maassgebend."

Waldeyer bemerkt dazu, die Untersuchungen Eppinger's seien nicht beweiskräftig, da sie nur an Erwachsenen und Neugeborenen ausgeführt seien. Man müsse sich an Embryonen halten.

Toldt's Ansichten ähneln denen von Treitz. Er sagt: Die Rechtswendung der gemeinschaftlichen Mesenterial-Platte bleibt nicht ohne Rückwirkung auf das Mesocolon descendens, welches ja unmittelbar mit der ersteren in Zusammenhang steht. Der obere Rand der gemeinschaftlichen Gekrösplatte, d. h. der Theil entlang der Ansatzlinie des vorderen Dickdarm-Abschnittes wird in Folge der Dislocation des Coecum nach rechts und unten nothwendigerweise in einen grösseren Grad von Spannung versetzt, welche sich als Zugwirkung auf das freie Mesocolon descendens überträgt. In Folge dessen wird das letztere zum Theil über die Flexura duodeno-jejunalis weggebogen und neben derselben zu einer vorspringenden Falte erhoben. Das Vorspringen der Falte gerade an dieser Stelle findet darin seine Erklärung, dass die Zugwirkung des gemeinschaftlichen Gekröses mit Rücksicht auf die weit nach hinten gerückte Lage der Flexura coli lienalis sich nicht nur nach rechts, sondern auch zugleich nach vorn geltend machen muss. Dass eine derartige Zugwirkung in der That stattfindet, wird sehr schlagend erwiesen durch die eigenthümliche Lage der Flexura sigmoidea, deren unterer Schenkel gerade an der beschriebenen Falte in die Höhe gehoben erscheint.

Toldt verwirft also mit Waldeyer die Ansicht von Treitz, dass die Fossa duodeno-jejunalis durch eine Dehnung des Duodenum zu Stande komme. Er verwirft aber auch Waldeyer's Ansicht von dem Zustandekommen der Plica duodeno-jejunalis durch die Vena mesenterica inferior; doch giebt er zu, dass die Vene für die Gestalt und Tiefe, welche die Fossa später erhält, von wesentlichem Einfluss ist.

Brösike, der sich betreffs der Entstehung der Fossa den Ansichten Waldeyer's anschliesst, bringt Klarheit in die Anatomie, indem er in der Gegend der Flexura duodeno-jejunalis 5 verschiedene Recessus unterscheidet, die dort entweder abwechselnd einzeln oder combinirt auftreten können. Er nennt:

1. den Recessus duodeno-jejunalis sinister seu venosus, identisch mit dem oberen Horn der Treitz'schen Tasche, jedoch nur in dem Falle, dass die Vena mesenterica inferior in dem freien Rande verläuft. Die Eingangs-Oeffnung ist nach rechts und

Digitized by Google

abwärts, das linke Ende nach links und aufwärts gerichtet. In ihrer reinen, typischen Form darf die Falte niemals mit der freien Oberfläche der Flexura duodeno-jejunalis oder der Pars ascendens duodeni zusammenhängen, sondern sie umkreist die Flexur bogenförmig und verliert sich allmählich neben der Wurzellinie des Mesocolon transversum.

2. den Recessus duodeno-jejunalis posterior oder die Gruber-Landzert'sche Tasche, Gruber's „Nebensack" und spätere „Fossa duodeno-jejunalis". Er liegt bei natürlicher Lage der Flexura hauptsächlich hinter ihr, indem er sich von links und oben gewissermaassen zwischen das Ende des Duodenum und die hintere Bauchwand einschiebt.

3. den Recessus duodeno-jejunalis superior oder Jonnesco's Fossette duodénojejunale ou mesocolique. Sie ist stets oberhalb der Flexur zwischen ihr und dem Mesocolon transversum gelegen. Ihr blindes Ende liegt nach hinten und entspricht der Wurzel des Mesocolon transversum, ihre Eingangsöffnung sieht nach vorn. Der Recessus hat im Wesentlichen eine sagittale Richtung.

4. den bis jetzt noch nicht beschriebenen Recessus intermesocolicus transversus. Er schiebt sich von rechts nach links in die Wurzel des Mesocolon transversum und verläuft in transversaler Richtung. Die Eingangsöffnung ist rechts, das blinde Ende links gelegen. Die obere, bezw. hintere Wand desselben wird von dem Mesocolon transversum und dem Pankreas, die untere Wand von dem oberen Abschnitt der Pars ascendens duodeni und der Flexura duodeno-jejunalis, die vordere Wand durch eine frontal gestellte Peritonaealfalte gebildet, welche die untere Fläche des Mesocolon transversum mit der Flexur und der Wurzellinie des Meso-Jejunum verbindet. Man könnte diese Falte „Plica inframesocolica transversa" nennen.

5. den Recessus duodenomesocolicus inferior und superior. Sie sind mit der Fossette duodénale inférieure und supérieure von Jonnesco identisch. Der Recessus duodeno-mesocolicus inferior ist eine aufwärts offene Bauchfelltasche, welche rechts von dem unteren Abschnitt der Pars ascendens duodeni, hinten von dem prävertebralen Peritonaeum parietale, vorn von einer dreiseitigen Peritonaealfalte begrenzt wird, deren rechte Seite mit der Vorderfläche des Duodenum, deren linke Seite mit dem

Digitized by Google

Mesocolon descendens verbunden ist, und deren freier, concaver Rand nach oben sieht. Diese Falte ist in ihrer reinen Form stets gefässlos, d. h. ohne ein grösseres Gefäss, speciell die Vena mesenterica inferior; sie ist identisch mit dem unteren Horn der Plica duodeno-jejunalis von Treitz, mit der Plica duodeno-mesocolica von Toldt, ferner mit dem Repli duodénal inférieure von Jonnesco.

Der Recessus duodeno-mesocolicus superior ist im Gegensatz zum vorigen links von dem oberen Ende des Duodenum ascendens und der Flexura duodeno-jejunalis gelegen. Sein blindes Ende ist oben, seine Eingangs-Oeffnung unten gelegen, so dass sich also die beiden Recessus bei ihrer Coexistenz entgegensehen. Diese Falte ist in ihrer reinen Form ebenfalls gefässlos.

Diese verschiedenen Recessus treten nun theils einzeln, theils combinirt auf, ausserdem giebt es noch zahlreiche Variationen, so dass also die Umgebung der Flexura duodeno-jejunalis ein sehr verschiedenes Bild bieten kann.

Brösike hat wohl durch die Unterscheidung dieser 5 Recessus eine Art und Weise gegeben, wie man sich durch die abweichenden Ansichten der Autoren hindurchfinden kann. Er war bei seinen Deutungen nicht einmal in der Lage, an den thatsächlichen Angaben eines Autors zweifeln zu müssen, wie dies gerade auf diesem Gebiete von Seiten des einen Forschers gegenüber dem anderen bis in die neueste Zeit oft genug geschehen ist.

Was nun die Genese dieser 5 Recessus Brösike's angeht, so glaubt er in Uebereinstimmung mit Waldeyer, dass der erste, nehmlich der Recessus venosus, sich dadurch bilde, dass die Vena mesenterica inferior das parietale Peritonaeum in einer Falte aufhebe. Die Falten der 4 übrigen Taschen bilden sich durch Verlöthungen; aus den Verlöthungsstellen entwickeln sich dann später in Folge von Verschiebungen des Darmes durch Contraction, Zug u. s. w. die betreffenden Falten. Es würde zu weit führen, genau zu besprechen, wie Brösike sich die Verlöthungen bei jedem der 4 Recessus denkt (s. Brösike's Werk darüber).

Von den 5 Recessus kommt nach demselben Autor aber nur der Recessus venosus für die Bildung einer Hernie in Betracht. Die anderen 4 sind durch ihre anatomischen Verhältnisse nicht

Digitized by Google

dazu geeignet, zur Bildung einer Hernie beizutragen. In den Recessus venosus entwickelt sich die Hernia retroperitonaealis sinistra[1]).

Für das Zustandekommen der Hernia duodeno-jejunalis sinistra ist das erste und wichtigste Erforderniss das Vorhandensein einer Plica, beziehungsweise eines Recessus venosus. Besonders günstig liegt die Sache, wenn der freie Rand der Plica der Flexura duodeno-jejunalis dicht anliegt oder sogar vor derselben verläuft. Ferner ist besonders günstig die gleichzeitige Existenz einer hohen, mit dem Rande der Plica venosa verwachsenen Plica duodeno-mesocolica inferior. Dann liegt die Flexur mitunter schon bei der Geburt derartig in dieser Falte, dass sie beim Andrängen der Speisemassen nirgends ausweichen kann und sich, da sie oben an das Pankreas stösst, nach links in das retroperitonaeale Bindegewebe hineinschieben muss.

Um die Wirkung der andrängenden Speisemassen zu veranschaulichen, macht Treitz einen Versuch: Er legt den Dünndarm in ein Gefäss mit genügend hohem Rande. Der grössere Theil des Dünndarms bleibt auf dem Tisch. Giesst man nun Wasser in den im Gefäss liegenden Theil, so rückt der auf dem Tische liegende Theil in das Gefäss in dem Masse, als jener sich füllt. Das Hineinsinken des Darms in die Schüssel kommt aber nach Landzert zu Stande durch das Gewicht der auf dem Rande des Gefässes liegenden und sich mit Wasser immer mehr füllenden Darmschlinge, ist also lediglich eine Folge des Gesetzes der Schwere. Da sich der Bruch aber nach links und oben entwickelt, so ist dieser Versuch nach Landzert für das Zustandekommen der Hernie nicht zu verwerthen. Ich denke mir die Wirkung der andrängenden Speisemassen etwa folgendermaassen: Die aus der Pars ascendens duodeni kommenden festen oder flüssigen Speisemassen suchen das Darmrohr, das an der Flexura

[1]) Als Bruchpforte einer Hernia retroperitonaealis dextra, wie sie von Brösike, Klob, Gruber, Montard-Martin, Zwaardemaker, Guérard-Marchand, Türk mitgetheilt worden ist, beschreibt Brösike eine weitere Tasche, den Recessus parajejunalis, s. mesenterico-parietalis. Er ist nur vorhanden, wenn der Anfangstheil des Jejunum kein Gekröse besitzt. Er liegt rechts von dem Uebergang des Jejunum ohne Gekröse in das Jejunum mit Gekröse.

Digitized by Google

duodeno-jejunalis eine ziemlich scharfe Krümmung macht, zu strecken, wie ja auch ein in Krümmungen liegendes biegsames Rohr z. B. ein herausgeschnittener Darm sich zu strecken sucht, sobald Wasser in ihn einströmt. Diese Streckung erfolgt in der Richtung des vor der Krümmung liegenden Theils des Rohres, also beim Duodenum nach oben und links. Ist die Streckung eines kleinen Theils des Darms erfolgt, so kann er nicht mehr zurück, da er durch die Plica duodeno-jejunalis und besonders durch die Widerstand leistende Vene zurückgehalten wird. Die scharfe Krümmung ist jetzt von dem Uebergangstheil des Duodenum in das Jejunum in den Anfangstheil des Jejunum verlegt. Dasselbe Spiel kann sich jetzt von Neuem wiederholen und auf diese Weise werden immer grössere Theile des Jejunum in den sich natürlich immer mehr ausweitenden Bruchsack gelagert. In den Bruchsack eintreten können die Dünndarm-Schlingen ja ohne grosses Hinderniss, nur das Zurücktreten ist sehr erschwert. Die Gradestreckung erfolgt natürlich immer nur auf relativ kurzen Darmstrecken und setzt sich nicht etwa genau in der Anfangsrichtung fort. Das verhindern die anliegenden resistenten Theile, hinten die hintere Bauchwand, oben das Pankreas. Letzteres muss also bei einigermaassen grossen Hernien am oberen Rande derselben liegen. Die eingestülpten Darmtheile legen sich also, gezwungen durch den engen Raum, in den sie zu liegen kommen, in Schlingen.

Durch die Art der Entstehung der Hernie ist es klar, dass in der Bruchpforte die Flexura duodeno-jejunalis und der vor der zuletzt eingestülpten Partie befindliche Dünndarm-Theil liegen müssen. Nun findet man aber oft nur ein Dünndarm-Rohr in der Bruchpforte, während die Flexura duodeno-jejunalis, bezw. der Anfangstheil des Jejunum die rechte, obere Wand des Bruchsacks durchbohrt. Die eigentliche Bruchpforte steht alsdann tief, gegenüber der Einmündungsstelle des Ileum in das Coecum.

Die meisten Autoren beachten dieses merkwürdige Verhalten der Flexur gar nicht. Rokitansky sagt einfach: in der Bruchpforte liegt nur ein Darmrohr, d. i. das Endstück des Ileum, da die Flexura duodeno-jejunalis innerhalb derselben, d. h. im Sack liegt. Wie sie aber hineingekommen, davon spricht er nicht. Andere suchen das Verhalten der Flexur als „Wanderung"

Digitized by Google

der Bruchpforte zu erklären. Diese „Wanderung“ ist nicht zu verstehen; denn wie sehr man auch nach Brösike sich die Bruchpforte nach unten gezogen denkt, es können immer nur folgende Möglichkeiten in Betracht kommen: Entweder bleibt das obere Ende in seiner Lage und das Orificium wird in longitudinaler Richtung ausgezogen, dann bleibt aber doch die Flexur in dem oberen Theil der Bruchpforte liegen. Oder das ganze Orificium wird dislocirt, und dann würde es sich fragen, ob die Flexur und das Duodenum ascendens mit nach abwärts gezogen werden oder in ihrer normalen Position verbleiben. Im ersteren Fall würde der Anfangstheil des Jejunum nach, wie vor, in der Bruchpforte liegen bleiben. Im zweiten würde dieses Darmstück wieder theilweise aus der Bruchpforte herausgezogen werden und es würde dann zwar nicht die Flexur, aber doch ein Anfangsstück des Jejunum als zuführendes Rohr in der Bruchpforte liegen. In allen Fällen müssen also zwei Darmrohre, ein zuführendes und ein abführendes, in der Bruchpforte liegen. Nach Brösike kommt nun der Befund, dass nur ein mehr oder weniger weit vom Coecum entferntes Stück des Ileum in der Bruchpforte liegt, dadurch zu Stande, dass der vordere und hintere Rand des Bruchringes zunächst mit der in dem letzteren gelegenen Flexura duodeno-jejunalis verlöthet werden, die Flexur also jetzt den oberen Pol der Bruchpforte darstellt, statt in ihr gelegen zu sein. Ist erst einmal die Flexur mit dem Bruchring verlöthet, so müssen sein vorderer und hinterer Rand sich um so mehr nähern, je mehr der untere Pol der Bruchpforte durch die Last des Bruches nach abwärts gezogen wird. Schliesslich kann auch durch eigenes Wachsthum des Peritonaeum an den Verlöthungsstellen der Abstand zwischen der Flexur und dem freien Rand der Bruchpforte vergrössert werden. Auch Toldt hält ein solches freies Flächen-Wachsthum einer Peritonaeal-Falte für möglich und behauptet dies speciell von der Plica duodeno-mesocolica und dem Ligamentum hepato-colicum. Die Verlöthungen brauchen nicht immer einen physiologischen Charakter zu haben. Der Druck, welchem gerade das zuführende, in dem oberen Abschnitt des Bruchrings gelegene Darmrohr seitens der Ränder des letzteren bei grösseren Hernien ausgesetzt ist, könnte wohl zu peritonitischen Verwachsungen führen. Ist diese Verlöthungs-Theorie richtig, so

Digitized by Google

müsste in allen Fällen, wo die Flexur nicht durch die Bruchpforte, sondern direct durch die Wand des Bruches in seine Höhle tritt, zunächst die Vena mesenterica inferior vor und über der Flexur zu ihrer Einmündungs-Stelle in die Vena lienalis, beziehungsweise die Vena mesenterica superior verlaufen.

Aus dem bisher Gesagten ist ersichtlich, dass über manche Punkte der Fossa duodeno-jejunalis und ihrer Hernia trotz der ziemlich grossen Literatur noch manche Unklarheiten bestehen. Wenn ich nun den bisher beschriebenen Fällen einen weiteren anreihe, so geschieht dies nicht in der Hoffnung, die bestehenden Dunkelheiten zu lichten, sondern nur, um zu dem Material beizutragen, auf Grund dessen später einmal die bis jetzt noch nicht erforschten Verhältnisse aufgeklärt werden können. Mein Fall bietet noch ein besonderes Interesse, da die Hernie unter Incarcerations-Erscheinungen zum Tode geführt hat.

Incarcerationen unserer Hernie sind sehr selten. Von den etwa 50 bis jetzt beobachteten sicheren Fällen zeigten nur wenige Einklemmungs-Erscheinungen. Es sind dies die Fälle von Bordenave 1779, Hauff 1839, Biagini 1847, Peacock 1849 (der zweite Fall des Autors), Bryk 1854, Ridge and Hilton 1854, Quénu 1885, Staudenmayer 1886, Strazewski 1888, Sonnenburg 1893. Von diesen sind jedoch mehrere zu streichen. Bordenave's Beschreibung ist zu ungenau, doch lässt sie wenigstens mit ziemlicher Sicherheit eine Retroperitonaeal-Hernie ausschliessen. Hauff's Fall muss als sehr zweifelhaft ausgeschieden werden, ebenso der von Ridge and Hilton; bei letzterem wurde nicht einmal die Section gemacht. Im Falle Biagini wurde die Einklemmung durch eine Pseudomembran bedingt. Landzert rechnet ihn überhaupt nicht zu den Retroperitonaeal-Hernien. Bryk's Fall, ebenfalls sehr mangelhaft beschrieben, scheint viel eher eine entzündliche innere Einklemmung zu sein. Als sichere Mittheilungen über Hernia retroperitonaealis incarcerata bleiben also nur die von Peacock, Quénu, Staudenmayer, Strazewski und Sonnenburg; von diesen ist der Staudenmayer'sche diagnosticirt, der Sonnenburg'sche mit glücklichem Erfolg laparotomirt worden.[1])

[1]). Es existirt noch eine Beobachtung von E. Müller, Hernia retro-

Digitized by Google

Als Grund, weshalb die Hernie so wenig zu Einklemmung neigt, giebt Treitz folgende ungünstige Umstände an:

1. Die Bruchpforte steht nicht mit musculösen Apparaten in Verbindung, unterliegt daher in Form und Weite keinen namhaften Schwankungen.

2 In der Bruchpforte liegt meist nur ein einfaches Darmrohr und nicht, wie bei anderen Hernien, eine Darmschlinge; deshalb ist eine Stauung des Inhaltes nicht so leicht möglich.

3. In den Bruchsack ist nie das Netz aufgenommen, welches bei anderen Hernien bekanntlich sehr häufig Einklemmungs-Anlass ist.

(Doch schliessen diese 3 Momente die Einklemmung nicht aus.)

Die Frage, ob eine Incarceration überhaupt möglich sei, bejaht Treitz, gestützt allerdings nur auf die sehr zweifelhaften Fälle von Bordenave, Hauff, Biagini, Bryk, Ridge and Hilton.

Wie kommt nun die Incarceration bei grossen Hernien (denn eine solche ist die später zu beschreibende) zu Stande?

Nach Treitz erleidet beim Durchtritt durch die Bruchpforte das Darmrohr in jedem Falle eine Knickung und Compression, welche je nach der Weite und Lage der Bruchpforte mehr oder weniger stark ist. Die Ursachen, welche die Durchgängigkeit des Darms aufheben, sind mehrfach: eine jedoch wird sicher mit der Zeit zu Incarcerationen führen, wenn 3 Darmrohre in der Bruchpforte über einander stehen. Die eingeschobene Darmschlinge kann entweder aus dem Bruchsack herausgefallen oder in ihn hineingerutscht sein. Das Erstere ist wohl das Häufigere (vgl. Treitz, V). Ferner, wenn die beiden Blätter des Bruchsackes eine Continuitäts-Trennung erleiden, würde wohl der Dünndarm durch die Lücke vorfallen und wahrscheinlich eingeklemmt werden. Ein solcher Einriss liesse sich denken bei übermässiger meteoristischer Spannung in Verbindung mit einer Gewalt-Einwirkung (vgl. Magenruptur, gewaltsame Berstung des Bruchsackes äusserer Hernien bei forcirter Taxis) oder bei entzündlichen Auflockerungen des Bauchfelles.

Treitz selbst hat keine Einklemmung beobachtet, doch stellt er ihre Erscheinungen zusammen:

peritonaealis, innere Darm-Einklemmung, Laparotomie, Tod, Autopsie, Pesther med. chir. Presse, Budapest, 1881, XVII, die ich mir aber nicht verschaffen konnte.

Digitized by Google

1. Auffällige, hartnäckige Koprostase.

2. Die Incarcerations-Erscheinungen wiederholen sich anfallsweise; in den Zwischenpausen fühlen sich die Patienten ganz wohl.

3. Die objectiven Erscheinungen am Unterleib sind von der Ausdehnung der Hernie abhängig.

4. In jedem Fall ist der Unterleib im Bereich des Dickdarms zusammengefallen.

5. Bei kleinen Hernien ist das Epigastrium aufgetrieben, schmerzhaft, während die untere Bauchwand auffallend eingesunken ist. Die schmerzhafteste Stelle entspricht der Bruchsack-Mündung, die links über den Nabel nach rechts und unten gegen die rechte Fossa iliaca geht.

6. Die Prognose ist um so ungünstiger, je kleiner die Hernie ist.

7. Das häufig Erbrochene ist gallig gefärbt und kann nur bei voluminösen Hernien faeculente Beimischung haben. Das Genossene wird um so schneller erbrochen und ist um so weniger verändert, je kleiner die Hernie.

8. Die objectiven Erscheinungen am Unterleib bleiben durch den ganzen Verlauf des Anfalls stationär (Unterschied gegen Invagination).

9. Die Lagerung des Patienten auf die rechte Seite wird unter allen Umständen die günstigste sein und am meisten dazu beitragen, die Einklemmung zu beheben.

10. Enthaltung jeglicher Speise und Trankes ist nothwendig.

11. Keine Brechmittel oder „durchschlagende" Mittel.

12. Die Veränderungen der Harnsecretion und die Kräfte-Abnahme sind um so unbedeutender, je höher die eingeklemmte Stelle, je kleiner die Hernie ist.

13. Die Operation kann die Einklemmung beheben, aber nichts für die Verhütung thun.

Leichtenstern schreibt über die klinischen Erscheinungen:

Die umschriebene kugelige Auftreibung des Mesogastriums, bei Eingesunkensein der dem Colon entsprechenden Bezirke, das bei mageren Bauchdecken deutliche Fühlbarsein eines circumscripten, elastischen, prallen, kugeligen Tumors von dem Eindruck einer grossen, etwas beweglichen Cyste, die sich vom Mesogastrium hauptsächlich nach links erstreckt, die Eigenschaft dieses abgrenzbaren Tumors, bei Percussion stets sonoren Percussionsschall, bei Auscultation helle Darmgeräusche erkennen zu lassen, ferner Hämorrhoidal-Anschwellungen und Mastdarm-Blutungen in Folge von Compression der Vena mesenterica inferior könnten im Verein mit den subjectiven, auf ein chronisches Unterleibsleiden hinweisenden Beschwerden die Wahrscheinlichkeits-Diagnose stellen lassen.

Digitized by Google

Der erste derartige Fall ist im Jahre 1849 von Th. B. Peacock beschrieben worden.

Ein 27 Jahre alter Fuhrmann wurde am 10. April 1843 nach dem Frühstück von heftigen Magenschmerzen und Erbrechen befallen. Am Abend liess er sich in das Edinburger Hospital aufnehmen. Seit dem vorigen Tage hatte er keinen Stuhlgang gehabt. Zwei Stunden nach Tisch klagte er wieder über Magenschmerzen. Der Leib war aufgetrieben und schmerzhaft. Patient erbrach alles, was er genass, auch hatte er Krämpfe in den Beinmuskeln. Diese Anfälle dauerten fort trotz sachgemässer Behandlung. Auch die Verstopfung hielt an. Die erbrochenen Massen nahmen bald faeculenten Charakter an. Die Bein- und Bauchmuskeln waren ständig krampfhaft contrahirt, der Leib äusserst schmerzhaft und aufgetrieben, das Gesicht fahl und angsterfüllt, die Extremitäten kalt, der Puls klein und frequent. Die Anfälle steigerten sich bis zum Tode, der 41 Stunden nach dem Auftreten der ersten Erscheinungen eintrat.

Autopsie. Bei der Eröffnung der Bauchhöhle zeigte sich der mittlere und linke seitliche Theil der Bauchhöhle eingenommen von einem umfangreichen Tumor, dessen äussere dünne und durchscheinende Wand den sehr geblähten und dunkelrothen Dünndarm durchschimmern liess. Dieser Tumor war ein den ganzen Dünndarm, mit Ausnahme des Duodenum, enthaltender Bruchsack innerhalb der Blätter des Mesocolon descendens. Das Jejunum trat oben in den Sack, und das Ileum befand sich 2 Zoll über dem Coecum in demselben. Das Jejunum und der obere Theil des Dünndarms waren sehr geblähet, doch nicht hyperämisch. Aber an der Austrittsstelle des Ileum aus dem Sack war die Darmwand stark entzündet, livide und fast gangränös. Die Schleimhaut an der betreffenden Stelle war völlig schwarz. Der Sitz der Einschnürung lag etwa 2 Zoll oberhalb der Valvula ileo-coecalis. An dieser Stelle waren die Darmwände stark verdickt. Die Entzündung begann sofort über der eingeklemmten Stelle und entsprach dem einschneidenden Rande, der vom Mesocolon gebildet wurde, unterhalb dessen der Darm in die Bauchhöhle trat. Die Sacköffnung war so weit, dass sie 4 Finger aufnehmen konnte. Ihr unterer Rand war verdickt und theilweise von einer der Arteriae mesocolicae gebildet. Die Hernie war offenbar alt, was man aus den bindegewebigen Verwachsungen schliessen konnte. Die vordere Wand des Sackes bildete das hintere Blatt des Mesocolon sinistrum, seinen oberen Rand kreuzte das Pankreas und das Duodenum. Unten und links setzte sich der Sack in das Peritonaeum der Bauchwand und des kleinen Beckens fort. Der Sack war dünn und durchscheinend, mit Ausnahme des Abschnittes, wo er sich in das Bauchfell der Bauchwand fortsetzte; an dieser Stelle war er verdickt und opak.

Die Einklemmung war durch die Compression an den Rändern des Bruchsackes zu Stande gekommen.

Einen zweiten Fall hat Quénu beobachtet. Jonnesco theilt ihn kurz mit:

Digitized by Google

Patient, 50jährig, bietet alle Symptome einer acuten Darmverschliessung. Da Quénu keine Einklemmung in einer normalen oder anomalen Bruchpforte, keine Verengerung des Rectums fand, so entschloss er sich wegen der Deutlichkeit der Erscheinungen und der Bedrohlichkeit des Zustandes zur Laparotomie. Patient starb nach 24 Stunden.

Die Section wurde in Gegenwart von Gérard-Marchant gemacht, der constatierte, dass es sich um eine Hernia retroperitonaealis incarcerata handle. Wie die Einklemmung zu Stande gekommen, ist leider nicht mitgetheilt.

Staudenmayer theilt einen Fall aus der Tübinger Poliklinik mit.

Ein 7jähriger Junge erkrankte am 27. April 1885 plötzlich nach dem Genuss schädlicher Kräuter unter den heftigsten Leibschmerzen. Letzter Stuhl vor 24 Stunden. Am 3. Tage im linken Hypochondrium etwas stärkere Spannung; am 6. daselbst ein deutlicher Tumor mit tympanitischem Schall. Heftigste Schmerzen, nicht-faeculentes Erbrechen. Kein Stuhl oder Flatus. Im Urin geringe Mengen Indican. In den nächsten Tagen stets sich wiederholende Kolikanfälle. Mit der Zeit wird der Tumor deutlicher fühlbar; das untere Ende setzt sich gegen den Nabel hin fort. Entleerung geringer Mengen Stuhl spontan und nach Klysmata. Puls nach und nach beschleunigt. Temperatur Anfangs nur leicht erhöht, steigt später auf 38,5 und 41,3.

Unter zunehmendem Verfall, fortbestehenden Beschwerden, gesteigerten Schmerzen tritt am 30. Mai 1885, also nach 5 Wochen seit Beginn der Erkrankung, der Tod ein.

Die Diagnose lautete:

1. Es ist ein Hinderniss, aber kein fortdauernder Verschluss im Darm vorhanden.

2. Der Sitz des Hindernisses befindet sich in dem oberen Theile des Dünndarms. (Das Erbrochene enthielt nie Koth, meist galligen Mageninhalt. Nur schwache Indican-Reaction.)

3. Der Tumor ist einige Centimeter weit nach links und aussen von der Mittellinie des Rippenbogens und etwas oberhalb der Nabelhöhe zu fühlen.

4. Die Krankheit hat plötzlich eingesetzt. Es bestanden keine eigentlichen Einklemmungs-Erscheinungen, keine Peritonitis; dagegen wiederholte Kolik-Anfälle, wahrscheinlich bedingt durch die peristaltischen Bewegungen des durch die nicht zu enge Pforte eingetretenen Darms, welcher, wenn er gefüllt war, das Peritonaeum reizte und zerrte.

Eine Invagination des Darms konnte bei dem langen Bestehen der Krankheit, bei der wiederholt eingetretenen Stuhlentleerung, bei dem Fehlen einer Peritonitis, bei dem Stabilbleiben der Lage und Gestalt des Tumors ausgeschlossen werden.

Digitized by Google

Die Section (Prof. Ziegler) ergab eine Hernia retroperitonaealis Treitzii, die nicht zur Einklemmung, sondern zur starker Darm-Verengerung geführt hatte (vergl. Ziffer 4 der Diagnose), ausserdem eine Invagination des Endtheils des Ileum und des Anfangstheils des Colon in das Colon, die aber offenbar erst seit einigen Tagen bestand, eine ganz frische Broncho-Pneumonie beider Lungen.

Einen in vielen Beziehungen ähnlichen Fall theilt Strazewski mit.

Am 25. Juni 1888 liess sich ein 55 Jahre alter Mann in das Militär-Lazarett zu Wladikawkas aufnehmen. Er klagt über Leibschmerzen in der Nabelgegend, über häufige Diarrhöen, die mit hartnäckigen Verstopfungen abwechseln, über Uebelkeit, Appetitlosigkeit und Erbrechen. Krank ist er schon seit 6 Monaten. Nach den Angaben des Patienten ist zu schliessen, dass sich die Krankheit in dieser Zeit langsam entwickelt hat. Früher will er immer gesund gewesen sein, auch keine Infections-Krankheit gehabt haben.

Status: Mittelgrosser, wohlgebauter, aber sehr abgemagerter Mann. Die Haut hat fahles Aussehen, sie ist trocken und gerunzelt. Starke Arteriosclerose. Herzdämpfung etwas vergrössert. Der Leib erscheint aufgetrieben und gespannt in der Magen-Gegend, dagegen eingesunken in der Gegend des Dickdarms. Die Bauchdecken sind schlaff. In der Mitte des Leibes, in der Gegend des Nabels, sieht man einen Kindskopf-grossen, unregelmässigen, etwa halbkugeligen Tumor. Er ist ziemlich gespannt, lässt sich aber leicht eindrücken. Er ist wenig beweglich, ganz unbeweglich bei den Athembewegungen und hängt nicht mit der Bauchwand zusammen. Bei Percussion und Palpation ist er schmerzhaft. Der Tumor ist nicht glatt, sondern leicht uneben. Bei schwacher Percussion ist der Schall gedämpft, bei starker dumpf tympanitisch. Die ganze Nabel-Gegend giebt tympanitischen Schall. Aus der Percussion und Palpation erkennt man, dass der Tumor mehr die linke Seite des Abdomens inne hat.

Verlauf: In der Folgezeit hat Patient periodisch unter Erbrechen und Verstopfung zu leiden. Während dieser Anfälle vergrössert sich der Tumor und wird schmerzhaft. Zwischen den einzelnen Anfällen liegen Tage, an denen er sich ganz wohl fühlt; auch der Stuhl ist dann ganz normal. Diese periodischen, bald stärker, bald schwächer auftretenden Anfälle dauern bis zum 10. August. Hier treten wieder unstillbares Erbrechen, Verstopfungen und stärkere Schmerzen auf. Patient glaubt deutlich zu fühlen, wie die Speisen bis zum Nabel herabsteigen, hier ein Hinderniss finden und wieder aufsteigen. Patient verfällt sichtlich. Beim Versuch, Stuhl zu lassen, entleert sich nur Schleim und Blut. Die Temperatur war immer normal, eher subnormal. Der Tod erfolgte am 18. August, also 53 Tage nach Beginn der Erkrankung.

Autopsie: Bei der Eröffnung des Leibes findet sich auf der linken Seite der Wirbelsäule ein halbkugeliger Tumor, der vom grossen Netz,

Digitized by Google

wie von einer Kappe überdeckt wird. Nach Hochschlagen des Netzes sieht man zusammengeknäuelte Dünndarmschlingen zwischen dem Colon transversum und descendens, die der Geschwulst vorn, oben und rechts anliegen. Durch Zug an einer der Dünndarmschlingen kann man leicht den Knäuel entwirren. Am Duodenum bemerkt man eine trichterförmige Tasche, die offenbar durch eine Ausweitung des Peritonaeum nach unten, hinten und rechts gebildet war. Durch den Sack-Eingang, der gegen die Bauchhöhle gerichtet war, konnte man die Faust einführen. Aber in der Tiefe unten, rechts und hinten vergrösserte sich der Durchmesser, so dass die ganze Tasche die Form einer Retorte hatte, deren Bauch der Grund, deren Hals die verjüngte Eingangspforte bildete. In dem Sack lag der ganze Dünndarm und ein Theil des Duodenum. Die Serosa der betreffenden Darmtheile war hyperämisch und zeigte an einzelnen Stellen weissliche Flecke.

Verwachsungen der Dünndarmschlingen oder des Peritonaeum bestanden nicht. Der Sack war annähernd 12 cm tief. Der Rest des Dünndarms, d. h. sein unteres Ende und das Coccum waren in das Colon transversum eingestülpt und bildeten so einen zweiten Tumor in der rechten Seite nahe dem ersten. Die Serosa der eingestülpten Partien war von einer weisslich-gelblichen Fibrin-Schicht bedeckt. Die Schleimhaut des Dünndarms war geschwollen und hyperämisch.

Es bestand chronischer Magendarm-Katarrh, die übrigen Organe zeigten keine wesentlichen Veränderungen.

Es handelt sich in diesem Falle offenbar um eine Hernia retroperitonaealis Treitzii, die bis zum 10. August Erscheinungen der Darm-Verengerung gemacht hatte. Am 10. August trat wohl die Invagination ein. Bei dem letzten, mit Invagination complicirten Anfall kann man nicht genau sagen, ob diese die eigentliche Ursache des Ileus und des Todes abgegeben hat. Der Fall gleicht in vielen Beziehungen dem Staudenmayer'schen. Die Erscheinungen sind wohl auch zu Stande gekommen dadurch, dass der durch eine an und für sich nicht zu enge Bruchpforte eingetretene Darm, wenn er gefüllt oder gebläht war, an dem jetzt zu engen Brustring Reizungen ausgesetzt war.

Der jüngste Fall ist von Sonnenburg beobachtet worden:

Ein 26jähriger Mann erkrankte an heftigen Leibschmerzen mit Brechneigung. Am nächsten Morgen starkes Erbrechen und mehrere dünnflüssige Stühle. Die Schmerzen im Leibe, die spontan und auf Druck vorhanden waren, traten in den ersten Tagen anfallsweise auf, später wurden sie dauernd und wurden in die Magengegend, etwas links von der Mittellinie und ungefähr in die Mitte zwischen Nabel und Schwertfortsatz mit Ausstrahlung nach dem Kreuz verlegt. Kein Fieber.

Digitized by Google

Leib gleichmässig gespannt, besonders aber im oberen Theil, während der Unterleib im Bereich des Dickdarms eher eingefallen ist. Ueberall gleichmässiger, tympanitischer Schall. Nirgends sind Resistenzen zu fühlen. Das aufgetriebene Epigastrium war schmerzhaft, besonders in einer Linie, die, links vom Nabel beginnend, über diesen nach rechts lief. Das Erbrochene hatte keine fäcalen Beimengungen. Das Genossene wurde schnell erbrochen und zeigte wenig Veränderung.

Diagnose: Darm-Einknickung in Folge von Strang-Bildung oder innerer Einklemmung. Intussusception ausgeschlossen.

Die Probe-Laparatomie ergiebt eine sehr kleine Hernia retroperitonaealis Treitzii incarcerata. Patient konnte nach 10 Tagen in der Gesellschaft der Berliner Aerzte als genesen vorgestellt werden.

Die klinischen Notizen über meinen Fall sind leider wegen der Kürze der Beobachtungszeit nur spärlich, immerhin beanspruchen sie so viel Interesse, dass ich sie mittheilen möchte. Ich verdanke die Krankengeschichte Herrn Assistenzarzt Dr. Hirschfeld (Abtheilung des Herrn Prof. Dr. Goldscheider, städtisches Krankenhaus Berlin-Moabit.)

Am 2. Januar 1900 wurde in das städtische Krankenhaus zu Moabit morgens um 4 Uhr ein Patient eingeliefert, der sich im Zustande des Collapses, aber bei klarem Bewusstsein befand.

Der Kranke will ausser einer Phlegmone am rechten Arm und einem Ohrenleiden keine Krankheiten, auch keine geschlechtlichen gehabt haben. In letzter Zeit klagt Patient über trägen Stuhl, auch das Urinlassen war etwas erschwert. Am 1. Januar 1900 um 4 Uhr Nachmittags verspürte Patient bei völligem Wohlbefinden plötzlich einen heftigen Schmerz im Leib; darnach sei er bald matt und kraftlos geworden. Im Laufe der Nacht erbrach Patient öfters wässerige Massen.

Patient, Johann Gummert, 59 Jahre, ist ein mittelgrosser Mann mit kräftigem Knochenbau, mittelmässiger Musculatur und geringem Fettpolster.

Facies hippocratica.

Die Haut ist blass und kühl, mit kaltem Schweiss bedeckt, besonders an den Extremitäten. Die Herzaction ist frequent. Der Puls klein und leicht unterdrückbar. Am Herzen sonst keine Besonderheit.

Lungen vorne ohne pathologischen Befund; etwas scharfes Athmen.

Der Leib ist aufgetrieben, prall gespannt, diffus schmerzhaft. Im unteren Theil des Leibes grenzt sich eine Vorwölbung ab, die der der stark gefüllten Blase sehr ähnlich ist. Der Percussionsschall des Leibes ist überall tympanitisch. Die Blasen-Dämpfung reicht bis kaum Handbreit über die Symphyse, nicht so hoch, wie die entsprechende Vorwölbung.

Patient wird um 4 Uhr Morgens katheterisirt. Nach Ueberwindung mehrerer Stricturen gelangt man in die Blase; es werden 10 ccm Urin entleert, in dem sich Eiweiss findet. Die Spannung ist darnach nicht

Digitized by Google

verschwunden. Der Collaps-Zustand dauert trotz Analeptica fort. Di Untersuchung per rectum ist negativ. Allmählich stellt sich immer diffusere Erbrechen ein, das aber nicht fäculent riecht. Stuhl ist nicht zu erhalten Der Tod trat im Collaps ein in der Nacht vom 3. auf den 4. Januar u 12 Uhr, also 56 Stunden nach Beginn der Erscheinungen.

Die Diagnose war auf diffuse Peritonitis gestellt worden.

Die Behandlung war natürlich eine symptomatische. Patient hatte e halten: Analeptica, Opium, Morphium, heisse Umschläge.

Die Section wurde 24 Stunden nach dem Tode von Herrn Dr. Graup ner, I. Assistenten an der pathologisch-anatomischen Anstalt des städtische Krankenhauses Berlin-Moabit, gemacht.

Am Herzen findet sich eine leichte Dilatation und Hypertrophie de rechten Ventrikels, sowie eine Verkalkung des Annulus fibrosus der Mitralis

Der Unterlappen der linken Lunge weist einige obsolete Tuberkel auf Die Spitze ist zum grössten Theil indurirt und enthält eine wallnussgross Caverne, die mit schmierigen, gelblich-grauen Massen erfüllt ist. Das luft haltige Gewebe ist roth, theilweise schiefrig. Die rechte Lunge zeigt i der Spitze mehrere Narben. Im Oberlappen finden sich eine Haselnuss grosse und mehrere kleinere schiefrige Indurationen. Der Unterlappen is leicht ödematös.

Die übrigen Organe bieten keine nennenswerthen Veränderungen dar.

Bei Eröffnung der Bauchhöhle fliesst eine schwarzrothe Flüssigkeit i reichlicher Menge ab. Das grosse Netz bedeckt den grössten Theil de Vorderfläche der Eingeweide; es ist nirgends verwachsen, überallhin frei beweglich, mässig fettreich, an der Flexura coli hepatica etwas zusammen gerollt.

In der rechten Unterbauchgegend quellen aufgeblähte, dunkel hämor rhagisch infiltrirte Darmschlingen hervor, die fast überall trocken und mi einer dünnen Fibrinschicht bedeckt sind. Schlägt man das Netz nac oben, so sieht man in der linken Seite der Bauchhöhle einen fast zwe Mannskopf-grossen Tumor, der nach oben fast an das Zwerchfell, nac hinten und unten bis an das Promontorium reicht.

Das Coecum und das Colon ascendens sind nach oben verlagert u durch feste alte Verwachsungen mit dem Colon transversum verlöth Dadurch ist das Coecum in einem spitzen Winkel, dessen Spitze nach rec liegt, abgeknickt.

Der Processus vermiformis ist klein, dünn, vollkommen frei beweglic

Das fast leere Colon transversum und Colon descendens sind in u gefähr normaler Richtung, mit dem Tumor fest verwachsen, auf sein oberen Theil und an seinem linken Rande gelagert. Das S. romanum lie auf dem unteren Abschnitt des Tumors und reicht bis in die rechte Unt bauchgegend. Unter ihm liegt, sowohl mit ihm als mit dem Tumor f verwachsen, eine Dünndarmschlinge, und zwar das unterste Ende des Ile Das Peritonaeum parietale sieht rechts in den abschüssigen Bauchpart etwas dunkelbläulichroth gefärbt aus.

Digitized by Google

Der Tumor selbst hat eine nierenförmige Gestalt. Seine grösste Längsachse, die etwa der Wirbelsäule parallel liegt, misst 25 cm, die Breitenachse 15 cm, die grösste Tiefenachse etwa 8 cm. Die Wand des Tumors ist elastisch, grauroth, und lässt Darmschlingen durchschimmern. Er erweisst sich als ein grosser, aus Peritonaeum gebildeter Sack, in dem zahlreiche Dünndarmschlingen mit ihrem Mesenterium liegen; 180 cm Dünndarm liegen ausserhalb des Sackes. Der Dünndarm geht, etwa 16 cm von der Bauhini'schen Klappe entfernt, durch eine Einmarkstück-grosse Pforte, die in der Gegend des Ansatzes der Radix mesenterii liegt, in diesen Sack hinein. Das Dudenum tritt mit der Flexura duodenojejunalis unter dem Mesocolon transversum an normaler Stelle hervor. Das Pankreas liegt dem obersten Theil des Tumors auf. Im Sacke selbst ist etwas freie blutige Flüssigkeit enthalten. Seine Innenfläche erscheint glänzend, auch an der hinteren Wand. Die unten im Sack liegenden Schlingen sind dunkelroth, hämorrhagisch infiltrirt, wie die ausserhalb liegenden. Der ganze Sack scheint eine peritonaeale Ausstülpung zu sein. Beim Ausspülen des Dünndarms entleert sich reichlich flüssiges Blut und mit Blut bedeckte Bohnen. Auch der Dickdarm enthält etwas Blut, kaum Koth.

Die anatomische Diagnose lautete: Hernia incarcerata interna retroperitonaealis, duodenojejunalis. Hämorrhagia magna tractus intestini. Sanguis in tractu intestini. Cyanosis hämorrhagica ilei et partis radicis mesenterii. Anämia universalis. Peritonitis fibrinosa. Adhaesiones nonnullae peritonaei. Phthisis chronica ulcerosa et indurativa pulmonis sinistri. Tubercula obsoleta pulmonum. Emphysema alveolare pulmonum. Bronchitis catarrhalis chronica. Adhaesiones pleurarum. Dilatatio et hypertrophia levis ventriculi dextri. Degeneratio calculosa annuli fibrosi valvulae mitralis. Cyanosis faucium. Pharyngitis follicularis. Myocarditis, Nephritis, Hepatitis parenchymatosa. Gastritis chronica pigmentosa. Icterus levis hepatis. Hepatitis interstitialis levis portalis. Hypertrophia levis prostatae.

Dem Sections-Protokoll habe ich auf Grund genauerer Präparation noch einige Bemerkungen anzuschliessen.

Das Duodenum durchbohrt die mediale Wand des Sackes in ihrem oberen Drittel an einer Stelle, die der linken Seite der Zwischen-Wirbelscheibe des 3. und 4. Lendenwirbels entspricht. Der Bruchsack hat also 2 Oeffnungen, nehmlich die im Sections-Protokoll beschriebene und diese Eintrittsstelle des Duodenum. Der Abstand zwischen oberer und unterer Oeffnung beträgt 3½ cm. Der Rand der unteren Pforte ist ziemlich stark verdickt, während bei der oberen die Sackwand ohne besondere Verdickung auf das Duodenum übergeht. Das Duodenum verläuft innerhalb des Sackes noch etwa 5 cm nach aufwärts, um dann in den folgenden Abschnitt des Dünndarms, der, in eng aneinander liegende Schlingen gelagert, den ganzen Sack anfüllt, überzugehen. Ausserhalb des Sackes ist natürlich von Mesenterium ausser dem der in der rechten Unterbauch-Gegend gelagerten Darm-

Digitized by Google

schlingen nichts zu sehen. Die Radix beginnt an der Flexura duodenojejunalis, die, wie aus der Beschreibung kurz vorher hervorgeht, am medialen inneren Rand des Sackes gelegen ist. Sie zieht am medialen inneren Rand des Sackes nach der Austrittsstelle des Ileum. An der Aussenseite der Höhle liegen in der Linie, der entlang innen die Radix entspringt, die Venae mesentericae superior und inferior. Die Vena mesenterica inferior umkreist von ihrer Einmündung in die Vena lienalis unter dem Pankreas in einer Entfernung von 2 cm die Eintrittsstelle des Duodenum; sie verläuft nach abwärts bis zur unteren Bruchpforte, um sich in der Mitte des vorderen Randes dieser Pforte in ihre Aeste zu theilen. Die Vena mesenterica superior, die sehr weit ist, folgt, unter ihr liegend, ihrem Verlauf bis etwa 2 cm oberhalb des oberen Randes der Pforte, wo sie in die Radix mesenterii umbiegt und sich in ihre Aeste theilt.

Dies Verhalten der Gefässe und der Radix, die eine Verbindungs-Linie der oberen mit der unteren Pforte darstellt, ist wohl für die sogenannte Wanderung der Bruchpforte zu verwerthen, die ich früher erwähnt habe. Der vordere und hintere Rand der anfänglich natürlich einheitlichen Bruchpforte verlöthet mit dem in ihr liegenden Duodenum. Das Duodenum bildet jetzt den oberen Pol der Pforte. Dann steigt unter der Flexur die Verlöthung allmählich nach abwärts, weil die Radix und das aus dem Sack führende Darmrohr einen Druck auf den unteren Pol der ursprünglich einheitlichen Bruchpforte durch sein Gewicht ausübt. Die Lage der Radix und der Gefässe giebt also den Weg an, den die Verlöthung genommen hat. Zu beiden Seiten der Radix mussten also Verlöthungs-Streifen liegen. In der That sind an diesen Stellen zwei Streifen zu sehen, die man eventuell als Verlöthungs-Streifen ansehen kann

Die Wand des Sackes ist an der Vorderfläche bis zu der Verwachsungsstelle mit dem Colon descendens, und auch noch im oberen Theil bis zur Verwachsung mit dem Colon transversum, doppelt. Die hintere Lamelle ist das durch den Bruch ausgestülpte Peritonaeum. Die vordere Lamelle ist das ursprünglich die hintere Bauchwand auskleidende Peritonaeum parietale oder mit anderen Worten das zum Colon descendens ziehende Mesocolon descendens und das untere Blatt des Mesocolon transversum. Daher die „feste Verwachsung des Colon mit dem Tumor" (s. Sections-Protokoll). Die hintere Wand ist einfach, sie ist das in das retroperitonaeale Bindegewebe durch den Bruch ausgestülpte Peritonaeum des Bruchsackes.

In der unteren Bruchpforte liegen 3 Darmrohre, nehmlich der unterste Theil des Ileum und 2 Dünndarm-Rohre; die letzteren bilden in ihrer Verlängerung die „vorquellenden, dunkelrothen Dünndarm-Schlingen", gehen also in einander über. Ausserdem liegt hier noch das zu den Dünndarmschlingen gehörige Mesenterium. Diese 3 Darmrohre und das Mesenterium mussten natürlich durch den verdickten Rand der nur Einmarkstück-grossen Bruchpforte stark comprimirt werden. In der That ist es unmöglich, an dem Präparat eine der Dünndarm-Schlingen aus der Bruchpforte zu ziehen

Digitized by Google

und so die Incarceration zu beheben; sie sind viel zu fest durch die Bruchpforte comprimirt. Dadurch kam es zur Stauung in den ausserhalb des Sackes liegenden Dünndarm-Partien und zu Incarcerations-Erscheinungen. Die 3 Darmrohre sind in die Pforte gelangt durch Vorfall einer Darmschlinge aus dem Hernialsack; denn die beiden in der Pforte liegenden Darmrohre stehen ausserhalb des Sackes in continuirlicher Verbindung, was bei einem Hineinrutschen einer ausserhalb gelegenen Schlinge ja nicht denkbar wäre.

In vorliegendem Falle handelt es sich also um eine Hernia retroperitonaealis Treitzii höchsten Grades, um ein Analogon der Fälle: Treitz V, VI, VII, VIII, Gruber II, Waldeyer I, Eppinger I, II, Landzert I, Neubauer, Puy-Cooper, Astley Cooper, Soverini, Peacock I, II, Krauss I.

Das Interessante dieses Falles ist, dass die Incarceration zu Stande gekommen ist, wie es Treitz annimmt, ohne einen Fall beobachtet zu haben; nehmlich durch Vorfall einer Darmschlinge aus dem Bruchsack. Dieser Fall ist wohl der erste, der die Annahme Treitz's als richtig bestätigt, wenn man von dem mir unzugänglichen Fall Müllers absieht. Denn bei Peacock ist die Incarceration durch den engen Bruchring, der ein Darmrohr einschnürte, zu Stande gekommen. Betreffs des Falles Quénu hat Jonnesco nicht mitgetheilt, wodurch die Incarceration bedingt war. Im Falle Sonnenburg's handelte es sich um eine ganz kleine beginnende Hernie, und bei den Beobachtungen Staudenmayers und Strazewskis war es nicht zur eigentlichen Incarceration, sondern nur zu Erscheinungen der Darm-Verengerung gekommen. Im Falle Strazewski's ist der Tod nicht durch Incarceration, sondern durch Invagination des unteren Ileum und des Coccum in das Colon transversum erfolgt.

Herrn Prof. Dr. Langerhans spreche ich für die Ueberweisung der Arbeit und liebenswürdige Kritik, sowie Herrn Dr. Graupner für seine freundliche Unterstützung meinen tiefgefühltesten Dank aus.

Literatur.

Brösike: Ueber intraabdominale (retroperitonaeale) Hernien und Bauchfell-Taschen. Berlin 1891.

Eppinger: Hernia retroperitonaealis. Vierteljahrsschrift für die prakt. Heilkunde. 1870, Jahrgang 27. Bd. 1. Prag.

Digitized by Google

Gruber: Ueber die Hernia interna mesogastrica. St. Petersburger medic. Ztg. 1861, Bd. 1.

Derselbe: Zur Hernia interna. St. Petersburger med. Ztg. 1864, Bd. 2.

Derselbe: Hernia interna mesogastrica. Oesterreichische Zeitschrift für praktische Heilkunde. 1863. Wien.

Derselbe: Ein Fall von Mesenterium commune, Dies. Arch., Bd. 47, 1869.

Jonnesco: Hernies internes rétroperitonéales. Paris 1890. G. Steinheil.

Krauss: Hernia retroperitonaealis Treitzii. Inaug.-Dissert., Erlangen 1884.

Landzert: Ueber die Hernia retroperitonaealis (Treitz). Beiträge zur Anatomie und Histologie. Heft 1, St. Petersburg 1872.

Leichtenstern: Handbuch der spec. Pathologie und Therapie. Herausgegeben von Dr. H. v. Ziemssen. Bd. 7, 2. Hälfte. Krankheiten des chylopoëtischen Apparates. I. Leipzig 1878.

Peacock, Sur la hernie mésocolique comme cause de l'étranglement intestinal. London journal of medicin Oct. 1849 et Archives générales de méd. 1850, 4e serie, T. XXII.

Rokitanski: Handbuch der pathol. Anatomie. Wien 1842, Bd. 3.

Staudenmayer: Duodenojejunal-Hernie mit Erscheinungen von Darm-Verengerung. (Württ. Corr. Bd. 56, 17 u. 18, 1886).

Sonnenburg: Ein durch Operation geheilter Fall v. innerer Einklemmung (Hernia retroperitonaealis Treitzii). Festschrift für v. Esmarch. S. 127, 1893.

Strazewski: Médecine russe Journal hebdomadaire de médecine et d'hygiène 43—45. 1888.

Toldt: Bau- und Wachsthums-Verhältnisse der Gekröse des menschlichen Darmcanals. Denkschrift der kais. Acad. der Wissenschaften zu Wien. Februar 1879. Bd. 41.

Derselbe: Zur Charakt. und Entstehungs-Geschichte des Recessus duodeno-jejunalis. Prager med. Wochenschrift. 1879, No. 23.

Treitz: Hernia retroperitonaealis. Ein Beitrag zur Geschichte innerer Hernien. Prag 1857.

Waldeyer: Hernia retroperitonaealis nebst Bemerkungen zur Anatomie des Peritonaeum. Breslau 1868, zum 2. Male abgedruckt in diesem Archiv 1874.

Digitized by Google

IX.

Ueber Granula in Lymphocyten.

(Aus dem städtischen Krankenhaus Gitschinerstrasse 104-5. Dirig. Arzt Prof. M. Litten.

Von

Dr. Leonor Michaelis und Dr. Alfred Wolff.

(Hierzu Taf. IV A.)

Unter den Eintheilungs-Principien der Leukocyten erscheint uns heute als das höchst zu bewerthende dasjenige, welches die weissen Blutzellen nach ihren Granulationen unterscheidet. Die beiden Hauptgruppen der Leukocyten sind seit Ehrlich nach diesem Princip geordnet, granulirte und ungranulirte Leukocyten werden streng geschieden. Diese Eintheilung hat so festen Fuss gefasst, dass z. B. Pappenheim, der unter Anderem die Entwickelung von granulirten Zellen aus ungranulirten auch beim Erwachsenen als möglich hinstellt, doch die Bezeichnung „Granulocyten" gewählt hat, um die neutrophil, eosinophil und basophil gekörnten myeloiden Zellen von den Granula-freien „Lymphocyten" (deren Ursprungsstätte er übrigens zum Theil auch in das Knochenmark verlegt), zu unterscheiden.

Nicht immer hat Ehrlich die Ansicht vertreten, dass die Lymphocyten Granula-frei seien. In der ersten Zeit, als durch seine Untersuchungen die Lehre von den Granula sich entwickelte, schrieb er dem Protoplasma der Lymphocyten eine besondere Art von Granulation zu, die er als δ-Granula bezeichnete. Sie sollten basophil sein und sich von den Mastzellen-Körnchen hauptsächlich durch den Mangel an Metachromasie unterscheiden. Sie würden sich also z. B. mit Thionin blau färben, während sich Mastzellen-Granula roth färben. Später jedoch hat Ehrlich sich mit Recht dahin entschieden, diese Structur der Lymphocyten nicht auf eine Stufe zu stellen mit den anderen Granulationen, weil es sich mehr um eine Netzartige Structur des Protoplasma mit knotigen Verdickungen, als um distincte, in das Protoplasma eingelagerte Körnchen

Digitized by Google

handelt[1]). Eine andere Art von Körnchen ist seitdem in Lymphocyten nicht beschrieben worden, weil die bis heute üblichen Methoden den Zellleib der Lymphocyten nicht weiter differenziren. Das Protoplasma der Lymphocyten ist basophil, und alle Methoden haben das gemein, dass sie innerhalb der Basophilie feinere Unterschiede nicht mehr machen, es sei denn, dass eine Metachromasie auftritt. Eine Ausnahme hiervon machen nur die Combinationen eines hellen und eines dunklen basischen Farbstoffes, am besten die Pappenheim'sche Methylgrün-Pyronin-Mischung, welche Kern und Protoplasma verschieden färbt. Aber innerhalb des Protoplasma differenzirt auch diese Methode Nichts.

Ganz einzig steht aber in dieser Beziehung die Romanowski'sche Methylenblau-Eosin-Färbung[2]) da.

Ursprünglich für das Studium der Malaria-Parasiten bestimmt, ist diese Methode zum Studium der Structur der Blutzellen bisher wenig angewandt worden, obwohl bereits Ziemann[3]) auf ihre Verwerthbarkeit in dieser Beziehung hingewiesen hatte. Das lässt sich zum Theil daraus erklären, dass es mehr oder weniger vom Zufall abhängig war, dass die gewünschte Reaction gelang. Neuerdings sind nun die Mittel gefunden worden, die Sicherheit der Methode zu erhöhen.

Bei einer äusserst mühevollen Untersuchurg kam Ziemann zu dem Resultat, dass das Alter, die Sorte der Methylenblaulösung, das Mengen-Verhältniss zum Eosin einige Factoren zum Zustandekommen der richtigen Reaction seien, aber durch Nocht[4])

[1]) Aehnlich ist es mit den Körnchen der Unna'schen Plasmazellen gegangen. Auch hier bestehen die Körnelungen nicht aus Einlagerungen des Protoplasma, sondern sie sind der Ausdruck einer ungleichmässigen Structur des Protoplasma selbst (Marschalko). Vgl. dazu Pappenheim: „Wie verhalten sich die Unna'schen Plasmazellen zu Lymphocyten?" I. Theil, dieses Archiv, 1901, S. 379ff.

[2]) Romanowski, Zur Frage der Parasitologie und Therapie der Malaria. Deutsch von P. Werner. Petersburg 1891.

[3]) H. Ziemann, Ueber Malaria- und andere Blut-Parasiten, nebst Anhang: Eine wirksame Methode der Chromatin- und Blutfärbung. 1898.

[4]) Nocht, Zur Färbung der Malaria-Parasiten, Centralbl. f. Bakt. 1898 Bd. XXIV, S. 839; 1899 Bd. XXV, S. 17 und 764.

Digitized by Google

wurde die Methode erst wirklich brauchbar, indem er nachwies, dass der erwünschte Ausfall der Färbung an das Vorhandensein eines Zersetzungs-Productes des Methylenblau gebunden sei, desselben, welches Unna als den wesentlichen Factor seines „polychromen Methylenblau" erkannt hat. Nocht nennt es im Anschluss an die Unna'schen Untersuchungen „Roth aus Methylenblau". Der eine von uns[1]) identificirte diesen Farbstoff mit dem von Bernthsen gefundenen Methylen-Azur. Dieser Farbstoff entsteht immer, wenn Methylenblau-Lösungen, besonders bei Gegenwart eines Alkali, längere Zeit aufbewahrt werden, neben anderen Veränderungs-Producten.

Zur Anwendung dieser Methode hält man sich am besten 2 Farblösungen vorräthig: 1. eine derartige, Methylen-Azur enthaltende 1procentige Methylenblau-Lösung. Man stellt sie her, indem man 200 ccm einer 1proc. Methylenblau-Lösung mit 10 ccm $\frac{1}{10}$ normal Natron-Lauge $\frac{1}{4}$ Stunde lang kocht und nach dem Erkalten mit genau 10 ccm $\frac{1}{10}$ normal Schwefel-Säure wieder neutralisirt[2]); 2. eine wässerige Eosin-Lösung 1 : 1000.

Unmittelbar vor dem Gebrauche mische man 2 ccm Azurblau-Lösung mit 10 ccm Eosin-Lösung, giesse diese Farbflüssigkeit zur besseren Durchmischung mehrere Male zwischen zwei Gläsern um. Diese Lösung wird, ohne Rücksicht auf den entstehenden Niederschlag, zur Färbung benutzt. Um nach Möglichkeit zu vermeiden, dass Niederschläge auf das Deckglas fallen, färbe man in einem Schälchen mit concavem Boden, die bestrichene Seite des Deckgläschens nach unten. Die Färbedauer beträgt $\frac{1}{4}$ Stunde. Nach der Färbung spüle man das Präparat mit einem sehr kräftigen Wasserstrahl ab und trockne es. Am geeignetsten sind Präparate, die etwa 1 Stunde mit Alcohol absol. fixirt sind.

Reuter[3]) hat neuerdings den aus rothstichigem Methylenblau und Eosin entstehenden Niederschlag, (der also nach unserer Auffassung im Wesentlichen eosinsaures Methylen-Azur ist), als

[1]) L. Michaelis, Das Methylenblau und seine Zersetzungs-Producte. Centralbl. f. Bakt. 1901. Bd. XXIX, S. 763.

[2]) Diese Lösung ist unter dem Namen „Azurblau" bei Grübler in Leipzig und bei E. Leitz in Berlin zu beziehen.

[3]) Centralbl. f. Bakt etc., Bd, XXX, No. 6.

Digitized by Google

solchen hergestellt und verwendet eine Lösung desselben direct zur Färbung. Ob man es nun so oder so macht, scheint am Resultat nichts zu ändern.

Diese Methode hat sich nun nicht nur zur Erforschung der Malaria-Parasiten, sondern auch in vielen anderen Beziehungen als äusserst werthvoll erwiesen. Ziemann war der erste, der auf die mannigfache Verwendbarkeit der Methode hinwies. Sie stellt z. B. in den Bakterien-Leibern eine feinere Structur dar[1]), deren Echtheit um so sicherer verbürgt ist, als dieselbe Structur zum Theil durch ganz unabhängige Methoden (vitale Färbung und M. Neisser'sche Methylenblau - Bismarckbraun - Färbung) zum Ausdruck kommt.

Auch für Blut-Präparate, abgesehen von Malaria-Parasiten) ist die Methode schon angewandt worden, vor allem von Ziemann.

Ein normales Blut-Präparat bietet bei dieser Färbung folgendes Bild. Die rothen Blutkörperchen sind roth, ebenso die eosinophilen Granula. Die neutrophilen Granula sind rothviolett, in reifen multinucleären Zellen nicht immer vollständig gefärbt, mit grosser Sicherheit gelingt dagegen die Färbung immer an den unreifen, neutrophilen Körnchen der Myelocyten des Knochenmarks. Die Mastzellen-Granula färben sich, soweit sie nicht durch Wasser gelöst werden[2]), intensiv rothviolett.

Auch die Kerne nehmen, wenn die Zellen gut ausgebreitet sind, eine leuchtend rothviolette Farbe an. Je weniger die Zellen ausgebreitet sind, um so mehr nähert sich der Farbenton dem Blau. Im Allgemeinen werden die Lymphocyten-Kerne mehr roth, als die Kerne der multinucleären Leukocyten, welche einen mehr blauen Farbenton annehmen. Ist aber einmal eine multinucleäre Zelle zerquetscht und ihr Kern plattgedrückt, so ist dieser ebenso roth, wie ein Lymphocytenkern. Ist dagegen umgekehrt an einer dickeren Stelle des Präparats ein Lymphocyt nicht ausgebreitet, sondern kugelig contrahirt, wie im frischen Präparat, so nähert sich die Farbe seines Kernes dem Blau.

[1]) Ziemann a. a. O. Zettnow, Zeitschr. f. Hyg. und Infectionskr. Bd. XXX, S. 1. Feinberg, Centralbl. f. Bakt. etc. 1900, Bd. XXVII S. 417.

[2]) Vgl. L. Michaelis, Untersuchungen über Mastzellen. Münchener med. Wochenschrift, 1902 (im Druck).

Digitized by Google

Die Blutplättchen werden mit grosser Deutlichkeit ebenfalls roth gefärbt. Sie zeigen eine feinkörnige Structur, wie mit keiner anderen Methode[1])

Ein Fehler der Methode ist, dass man Farbniederschläge nicht immer mit Sicherheit ganz vermeiden kann. Doch ist es leicht, diese zu erkennen. Sie sind amorph und diffus über ganze Stellen des Präparates verbreitet, wenn sie sich auch mit Vorliebe in der Nähe der Zellen zu bilden pflegen. Principiell dürfen zur Aufklärung von Structur-Verhältnissen nur Niederschlags-freie Präparate verwandt werden.

Jeder ausgebreitete Lymphocyt zeigt um den rothvioletten Kern einen zart himmelblau gefärbten Protoplasma-Leib. In diesem findet man nun violette Körnchen, welche man mit anderen Methoden nicht zur Darstellung bringen kann. Sie sind nicht in allen Lymphocyten zu sehen, sondern nur etwa in jedem dritten. Besonders findet man sie selten dann, wenn der Lymphocyt einen extrem schmalen, kaum sichtbaren Protoplasma-Saum hat. Die Grösse des Körnchens schwankt zwischen der Grösse der neutrophilen und der eosinophilen Körnchen; ihre Form ist bei grösseren Exemplaren nicht immer genau kugelig. Die Anzahl der Körnchen in einer Zelle schwankt zwischen ganz vereinzelten Exemplaren bis zu demjenigen Bilde, wie es z. B. die neutrophilen Granula in einer multinucleären Zelle bieten. Am häufigsten ist eine mässig zahlreiche, noch gut zählbare Menge.

Ausser in den typischen Lymphocyten finden sich die Körnchen in gleicher Weise in den „grossen uninucleären Leukocyten“ und in den „Übergangsformen“ Ehrlich's. In diesen werden sie jedoch bei anderen Exemplaren auch vermisst.

Es fragt sich nun, ob diese Körnchen principiell von den neutrophilen Granulationen verschieden sind. Die neutrophilen Granula färben sich bei der Methode um so sicherer, je jünger sie sind. Es könnte sich also sehr wohl um noch spärlich entwickelte, neutrophile Granula handeln. Schon Ehrlich hat beobachtet, dass in seinen „Uebergangszellen“ spärliche neutro-

[1]) Argutinsky (Anatom. Anzeiger 1901) will sogar Kern und Protoplasma in Blutplättchen differenzirt haben.

Digitized by Google

phile Granulationen vorkommen. Jedoch scheint der Umstand, dass z. B. Triacid die Granula nicht darstellt, sehr dafür zu sprechen, dass sie doch nicht einfach den neutrophilen Körnchen gleich zu setzen sind.

Lassen sich nun diese Körnchen zur Differentialdiagnose von Unterarten der Leukocyten verwerten, deren Trennung bisher nicht möglich ist? Vor allem kommt da die sichere Unterscheidung von Lymphocyten und der grossen uninucleären Zellen in Betracht. Aber da die Granula in diesen beiden Zellarten sowohl vorkommen als auch fehlen können, so ergiebt sich schon, dass sie für diese Unterscheidung nicht verwerthbar sind. Ihr Werth liegt in etwas ganz Anderem.

Entweder sind die granulafreien und die granulahaltigen Lymphocyten verschiedenen Alters, also Umbildungsformen derselben Zellart, oder sie sind principiell verschieden. Die letzte Ansicht ist deshalb unhaltbar, weil die Anzahl der Granula so stark variirt, und man ungezwungen alle Uebergänge von völlig homogenen bis zu stark granulirten Zellen constatiren kann. Wenn aber unzweifelhafte Lymphocyten Granula besitzen können, so verliert damit das Moment der Körnelung seinen Werth als Scheidungsmerkmal der beiden Hauptgruppen der farblosen Blutzellen. Wenn ausserdem Lymphocyten und grosse uninucleäre Zellen auch in dieser Beziehung sich gleich verhalten, so verwischt dies bei dem Werth, den man der specifischen Granulation zuschreibt, die Grenze dieser beiden Zellformen.

Zunächst könnte man geneigt sein, eine gerade entgegengesetzte Deutung zu geben. Ehrlich und Lazarus[1]) definiren die Lymphocyten als „kleine . . . Zellen, deren Leib von einem grossen, runden, homogen gefärbten, concentrisch gelagerten[2]) Kern eingenommen ist, während das Protoplasma als ein schmaler Saum den Kern concentrisch umschliesst".

. . . .„ 2. „Streng von den Lymphocyten zu unterscheiden ist die zweite Gruppe: „die grossen uninucleären Leukocyten. Es sind dies voluminöse Zellen von der etwa 2—3 fachen Grösse der Erythrocyten, die einen grossen, ovalen, meist excentrisch

[1]) Ehrlich und Lazarus, Die Anämie.

[2]) Die Sperrung findet sich nicht im Original. 1901.

Digitized by Google

gelagerten und schwach färbbaren Kern, dabei ein relativ mächtiges Protoplasma besitzen. Letzteres ist frei von Granulationen".

Trotz dieser präcisen Definitionen wird niemand die Schwierigkeiten verkennen, die Lymphocyten in jedem einzelnen Fall von den grossen uninucleären Zellen zu unterscheiden. Da nun, wie wir von den grossen uninucleären Zellen angaben, die Körnchen in einem Theil der lymphocytenartigen Zellen fehlen, so könnte man meinen, dass die Körnchen das lange gesuchte Unterscheidungsmittel dieser beiden Zellformen seien, dass also die ungekörnten als Lymphocyten, die gekörnten als grosse uninucleäre Zellen anzusehen seien. Da man aber dem morphologischen Bilde der Lymphocyten völlig entsprechende Zellen mit Körnelung findet und sichere grosse uninucleäre ohne Körnelung, würde man sich in einen Widerspruch zu der Ehrlich'schen Definition setzen, wenn man einerseits nur die granulirten, andererseits nur die ungranulirten Zellen als zusammengehörig hinstellen wollte. Auch die Körnelung ist nicht im Stande, den Gegensatz, den Ehrlich zwischen Lymphocyten und grossen uninucleären Zellen macht, zu bestätigen.

Wie häufig man in absolut zweifellosen Lymphocyten die Körnelung findet, zeigt z. B. folgende Zählung. Unter 50 gezählten lymphocytenartigen Zellen (Lymphocyten, grosse uninucleäre) eines gesunden Mannes wählten wir 32 aus, welche in strengster Weise die morphologischen Merkmale der Lymphocyten darboten, also eine im Verhältniss zur Gesammtmenge von 50 gewiss niedrig bemessene Zahl. Von diesen 32 sicheren Lymphocyten zeigten 13 mit voller Bestimmtheit Granula, während in 19 keine Granula erkannt werden konnten.

Von ganz anderen Gesichtspunkten aus ist Pappenheim[1]) zu dem gleichen Schluss gekommen, dass Lymphocyten und grosse uninucleäre Zellen von einander nicht zu trennen seien.

Es musste von Interesse sein, die Lymphocyten in den Lymphdrüsen auf ihren Granula-Gehalt zu prüfen. Auf Abstrich-Präparaten von Lymphdrüsen machten wir dabei die Beob-

[1]) A. Pappenheim, Von den gegenseitigen Beziehungen der verschiedenen farblosen Blutzellen zu einander. Dieses Archiv Bd. 159, 160.

Digitized by Google

achtung, dass diese Granula in den Zellen der Lymphdrüsen nicht vorkommen. Man findet hier folgende Zellformen:

1. Zahlreiche scheinbar ganz protoplasmafreie, grosse, runde Kerne. Es ist mit keiner Methode, auch nicht mit Methylgrün-Pyronin, ein merklicher Protoplasma-Leib nachzuweisen.

2. Zellen mit derselben Kernform mit blaugefärbtem Protoplasma-Leib, und zwar vom schmalsten Saum bis zum denkbar breitesten Leib, vom centrischen bis zum völlig excentrischen Kern. In den protoplasmareichen Zellen finden sich manchmal offenbar durch Phagocytose aufgenommene Einschlüsse von rothen Blutkörperchen und Kernresten anderer Zellen[1]).

In allen diesen Zellen fehlen die Körnchen. Daraus können wir entweder den Schluss ziehen, dass die Lymphocyten des Blutes zwar aus den Lymphdrüsen stammen, ihre Körnchen aber erst im Blut erhalten als Alters- und Secretions-Erscheinungen; oder, dass die Lymphocyten des Blutes wenigstens zum Theil nicht aus den Lymphdrüsen stammen. Letztere Möglichkeit steht in guter Uebereinstimmung mit dem Befunde von Lymphocyten im normalen Knochenmark, den Waltz, Pappenheim und Naegeli zuerst richtig gewürdigt haben. Dagegen ist es nicht angängig, zwei nicht ineinander übergehende Sorten von Lymphocyten anzunehmen, granulirte und ungranulirte, weil alle Uebergänge zwischen beiden vorhanden sind.

Alle diese Darlegungen sind auf dem einen, nur mit der einen Methode erhaltenen Befunde basirt. Obgleich die Körnchen nun von vorne herein durchaus nicht den Eindruck von Farb-Niederschlägen machten, verliessen wir uns doch nicht allein auf diesen Eindruck, sondern haben uns erst nach langer, reiflicher Ueberlegung dazu entschlossen, die Körnchen mit Bestimmtheit als präformirt zu betrachten. Wir fassen die Gründe noch einmal zusammen:

1. Die Granula finden sich in völlig Niederschlags-freien Präparaten und finden sich dort nur innerhalb des Protoplasma der Lymphocyten.

[1]) Das ist ein unzweifelhafter Beweis für die Contractilität der Lymphdrüsenzellen, wenn auch die Locomobilität damit noch nicht bewiesen ist.

Digitized by Google

2. Die Granula wurden constant in Abstrich-Präparaten von Lymphdrüsen (Tonsillen und Submaxillar-Drüsen) bei ganz gleicher Methodik vermisst und in zahlreichen Präparaten zweier Fälle von lymphatischer Leukämie ausserordentlich spärlich angetroffen.

3. Einen sicheren Beweis stellt folgende Versuchs-Anordnung dar. Wenn man chemisch reines Methylenazur und Eosin, (letzteres zur völligen Ausnutzung des werthvollen chemisch reinen Methylenazur in geringem Ueberschuss), in wässeriger Lösung zusammenbringt, erhält man nach 24 Stunden einen Niederschlag von eosinsaurem Methylenazur, der sich durch Decantieren oder auf dem Filter durch Waschen mit Wasser leicht reinigen lässt. Dieser Niederschlag lässt sich in warmem Wasser in geringer, doch zur Färbung genügender Menge lösen. Die Lösung färbt genau in derselben Weise, wie die angegebene modificirte Romanowski'sche Methode, nur entstehen hier niemals Niederschläge. Auch bei dieser Färbung zeigen sich die Körnchen in der beschriebenen Weise, können also nicht als Niederschläge aufgefasst werden.

Zusammenfassung:

1. Bei Anwendung der Romanowski'schen Methode (Modification vergleiche Text) gelingt es, in sonst Körnchen-frei erscheinenden farblosen Blutzellen Körnchen nachzuweisen.

2. Die Körnchen finden sich in den Lymphocyten, Ehrlich's grossen uninucleären Leukocyten und Uebergangsformen.

3. Die Körnchen finden sich nur in einem Theil dieser Zellen.

4. Ebenso wie die morphologischen Merkmale nicht ausreichen, die von Ehrlich principiell geschiedenen Gruppen der Lymphocyten und grossen uninucleären Zellen immer streng auseinander zu halten, ebenso wenig erweist sich die Körnung als ein differential-diagnostisches Merkmal.

5. Durch diesen Befund wird die ohnehin schwankende Grenze zwischen diesen beiden Zellformen noch mehr verwischt. Es liegt kein Grund vor, die einander morphologisch ähnlichen und mit gleicher Granulation versehenen Zellen noch weiterhin principiell zu trennen.

Digitized by Google

Wir waren in der Lage, diese Arbeit im Manuscript Herrn Geheimrath Ehrlich nebst Präparaten zu übersenden. Es dürfte von allgemeinem Interesse sein, welche Stellung Herr Geheimrath Ehrlich zur Frage der Lymphocyten-Granula einnimmt:

„Ich bin nach längerer Ueberlegung zu der Anschauung gelangt, dass die Lymphocyten-Körnchen nicht mit den specifischen Granulationen der multinucleären Zellen ohne Weiteres analogisirt werden können. Schon Ihre eigenen Feststellungen und Beobachtungen sprechen meiner Ansicht nach dagegen. Das Fehlen in den Lymphdrüsen, das auf einen Theil der Lymphocyten beschränkte Vorkommen, das unregelmässige, oft nur sehr spärliche Vorkommen selbst in den positiven Fällen stehen mit dem, was wir von neutrophilen, eosinophilen, Mastzellen-Körnchen und ihren Analogen bei den verschiedenen Thierspecies wissen, in einem grossen Gegensatz, so dass ich mich doch sehr reservirt aussprechen würde. Ich vermuthe, dass Ihnen selbst wohl ähnliche Bedenken aufgestossen sind.

Gegenüber der Regelmässigkeit der ächten Granula machen diese Lymphocyten-Granula — ich möchte sagen: einen zufälligen Eindruck. Wenn ich aus der Blut-Histologie ein Analogon suchen will, so möchte ich diese in den neuerdings von Levaditi eingehender untersuchten oxyphilen Körnchen der Mastzellen sehen, die ebenfalls einen solchen irregulären Charakter aufweisen, — bald ganz in den Zellen fehlen, bald mehr spärlich, bald auch wieder reichlicher vorhanden sein können. Mit der specifischen Mastzellen-Körnung hat diese Nebenkörnung nichts zu thun, wie ich glaube. Was re vera vorliegt, ist natürlich schwer zu sagen; ob Alter-Erscheinungen, Degenerations-Vorgänge (wie z. B. in den gekörnten Erythrocyten) oder Anhäufung mehr nebensächlicher Stoffwechsel-Producte, kann ich nicht entscheiden, und würde das auch noch mancher Arbeit bedürfen."

Erklärung der Abbildungen auf Tafel IV A.

Färbung nach Romanowski. Normales Blut vom Menschen.

a) Lymphocyten ohne Körnchen; b) Lymphocyten mit Körnchen; c) „Uebergangszelle" Ehrlichs; d) multinucleäre, neutrophile Zelle.

Digitized by Google

X.

Weitere Studien über die Entzündung seröser Häute.

(Aus dem Pharmakologischen Institut der Universität Erlangen.)

Von

Dr. med. R. Heinz, Privatdocent.

(Hierzu Taf. IV B.)

1. Chemotaxis und Entzündung.

In einer früheren Arbeit[1]) habe ich die verschiedenen Entzündungs-Bilder beschrieben, die durch die Injection zweier chemischer Körper, des Jod und des Terpentin, in seröse Höhlen erzeugt werden. Das Jod (als Jodjodkalium-Lösung) bewirkt Ausscheidung von Fibrin und Verwachsungen von serösen Membranen. Die hierbei verlaufenden feineren histologischen Vorgänge habe ich in einer weiteren Mittheilung geschildert[2]). Das Terpentin bewirkt circumscripte, auf den Ort der Einwirkung eng beschränkte Eiterung. Indem ich den kleinen Kunstgriff gebrauchte, das Terpentin in Form feinster Tröpfchen (als Aufschwemmung in 0,6 pCt. Kochsalzlösung) zu injiciren, erhielt ich auf Pleura und Peritonaeum zahlreiche eng umschriebene Eiterheerde von 1 bis 3 mm Durchmesser, die von völlig normalem Gewebe umgeben waren. Diese Eiterheerde bildeten der Serosa des Darms, bezw. dem Mesenterium platt aufsitzende, kugelige Häufchen. Viele erschienen dadurch, dass sich ihre Masse bei gleich bleibender Basis vergrösserte, pilzförmig mit ausspringenden Rändern. Die Eiterbläschen bestanden aus Eiterkörperchen und ihren Zerfalls-Producten. An der Peripherie waren die Eiterkörperchen ziemlich gut erhalten, in der Mitte war Zerfall und theilweise Verflüssigung eingetreten. An der Basis der Eiterbläschen fand sich eine schmale nekrotische, und um diese eine ebenfalls sehr beschränkte Entzündungszone; die

[1]) Heinz: Ueber Jod und Jodverbindungen. Dieses Archiv Bd. 151, S. 45.

[2]) Heinz: Ueber die Herkunft des Fibrins und die Entstehung von Verwachsungen bei acuter adhaesiver Entzündung seröser Häute. Dieses Archiv Bd. 160, S. 365.

Digitized by Google

Muscularis interna wie die Submucosa des Darmes waren von den Entzündungs-Erscheinungen nicht mit ergriffen. Das Terpentin bewirkt also vor Allem eine ausserordentlich starke Leukocyten-Auswanderung. Wir können es deshalb zu den „chemotaktischen" Substanzen rechnen. Es drängt sich nun die Frage auf, ob wir durch eine passende Abschwächung der Terpentin-Einwirkung die nekrotisirenden und Entzündung erregenden Eigenschaften des Terpentins beseitigen können, so dass nur die Leukocyten-anlockende Wirkung in die Erscheinung tritt, ob wir also durch Terpentin eine Auswanderung der weissen Blutkörperchen auf die freien Serosa-Flächen erzielen können, ohne dass die die Entzündung charakterisirenden Begleit-Erscheinungen: Gefäss-Erweiterung, Austritt von Plasma, von weissen und von rothen Blutkörperchen, und Abscheidung von Fibrin eintreten.

Eine Abschwächung der Terpentin-Wirkung suchte ich zunächst durch Verringerung des Terpentin-Gehaltes der Terpentin-Emulsion, sowie durch möglichste Verkleinerung der Terpentin-Tröpfchen zu erreichen. Zu meinen früheren Versuchen hatte ich eine Mischung von 1 ccm Terpentin mit 9 ccm 0,6 pCt. Kochsalzlösung, gut durchgeschüttelt, verwendet. Ich benützte nunmehr schwächere Mischungen von 1 : 100, 1 : 1000, und suchte durch längeres Schütteln die Terpentin-Tröpfchen möglichst zu verkleinern. Man kann dieselben hierdurch in der That sehr klein erhalten. Die mikroskopische Messung der Tröpfchen ergab einen Durchmesser von 1,7—2,2—2,8—3,3 μ. Immerhin kann man auf diese Weise keine vollständige Gleichförmigkeit der Terpentin-Tröpfchen erzielen. Zwischen einer grösseren Zahl gleichmässig kleiner finden sich vereinzelte, durch Confluiren entstandene, grössere Tröpfchen von 4,4—5,5—7,7 und mehr μ.

Eine ganz gleichmässige Aufschwemmung feinster Terpentin-Tröpfchen erhielt ich auf folgende Weise: Ich schüttelte eine reichliche Menge 40° warme 0,6 pCt. Kochsalzlösung in einem Scheidetrichter tüchtig mit Terpentin durch und brachte den Scheidetrichter mit Inhalt in den 37,5° warmen Thermostaten. In demselben wurde das Gemisch 6 Stunden belassen, alle Stunden wurde einmal gut durchgeschüttelt. Das Terpentin ist in Wasser nicht ganz unlöslich. Die Löslichkeit nimmt mit der

Digitized by Google

Temperatur zu. In dem Wärmeschrank bildete sich also eine gesättigte Terpentin-Kochsalzlösung. Nach 6 Stunden wurde der Scheidetrichter aus dem Thermostaten entfernt und die Terpentin-gesättigte Kochsalzlösung abgelassen. Dieselbe kühlte allmählich auf Zimmertemperatur (15 °) ab. Dabei trat eine gleichmässige Trübung der vorher wasserklaren Flüssigkeit ein. Die mikroskopische Untersuchung ergab die Anwesenheit von gleichmässig kleinen Terpentin-Kügelchen von sehr geringem Durchmesser. Derselbe betrug 1,37 μ, war also sehr viel kleiner als der der rothen Blutkörperchen. — Diese Terpentin-Aufschwemmung injicirte ich in die Pleura bezw. Peritonaeal-Höhle von Kaninchen in der Hoffnung, reine Leukocyten-Anlockung — ohne Entzündung und Nekrose — durch dieselbe zu erzielen.

Die Auswanderung der weissen Blutkörperchen bei der Entzündung kann entweder von einer Veränderung der Gefässwand, oder von der Leukocyten-anlockenden, sogen. „chemotaktischen" Wirkung der Entzündung-erregenden Substanz — oder auch von beiden Factoren — bedingt sein. Jedenfalls spielt die Chemotaxis bei der Entzündung eine wichtige Rolle. Leber sagt in seinem bekannten Werke „Ueber die Entstehung der Entzündung" S. 465 Folgendes: „Was die Auswanderung der weissen Blutkörperchen betrifft, so dürften sowohl Erweiterung als vermehrte Durchlässigkeit der Gefässwände nur Umstände sein, welche das Durchtreten der Leukocyten begünstigen. Die eigentliche Ursache muss wohl in den Umständen gesucht werden, welche die latente Bewegungsfähigkeit der Leukocyten anregen und die nach aussen gehende Richtung derselben bestimmen. Die Gruppirung der Leukocyten an der Entzündungsstelle drängt zu der Annahme, dass die Entzündung-erregenden Substanzen, nachdem sie durch Diffusion zu den Gefässen gelangt sind, nicht nur die Auswanderung der Leukocyten veranlassen, sondern auch die Auswanderung beherrschen." Leukocyten-anlockende Körper sind uns in grosser Zahl bekannt; wir rechnen sie zu den „chemotaktisch" wirksamen Substanzen. Als solche bezeichnen wir chemische Verbindungen, die auf bewegungsfähige Zellen oder Einzel-Organismen (verschiedenster Natur) richtend einwirken. Dass es reine Chemotaxis giebt, ist zweifellos. Stahl und Pfeffer haben nachgewiesen, dass Myxomyceten, Bakterien, In-

Digitized by Google

fusorien, Spermatozoïden, Schwärmsporen u. A. von gewissen Substanzen lebhaft angezogen werden. Ob bei dem höher entwickelten, gefässhaltigen Thier reine Leukocyten-Anlockung — ohne „Entzündung“ vorkommen kann, ist von vornherein nicht zu entscheiden. Wir sind gewöhnt, überall da, wo wir ein Gefäss von ausgewanderten Leukocyten umgeben sehen, einen Entzündungs-Process anzunehmen. Es fragt sich aber, ob dies stets berechtigt ist. Zur Prüfung auf chemotactische Wirkung sind die serösen Membranen besonders geeignet. Bei der Injection von Leukocyten-anlockenden Substanzen in das subcutane Bindegewebe oder in parenchymatöse Organe wird durch die Anhäufung der weissen Blutkörperchen ein starker Druck erzeugt, der zu secundären Störungen Veranlassung geben kann. Ferner können durch den — unvermeidlichen — Untergang zahlreicher Leukocyten Stoffe frei werden, die ihrerseits (secundär) Entzündung-erregend auf ihre directe Umgebung wirken. Bei den serösen Membranen erfolgt die Abscheidung der Leukocyten auf eine freie Oberfläche, gewissermassen nach aussen, so dass secundäre Veränderungen des „secernirenden“ Gewebes nicht zu befürchten sind.

Die mit Terpentin-Emulsionen angestellten Versuche haben nun folgendes eindeutige Resultat ergeben: Es gelang in keiner Weise, mit Terpentin reine Leukocyten-Auswanderung zu erzielen. Ueberall, wo Eiterbläschen auftraten, fanden sich auch deutliche entzündliche und nekrotische Veränderungen an dem darunter liegenden Gewebe.

Von einer gewissen Concentration des Terpentins abwärts, insbesondere mit der übersättigten Terpentin-Kochsalz-Lösung, erhielt ich dagegen nur eine mehr minder ausgesprochene Hyperaemie — oder gar keine Wirkung. Dieses Resultat erscheint auf den ersten Blick sonderbar. Wenn Terpentin Eiterung und Nekrose bewirkt, so sollte man erwarten, dass auch der kleinste Tropfen, wenn auch auf einem kleinsten Bezirk, diese Wirkung hervorrufen werde. Die Erklärung dürfte in Folgendem gegeben sein: Die Aufschwemmung feinster Terpentin-Tröpfchen gelangt bei der Injection in die Kaninchen-Pleura in eine Temperatur von etwa 37,5 ° C. zurück, und die Tröpfchen lösen sich wiederum in der umgebenden Kochsalz-Lösung (bezw. Körperflüssig-

Digitized by Google

keit) auf. Es kommt also gar nicht Terpentin in unverdünntem Zustand, wenn auch sehr kleinen Tröpfchen, zur Einwirkung, sondern eine wässrige Terpentin-Lösung mit sehr geringem Terpentin-Gehalt. Der letztere ist zu gering, um Entzündung, Eiterung und Nekrose zu bewirken; die Lösung vermag nur eine geringfügige Reizung auszuüben, die sich in Gefäss-Erweiterung äussert.

Die mit Terpentin angestellten Versuche haben des Weiteren ergeben, dass die Entstehungsweise der Eiterbläschen eine ganz andere ist, als ursprünglich angenommen wurde. Die Verhältnisse scheinen auf den ersten Blick sehr einfach zu liegen. Die Terpentin-Tröpfchen wirken, wo sie haften bleiben, chemotaktisch, und verursachen Auswanderung massenhafter Leukocyten in ihrer unmittelbaren Nähe. Indem immer mehr Leukocyten auf die freie Oberfläche wandern, erheben sie sich zu einem bläschenförmigen Gebilde, das der relativ wenig veränderten Serosa oberflächlich aufsitzt, während im Innern des Eiterbläschens Zerfall und Verflüssigung eintritt. — Dies ist aber nicht die wirkliche Entstehung der Eiterbläschen. Eine durch Terpentin angelockte Auswanderung der weissen Blutkörperchen auf die freie Oberfläche der Serosa findet nicht statt. Verfolgt man die Entstehung eines Eiterbläschens 18, 24, 36 Stunden nach der Injection einer Terpentin-Emulsion in die Peritonaeal-Höhle, so beobachtet man Folgendes: Man sieht zunächst in der Serosa des Darmes (dem Mesenterium, dem Omentum) eine spindelförmige Verdickung. Unter dem Mikroskop zeigt diese spindelförmige Verdickung im Centrum einen Eiterheerd. In der Mitte verdecken die Eiterkörperchen das Grundgewebe fast ganz; am Rande aber sieht man, wie die Leukocyten den Bindegewebsfasern zwischengelagert sind. Der Eiterheerd ist nach aussen von Serosagewebe überzogen, das, wenigstens theilweise, noch mit Endothel bedeckt ist. Es ist also kein Zweifel, dass die Einlagerung der Eiterkörperchen innerhalb der oberflächlichen Gewebsschichten erfolgt. Eine Auswanderung von Leukocyten auf die freie Oberfläche findet nicht, oder wenigstens nur in sehr beschränktem Maasse statt. — Die Einlagerung von Leukocyten in der Serosa wird immer stärker; die letztere wird halbkugelig aufgetrieben, die Leukocyten verdrängen immer mehr Gewebe,

Digitized by Google

das bis auf geringe Reste verschwindet; schliesslich ist ein halbkugelförmiges Bläschen oder pilzförmige Kappe entstanden, die auf den ersten Blick ganz aus Eiterkörperchen zusammengesetzt erscheint. Bei genauer Durchforschung aber findet man in den Eiterbläschen hier und da — ausser Leukocyten und deren Zerfalls-Producten — andere Gewebs-Elemente: Bindegewebs-Kerne und Bindegewebs-Fasern, die zuweilen ganze Nester bilden. Solche Bindegewebs-Inseln finden sich, freilich oft stark verändert, bis unmittelbar unter dem freien Rand des Eiterbläschens. Sie stellen die letzten Reste des verdrängten Serosa-Gewebes dar und beweisen, dass die Eiterbläschen aus, dem Gewebe eingelagerten, spindelförmigen Eiterheerden entstanden sind (Taf. IV B, Fig. 1, $_{1, 2, 3}$).

Das Terpentin hat sich somit für unsere Versuche als nicht geeignet erwiesen. Es ist kein „chemotaktischer", sondern ein Entzündung, Eiterung und Nekrose erzeugender Körper. — Als specifisch-chemotaktisch für Leukocyten bezeichnet Buchner eine Anzahl Körper, die chemisch ganz indifferent sind, Haut und Schleimhäute weder sensibel noch entzündlich reizen und erst, wenn sie in das Körpergewebe eindringen, intensiv Leukocyten-anlockend wirken. Zu diesen Körpern gehören zunächst gewisse, aus Bakterien-Culturen gewonnene Eiweisskörper, so z. B. ein aus Pyocyaneus-Culturen dargestelltes Protein, das nach Buchner noch in einer Verdünnung von 1 : 3000 kräftig Leukocyten-anlockend wirkt. Ein sehr wirksames Präparat stellte ich mir in folgender Weise her. Ich löste von 6 Pyocyaneus-Agar-Culturen die Bakterien-Schicht los, bezw. spülte sie mit 0,6 pCt. Kochsalz-Lösung herunter, und brachte die gesammte Bakterienmasse in einen kleinen Mörser, in welchem ich sie mit Glaspulver verrieb. Dann setzte ich die etwa 10 fache Menge 0,1 pCt. Kalilauge zu und liess unter häufigem Umrühren, bezw. Verreiben, 6 Stunden im Warmofen bei 37,5° C. stehen. Sodann filtrirte ich (durch gewöhnliches Filterpapier) und neutralisirte das Filtrat genau durch vorsichtigen Zusatz von verdünnter Salzsäure. Von der erhaltenen trüben Flüssigkeit injicirte ich $\frac{1}{4}$—$\frac{1}{2}$ ccm in die rechte Pleurahöhle von Kaninchen. Nach 24 bezw. 48 Stunden öffnete ich den Pleuraraum. Ich fand dann regelmässig die untere Hälfte der Pleura visceralis bedeckt von

Digitized by Google

weissgelblichen Eitermassen. Dieselben haften im Allgemeinen der Pleura ziemlich fest an, so dass dieselbe einer stark secernirenden Geschwürsfläche glich. Mikroskopisch zeigte sich die pyogene Membran hauptsächlich aus Eiterkörperchen und deren Zerfalls-Producten: Kern- und Zellresten, Detritus, bestehend; daneben fanden sich aber auch rothe Blutkörperchen, ferner vereinzelte Pleura-Epithelien, sowie reichliche fädige, netzartig verzweigte, Massen. Diese gaben bei Färbung mit Hämatoxylin-Eosin, bezw. nach Weigert die specifische Fibrinfärbung. Es fand sich aber nicht nur Fibrin der Pleura-Oberfläche aufgelagert, sondern auch den peripherischen Lungenpartien, den Gefässen, den Lungen-Alveolen, auch dem interstitiellen Gewebe eingelagert. In den Lungen fanden sich ausserdem Eiterkörperchen, sowie abgestossene Lungen-Epithelien: kurz es zeigte sich das Bild einer auf die peripherischen Lungentheile beschränkten, croupösen Pneumonie. Die durch das Pyocyaneus-Proteïn hervorgerufene Eiterung beruht also nicht allein auf Chemotaxis, sondern ist mit den typischen Symptomen der Entzündung vergesellschaftet.

Man kann nun einwenden, dass die aus der Pyocyaneus-Cultur erhaltene Substanz keine reine Substanz darstelle, bezw. dass der Pyocyaneus-Bacillus ausser chemotactisch-wirksamen noch specifische Entzündung-erregende Körper producire. Dieser Einwand erscheint ausgeschlossen bei einer anderen Categorie chemotactisch wirksamer Substanzen, die uns ebenfalls Buchner kennen gelehrt hat, nehmlich bei einer Anzahl reiner indifferenter, z. Th. als Nahrungsmittel dienender Eiweisskörper. Unter diesen Körpern ist namentlich das Gluten-Casein oder Aleuronat von hervorragender Leukocyten-anlockender Wirksamkeit und wird daher am häufigsten zu Versuchen über Chemotaxis im Warmblüter-Organismus gebraucht. Insbesondere ist es häufig in die Pleurahöhle von Kaninchen oder Hunden injicirt worden, um grössere Mengen Leukocyten für Versuchszwecke zu gewinnen. Erfolgt nun diese Leukocyten-Absonderung durch reine Chemotaxis, oder ist auch sie von den Erscheinungen der Entzündung: von der Erweiterung der Gefässe, von Transsudation von Plasma, von Auswanderung von weissen Blutkörperchen, von Ausscheidung von Fibrin begleitet?

Digitized by Google

In meinen Versuchen verwandte ich einen Aleuronatkleister, der nach folgendem Recept hergestellt war:

Aleuronat (feinst gepulvert) 2,0, Amylum 0,5. Zunächst mit wenig Wasser angerieben, dann unter beständigem Verreiben bis 200 ccm Aq. dest. zugesetzt, aufgekocht und 10 Minuten im Sieden erhalten, und an 3 aufeinanderfolgenden Tagen je 15 Minuten in strömendem Dampf sterilisirt.

Von dieser Mischung wurden 1—2 ccm in den rechten Pleuralraum von Kaninchen injicirt; nach 24 bezw. 48 Stunden wurden die Thiere getödtet und der Inhalt der Brusthöhle untersucht. In dem Pleuralraum fand sich eine durchaus nicht sehr grosse Menge trüber, grauröthlicher Flüssigkeit. Die Röthung war offenbar durch einen mässigen Gehalt an Blutkörperchen verursacht. Diese Blutbeimischung war regelmässig vorhanden, auch wenn bei der Injection durchaus keine Blutung stattgefunden hatte. Zum Zweck der Einspritzung wurde die Haut über der 3. oder 4. Rippe auf etwa 1½ cm gespalten, dann — unter Verschiebung der Haut — die Muskelbündel in dem 3. oder 4. Intercostalraum mit einer stumpfen Sonde aus einander gedrängt, und die quer abgeschnittene, gut abgerundete und geglättete Canüle einer Pravazspitze eingestossen, was fast regelmässig ohne Blutung und Läsion der Pleura visceralis geschah. In dem Pleuralraum fanden sich ferner, theils der Pleura parietalis, theils der Pleura visceralis mehr oder weniger anhaftend, weissliche, zähe, fädige oder membranöse Massen, die kaum etwas anderes als Fibrin sein konnten.

Die mikroskopische Untersuchung des Pleura-Inhaltes ergab Folgendes: Die grauröthliche Flüssigkeit bestand hauptsächlich aus Leukocyten. Dieselben waren zum grössten Theil multinucleäre Formen; sie zeigten (auf dem erwärmten Objectträger) lebhafte amöboide Bewegungen. Sie waren aber durchaus nicht sämmtlich voll lebenskräftig. Im fixirten und gefärbten Präparat sah man zahlreiche Leukocyten in grössere oder kleinere Kugeln oder unregelmässige Partikel zerfallen. Neben den weissen Blutkörperchen fanden sich ziemlich zahlreiche grosse, plattenförmige Zellen mit einem deutlichen bläschenförmigen Kern, mit einem oder zwei grossen Nucleolen, und mit hellem, durchsichtigem Protoplasma, in dem runde, stark Licht-brechende

Digitized by Google

Granula eingelagert waren. Es sind dies Pleura-Epithelien, die in beträchtlicher Menge abgestossen werden. — Schliesslich finden sich nicht wenig rothe Blutkörperchen. Es hat also neben der Auswanderung von Leukocyten der Durchtritt zahlreicher Erythrocyten und reichliche Abstossung von Pleura-Epithelien stattgefunden. — Was die faserigen Massen anlangt, die hier und da der Serosa anhaften, so bestätigte die mikroskopische Untersuchung, dass sie aus Fibrin bestehen. Sie sind ziemlich zähe und lassen sich nur schwierig zerfasern. Sie stellen sich dann als stark Licht-brechende, netzförmige oder gewellte Fibrinfasern dar. Am gehärteten Präparat zeigen sie bei Färbung mit Hämatoxylin-Eosin bezw. nach dem Weigert'schen Verfahren das für Fibrin charakteristische Verhalten.

Wir finden also nach Injection von Aleuronat in den Pleuraraum: Weisse Blutkörperchen, rothe Blutkörperchen, Pleura-Epithelien und Fibrin, neben reichlichen Mengen Plasma. Es handelt sich demnach nicht um reine chemotaktische Leukocyten-Anlockung, sondern um reguläre Entzündung. Dies bestätigt auch die mikroskopische Untersuchung der Pleura und der oberflächlichen Lungentheile. Wir finden in den Alveolen reichlich abgestossenes Epithel, in dem Lumen wie in den Septis zahlreiche ausgewanderte weisse, sowie auch rothe Blutkörperchen; schliesslich in den Alveolen, in den Gefässen, im Gewebe selbst eingelagert, Netze oder Faserzüge von Fibrin.

Aus den mitgetheilten Versuchen ergiebt sich, dass es selbst mit den scheinbar ganz indifferenten, als specifisch chemotaktisch bekannten, Substanzen nicht gelingt, reine Leukocyten-Anlockung hervorzurufen. — Reine Chemotaxis beobachten wir nur gegenüber Einzelzellen und Einzelorganismen; — am gefässhaltigen Gewebe ist sie stets mit den übrigen Erscheinungen der Entzündung verbunden.

2. Eine biologische Eigenschaft der Serosa-Epithelien.

Wie soeben erwähnt, werden unter der Einwirkung chemotaktischer Substanzen nicht nur massenhaft Leukocyten, sondern auch zahlreiche Pleura-Epithelien nach aussen abgeschieden. In ähnlicher Weise hatten wir Abstossung von Pleura-Epithelien, — und zwar in recht reichlichem Maasse —, bei der durch Jod-

Digitized by Google

jodkalium hervorgerufenen Entzündung der Pleura constatiren können. Bei der Jod-Entzündung der Pleura findet aber nicht nur reichliche Abstossung von Epithelien, sondern auch lebhafter Ersatz und Neubildung derselben statt. — Die neugebildeten Epithelien unterscheiden sich auch morphologisch von den normalen Pleura-Epithelien: ihr Leib schwillt, während Längen- und Breiten-Dimension geringer werden; es bilden sich zahlreiche, die Zelle erfüllende Granula; der Kern zeigt dichtere Structur und nimmt einen verhältnissmässig grösseren Theil der Zelle ein: kurz, die neugebildeten Pleura-Epithelien zeigen das typische Verhalten junger embryonaler Zellen.

Auch die im Verlauf der Aleuronat-Entzündung abgestossenen Pleura-Epithelien sind bereits in Umformung begriffen: Die normalen Pleura-Epithelien sind nehmlich sehr flach, platten- oder schollenförmig; sie zeigen in ihrem Zellleib nur vereinzelte, feine, wenig Licht-brechende Granula, dagegen eine Anzahl stark Licht-brechender kleiner Fettkügelchen. Die in dem Aleuronat-Exsudat sich findenden Epithelien besitzen dagegen, wie erwähnt, sehr häufig in Gruppen vereinte, stark Licht-brechende runde Granula. Diese stellen nicht etwa Fettkügelchen dar. Bei Zusatz von Sudan-Lösung färben sich zwar in vereinzelten Zellen eine Anzahl heller, runder Kügelchen, und erweisen sich hierdurch als Fett; die oben geschilderten, in Gruppen vereinten Granula dagegen bleiben ungefärbt und lösen sich auch nicht in Aether, stellen also kein Fett dar (Taf. IV B Fig. 2).

Die bei Jod-, bezw. Aleuronat-Entzündung abgestossenen Pleura-Epithelien weisen aber noch einen weiteren biologischen Unterschied den normalen Pleura-Epithelien gegenüber auf.

Ich untersuchte, um mich über die Lebensfähigkeit der in dem Aleuronat-Exsudat enthaltenen Zellen zu unterrichten, dem eben getödteten Thier entnommene Proben des Pleura-Inhaltes bei Körper-Temperatur.

Die für derartige Zwecke gewöhnlich gebrauchten „erwärmbaren Objecttische“ erfüllen ihren Zweck nur sehr unvollkommen. Sie bestehen in der einfachsten Form aus einer Metallplatte, an der seitlich Metallflügel angebracht sind. Diese werden durch darunter gestellte Spiritusflammen erhitzt und leiten die Wärme der Metallplatte zu. Die Mitte derselben ist durchbohrt, um

Digitized by Google

Licht durchzulassen; in der Umgebung der Durchbohrung ist ein Thermometer angebracht. Auf den Objecttisch wird der Objectträger gelegt, auf diesen kommt das zu erwärmende Präparat und das Deckglas. Es ist klar, dass bei der schlechten Wärmeleitung des relativ dicken Objectträgers es zunächst sehr lange dauern wird, bis das Präparat durchwärmt ist; und zweitens, dass, wenn der in die Metallplatte eingelassene Thermometer 37° zeigt, man durchaus keinen Anhalt hat, welche Temperatur zwischen Objectträger und Deckglas herrscht. — Ich habe mir daher einen erwärmbaren Object-Träger construiren lassen. Der einfache und billige, durchaus zweckentsprechende Apparat besteht aus einem flachen Messingkästchen mit je einem seitlichen, zum Zu- und Abfluss von 40° warmen Wassers dienenden Ansatze. In der Mitte des Kästchens ist auf Ober- und Unterseite eine runde, relativ dünne Glasscheibe eingekittet, durch die das Licht fallen kann. Auf die Glasplatte kommt nun nicht erst ein Object-Träger, sondern direct die zu untersuchende Flüssigkeit, der sich daher die gewünschte Temperatur in kürzester Zeit mittheilt. Der Apparat dient also in der That als erwärmbarer Object-Träger. Die Temperatur wird durch ein in die Wasserschicht hineinreichendes kleines Thermometer von 6 cm Höhe gemessen. Sie wird durch Zufluss von warmem Wasser aus einem selbstthätig sich regulirenden Thermostaten auf 37,5° erhalten. — Die Durchströmung mit gleichmässig temperirtem Wasser erfordert immerhin einen etwas complicirten Hülfs-Apparat. Um denselben eventuell entbehren zu können, sind an dem Messingkästchen schräg nach vorn aufsteigende Messingbänder angebracht, die durch untergestellte Flammen erwärmt werden. Es wird dann der Apparat zunächst mit 40° warmem Wasser gefüllt und auf den Mikroskop-Tisch gelegt. Durch Verkleinerung, bezw. Verschiebung der Flammen kann man leicht erreichen, dass sich die Temperatur bis auf ± 1 bis 2° auf 37,5° C. hält. — Das Kästchen ist nicht regelmässig parallelepipedisch; das mittlere Drittel ist vielmehr niedriger, als die Seitentheile, die um einige Millimeter über jenes hervorragen. Auf diese Weise wird erreicht, dass das der Mitte aufliegende Präparat auch von der Seite her etwas Wärme (durch Strahlung) erhält und von seitlichen Luftströmen geschützt ist.

Digitized by Google

Allen erwärmbaren Object-Tischen und Object-Trägern ist übrigens das, im Thermostaten stehende, „erwärmbare Mikroskop“ überlegen. Es ist hierbei nur darauf zu achten, dass die zur Verwendung kommenden Object-Träger und Deckgläschen genügend lange (im Thermostaten selbst) vorgewärmt sind.

Mit dem erwärmbaren Mikroskop beobachtet, zeigten nun die weissen Blutkörperchen des Aleuronat-Exsudates die lebhaftesten amoeboiden Bewegungen. Als ich nun einmal zwei Pleuraepithel-Zellen, die einem Fibrin-Strang aufsassen, ins Auge fasste, bemerkte ich, dass dieselben beständig ihr Aussehen veränderten. Um Täuschungen zu vermeiden, wurden die Zellen abgezeichnet und in verschiedenen Durchmessern genau gemessen. Es zeigte sich, dass sowohl die äussere Form, wie der innere Bau fortwährend wechselten. Taf. IV B Fig. $3_{1, 2, 3, 4, 5}$ giebt eine der Pleuraepithel-Zellen in verschiedenen Stadien der Veränderung wieder. Betrachten wir z. B. das untere Ende der Zelle. Dasselbe stellt einen zipfelförmigen, spitz endenden Ausläufer dar. Nach einigen Minuten sehen wir, dass anstatt eines spitzen Zipfels eine runde Haube der Zelle aufsitzt. Diese Haube erscheint nach wiederum einigen Minuten in mehrere Theile vertheilt, die wie Warzen der Zelle anhaften. Gleichzeitig ist die ganze untere Hälfte der Zelle breiter geworden, so dass die Zelle ein ganz andersartiges Aussehen bekommen hat. — Auch die Granula sind, wie man direct unter dem Mikroskop beobachten kann, in fortwährender Bewegung begriffen. Sie wechseln beständig ihren Platz, häufen sich bald an dieser, bald an jener Stelle an, verlassen dieselbe wieder, wobei helle (Vacuolen-ähnliche) Räume entstehen, und treten an einem ganz anderen Ort der Zelle zusammen, in dem Zellleib hellglänzende Häufchen bildend. — Aehnliche Gestalts-Veränderungen waren an vielen anderen Zellen, die sich durch ihre Grösse, ihre Form und Structur, ihren ovalen bläschenförmigen Zellkern mit den grossen Nucleolen zweifellos als Pleura-Epithelien erwiesen, nachzuweisen.

Unsere Beobachtungen haben ergeben, dass die Pleura-Epithelien amoeboider Bewegungen fähig sind: zwar nicht die normalen Pleura-Epithelien, die eine einfache Schutzdecke des Pleura-Gewebes darstellen, wohl aber die in Folge eines Ent-

Digitized by Google

zündungsreizes in Umwandlung begriffenen, gewissermaassen zu neuem Leben erwachten Zellen. — Allerdings ist die Bewegungsfähigkeit der Pleura-Epithel-Zellen eine andere, als die der Leukocyten. Einmal ist die der letzteren doch eine bedeutend intensivere; und zweitens gelingt es nicht, an den Pleura-Epithel-Zellen eine directe Locomotion, ein wirkliches Fortkriechen, wie es die Wanderzellen zeigen, nachzuweisen. Die Veränderung der Gestalt und des Inhaltes der Pleura-Epithelien erfolgte, ohne dass dieselben merklich ihren Platz verändern. Nun giebt die Beobachtung extra corpus allerdings keinen zuverlässigen Anhalt für das Verhalten im Organismus selbst. Es ist immerhin möglich, sogar wahrscheinlich, dass die Losstossung zahlreicher Pleura-Epithelien unter dem Einfluss gewisser Entzündungsreize nicht rein mechanisch, sondern durch active Thätigkeit der „gereizten" Zellen erfolgt.

Das Pleura-Epithel verhält sich histologisch wie physiologisch ganz wie das die Lymphräume und Gefässräume auskleidende wahre Endothel. Von dem Gefäss-Endothel ist es bekannt, dass es, entzündlich gereizt, amoeboider Bewegungen fähig ist. Es kann daher nicht Wunder nehmen, dass wir auch an den Endothel-Zellen der Pleura Gestalt-Veränderungen wahrnehmen. Eine solche Bewegungsfähigkeit könnte man übrigens schon aus den Abbildungen früherer Forscher über Entzündungs-Erscheinungen an der Pleura ableiten. Dort, wo die Endothelzellen genau zeichnerisch wiedergegeben sind, zeigen sie so mannichfaltige Formen und so verschiedene Beziehungen zu ihrer Unterlage, dass dieselben wohl nur unter der Annahme selbständiger Form-Veränderungen zu erklären sind.

Digitized by Google

Berichtigung

zum Aufsatz Loeb im Band 166, Heft 1:

Fig. 3 Tafel VI sollte Fig. 7 sein (entspricht der unter Fig gebenen Text-Erklärung).

Fig. 5 Tafel VII sollte Fig. 3 sein.

Fig. 7 sollte Fig. 5 sein.

Digitized by Google

Digitized by Google

Digitized by Google

Digitized by Google

Digitized by Google

Digitized by Google

Digitized by Google

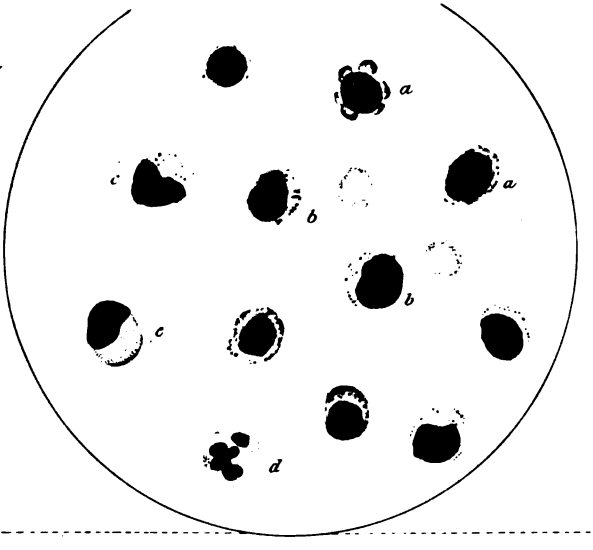

Fig. 1.

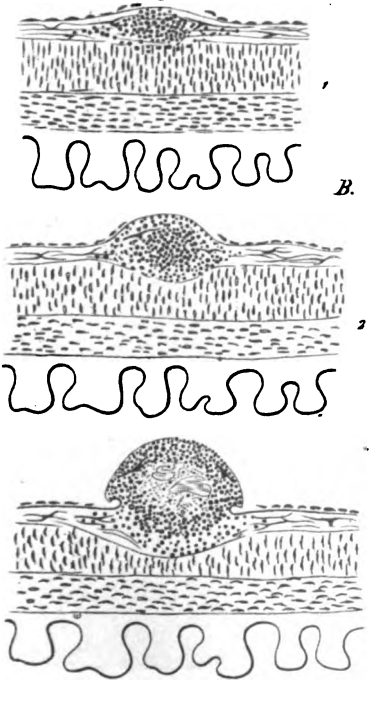

Fig. 2.

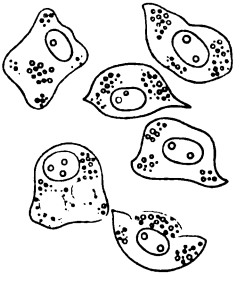

Fig. 3



F. Laue lith. Inst. Berlin

Digitized by Google

Digitized by Google

Dr. Brehmer's Heilanstalt, Görbersdorf i/Schlesien



bekannt als erstes 1854 gegründetes Sanatorium für Lungenkranke. Geburtsstätte der heute massgebenden

Therapie der Phthise.

Winter und Sommer geöffnet.

Pension bereits von Mk. 36,— pro Woche an.

Oberleitung: Kaiserl. Geh. Reg.-Rat Dr. med. Petri (prakt Arzt).

Näheres über die Heilmethode siehe: „Therapie der chronischen Lungenschwindsucht von Dr. Herrmann Brehmer. Verlag Bergmann, Wiesbaden.

Prospekt gratis durch die Verwaltung.

Deutsche Erfindung 20927 vom 10. Juni 1882.

München, Dr. med. Pfeuffer's

Hämoglobin

(Extractsyrup und Pastillen, ca. 33%ig),

frei von den im Blut enthaltenen Auswurfstoffen. Vorzügliche Zeugnisse. — Preis 3 M. oder 1,60 M.

Die Zeltchen (Pastillen), in häufiger Wiederholung genommen, verhindern nach Beobachtung des Dr. Pfeuffer an sich selbst den Eintritt von Schwäche nach Blutkörperchenzerfall in Folge Influenzafieber und wohl auch bei anderen Fiebern. Ausgezeichnete, jetzt allgemein anerkannte Wirkung bei Blutarmuth und Bleichsucht.

Den Herren Aerzten sei ferner empfohlen:

Dr. med. Pfeuffer's physiologisches Lösungsmittel

für krankhafte Ausscheidungen in Leber und Nieren, wie auch in Folge von Bluteindickung nach Cholera-Diarrhoeen. Preis 2 M.

Zu beziehen durch Apotheken oder direct aus

Dr. König's Ludwigsapotheke zu München;
Haubner's Engelapotheke in Wien.

Kronen-Quelle

zu Obersalzbrunn i. Schl.

wird ärztlicherseits empfohlen gegen **Nieren-** und **Blasenleiden, Gries-** und **Steinbeschwerden, Diabetes** (Zuckerkrankheit), die verschiedenen Formen der **Gicht,** sowie **Gelenkrheumatismus.** Ferner gegen **katarrhalische** Affectionen des Kehlkopfes u. der Lungen, gegen Magen- u. Darmkatarrhe.

Die **Kronenquelle** ist durch alle Mineralwasserhandlungen und Apotheken zu beziehen

Broschüren mit Gebrauchsanweisung auf Wunsch gratis und franco.

Brief- und Telegramm-Adresse „Kronenquelle Salzbrunn."

Digitized by Google

Inhalt.

Seite

I. Zur Erinnerung. Blätter des Dankes für meine Freunde. Von Rudolf Virchow 1

II. Zur Kenntniss der Tractions-Divertikel des Oesophagus. Von Prof. Dr. Hugo Ribbert in Marburg 16

III. Casuistische Beiträge zur Kenntniss der Abdominal-Cysten. (Aus dem Pathologisch-anatomischen Institut in Bern.) Von Dr. med. Ernst Hedinger. (Hierzu Taf. I.) 29

IV. Ueber das Sarcoma idiopathicum cutis Kaposi. Ein Beitrag zur Sarcomlehre. (Aus der dermatologischen Universitätsklinik von Prof. Tommasoli in Palermo.) Von Dr. L. Philippson, Assistenten. (Hierzu Taf. II.) 58

V. Knochenheerd in der Cervix eines foetalen Uterus. Von Robert Meyer in Berlin. (Hierzu Taf. III.) 81

VI. Ueber nekrotisirende Entzündung der Speiseröhre und des Magens im Verlauf des Scharlach und über sogen. acute infectiöse Phlegmone des Rachens. Von Eugen Fraenkel in Hamburg 92

VII. Zur Aetiologie der Lungen-Tuberculose. Von Dr. M. Saenger in Magdeburg 116

VIII. Ueber Hernia retroperitonaealis duodeno-jejunalis (Treitzii). (Aus der pathologisch-anatomischen Anstalt des städtischen Krankenhauses Moabit in Berlin: Prof. Dr. Langerhans.) Von Adolf Bingel, cand. med. aus Coblenz 125

IX. Ueber Granula in Lymphocyten. (Aus dem städt. Krankenhause Gitschinerstrasse 104-105) Dirigir. Arzt Prof. M. Litten. Von Dr. Leonor Michaelis und Dr. Alfred Wolff in Berlin. (Hierzu Taf. IV A.) 151

X. Weitere Studien über die Entzündung seröser Häute. (Aus dem Pharmakologischen Institut der Universität Erlangen.) Von Dr. med. R. Heinz, Privatdocenten. (Hierzu Taf. IV B.) 161

Berichtigung 174

Einsendungen für das Archiv werden unter der Adresse der Verlagshandlung Georg Reimer (Lützowstrasse No. 107-8, W.) erbeten. Blosse Anschreiben sind ausserhalb der Ferienzeiten an den Herausgeber, Prof. Rudolf Virchow (Schellingstr. 10, W.) zu richten.

Digitized by Google

HARVARD MEDICAL LIBRARY
APR 3 1902

Archiv

für

pathologische Anatomie und Physiologie

und für

klinische Medicin.

Herausgegeben

von

Rudolf Virchow.

Band 167. Heft 2.

Folge XVI. Band VII. Heft 2.

Mit 5 Tafeln.

Ausgegeben am 17. März.

Berlin,
W. 35 Lützowstr. 107/8.
Druck und Verlag von Georg Reimer.
1902.

Monatlich ein Heft; 3 Hefte bilden einen Band. Preis pro Band M. 14.— Jährlich M. 56.—

Hierzu eine Beilage der Verlagsbuchhandlung

Digitized by Google

Dr. med. Hommel's Haematogen

[Gereinigtes, concentrirtes Haemoglobin] (D. R.-Pat. No. 81391)

Geschmackszusätze: chemisch reines Glycerin 20,0. Malagawein 10,0.

Haematogen Hommel enthält ausser dem völlig reinen Haemoglobin noch sämmtliche Salze des frischen Blutes, sowie die hochwichtigen Eiweissstoffe des Serums concentrirter, gereinigter und **unzersetzter Form** (also **nicht verdaut!**).

Mit grossem Erfolge angewandt

bei **allgemeiner Schwäche, Anämie, Chlorose, Neurasthenie, Rhachitis, Scrophulose, Herzschwäche, Pädatrophie, chronischen Magen-** und **Darm-Catarrhen, Appetitlosigkeit, in der Genesungszeit** nach fieberhaften Krankheiten (Influenza, Typhus etc.) **bei raschem Wachsthum** etc.

Vorzüglich wirksam bei Lungenerkrankungen als Kräftigungskur. — Erzeugt niemals Orgasmus.

Besonders in der Kinderpraxis unerreicht.

Warnung vor Fälschung! Wir warnen vor den zahlreichen Nachahmungen unseres Präparates, insbesondere vor solchen mit **Aether-Zusatz.** Mit Umgehung des Patentes hergestellt, repräsentieren sie nur **gewöhnliche Mischungen.** In ihnen ist das Haemoglobin nicht in **gereinigter,** sondern in der mit den Excretionsstoffen (Hippursäure, flüchtige Fettsäuren, Gase etc.) belasteten, also **ungereinigter Form** enthalten. Wir bitten daher stets **Haematogen Hommel** zu ordinieren.

Einige neuere ärztliche Gutachten:

Herr **Prof. Gebhard, Berlin,** äussert sich in Veit's Handbuch der Gynaekologie in dem von ihm redigirten Abschnitte über „Amenorrhoe" wie folgt:

„Dasjenige Mittel, welches sich am besten gegen diese Constitutionsanomalie bewährt hat, das Eisen, ist gleichzeitig auch das beste Emmenagogum bei der durch Chlorose hervorgerufenen Amenorrhoe. **Als eines der wirksamsten darf wohl Hommel'sche Haematogen angesehen werden.**"

„So streng man heute den Maassstab an alle Hilfsproducte der pharmaceutischen und chemischen Fabriken anlegen muss, weil tagtäglich Neues auf den Markt gebracht wird, was angeblich noch besser wirkt, als ein anderes bei einem bestimmten Leiden indicirtes Präparat, so gut besteht Ihr Haematogen die Probe und so befriedigt die ärztlichen Erwartungen. — Ich kann Sie versichern, dass Klein und Gross meine Patienten das „Haematogen Hommel" lobten, es gerne nahmen, bei allen eine Appetitverbesserung sehr bald zu constatiren war und bei gehobenem Appetit die Nahrungsaufnahme sich steigerte und bald Gewichtszunahme, besseres Aussehen und Allgemeinbefinden sich nachweisen liessen. Wie wohl das dem Arzte thut, in seinen Sprechstunden das eine Mal zu hören, dass eine sehr anämische Dame sich um Vieles frischer und wohler fühlt, das andere Mal ein rhachitisches Kind ein merkliches Zurückgehen aller rhachitischen Erscheinungen erkennen lässt, ein anderes Mal ein Fluor albus ganz geschwunden ist, seitdem die Dame das Haematogen nimmt und endlich manch heimlich sich entwickelnden Spitzenkatarrhen gerade zu einer Zeit „glücklich" mit Haematogen beginnt, wo eben noch Zeit ist etwas zu thun, das können Sie mir glauben. Ich verordne das Haematogen sehr häufig, glaube aber, dass Sie schon so eingeführt sind, denn meine jüngeren Kollegen loben es alle."

(Dr. med. Sigmund Kohn, Prag.)

Versuchsquanta stellen wir den Herren Aerzten, die sich durch Eigen-Prüfung ein Urtheil bilden wollen, gerne **gratis** und **franko** zur **Verfügung.**

Depots in den Apotheken u. Droguerien. — Verkauf in Originalflaschen à Mk. 3.—. In Oesterreich-Ungarn fl. 2.— ö. W.

Tages-Dosen: Säuglinge 1—2 Theelöffel mit der Milch (Körpertemperatur!), **grössere Kinder** 1—2 Kinderlöffel (rein!), **Erwachsene** 1—2 Esslöffel täglich **vor** dem Essen, wegen seiner [illegible] appetitanregenden Wirkung.

Nicolay & Co., Ham[illegible] Zürich

Digitized by Google

A... 2

Archiv
für
pathologische Anatomie und Physiologie
und für
klinische Medicin.

Bd. 167. (Sechzehnte Folge Bd. VII.) Hft. 2.

XI.

Ueber Transplantationen eines Sarcoms der Thyreoidea bei einer weissen Ratte.[1])

Von
Dr. Leo Loeb in Chicago.

(Hierzu Taf. V.)

Im Folgenden soll über eine Reihe von successiven Transplantationen eines Sarcoms der Thyreoidea einer weissen Ratte berichtet werden, die sich über einen Zeitraum von 15 Monaten erstrecken.

Die Transplantationen wurden in die Bauchhöhle und in den Rücken von weissen Ratten vorgenommen. Im Ganzen wurden 360 Stücke transplantirt in ungefähr 150 Thiere. Die Transplantation gelang auch in einer Ratte, die einer Kreuzung einer wilden grauen Ratte und einer weissen Ratte entstammte. Der ursprüngliche Tumor war ein gefässreiches Sarcom. Charakteristisch waren Erweichungshöhlen, die in demselben auftraten, hauptsächlich bedingt durch myxoide Auflösung der Zellen. Secundär traten Blutungen in diesen Höhlen auf. An der Peripherie dieser kleinen Cysten ordneten sich häufig, wenn auch nicht

[1]) Makroskopische und mikroskopische Präparate wurden auf der I. Versammlung der American Society of Pathologists and Bacteriologists, Boston April 5—6, 1901, gezeigt. Siehe Journal Med. Research. Vol. I.

Digitized by Google

immer, die Tumorzellen in regelmässiger, Palissaden-artiger Weise an. Diese Rundzellen waren häufig etwas tiefer gefärbt. Eine bestimmte Beziehung der Zellen zu den Gefässen konnte hier nicht festgestellt werden. Die Kerne waren im Ganzen rundlich, zuweilen spindelförmig. Dieser Tumor in der Schilddrüse einer Ratte wurde exstirpirt, bald jedoch, im Verlaufe einiger Wochen, recidivirte er, und nach der Operation traten eine Reihe von localen Metastasen in der Nähe der Operationswunde auf in Form von kleinen, rundlichen Knötchen. Dieser Tumor wuchs im Verlaufe weniger Wochen zu über Nussgrösse heran. Allgemeine Metastasen durch die Blut- oder Lymphgefässe fanden nicht statt.

Die transplantirten Stücke wurden zu den verschiedensten Zeiten nach der Transplantation mikroskopisch untersucht. Ohne auf Einzelheiten einzugehen, sollen als Haupt-Befunde in den ersten 9 Tagen nach der Transplantation angeführt werden:

Der grösste Theil des transplantirten Stückes wird nekrotisch. Die Kerne des centralen Theiles werden pyknotisch, die Zellen schrumpfen und ihr Contour tritt deutlicher hervor. In der Peripherie finden wir gewöhnlich Leukocyten-Haufen, nach aussen von ihnen kernloses Gewebe. Die Menge der Leukocyten wechselt sehr; zuweilen sind kaum Leukocyten vorhanden. Es hängt das wohl zum Theil von secundären Umständen ab, ob z. B. das transplantirte Stück während der Transplantation inficirt wurde oder nicht. Schon in den ersten 15 Stunden kann man in der Peripherie des transplantirten Stückes eine Ansammlung von bläschenförmigen Kernen mit Mitosen sehn. Wahrscheinlich sind diese Kerne zum Theil wenigstens von dem Tumor producirt, vielleicht auch von dem umgebenden Bindegewebe. Sie fehlen gewöhnlich an solchen Stellen, wo Fett oder derbes Bindegewebe in der Peripherie des Tumors mit transplantirt wurden. Man findet nun zu verschiedenen Zeiten bis zu 14 Tage nach der Transplantation in dem Theile des transplantirten Stückes, wo die pyknotischen Kerne lagen, Mitosen. Eine Reihe von Zellen hier sind etwas besser erhalten, die Kerne noch nicht ganz pyknotisch. In solchen Zellen nun finden sich in diesen Fällen Mitosen. Da dieses Stück von einer kernlosen Schicht und von einer Leukocyten-Schicht umschlossen wird, so ist es unwahrscheinlich, dass diese Mitosen von einwandernden Zellen herrühren, doch mit Sicherheit lässt sich das nicht feststellen. Nicht wesentlich anders verhielten sich in der ersten Zeit Stücke, welche in Meerschweinchen transplantirt wurden.

Schon von dem 4—5 Tage nach der Transplantation an, gewöhnlich aber erst voll ausgeprägt von dem 7—8. Tage an, finden wir um das transplantirte Stück einen sehr starken Mantel von wucherndem Bindegewebe, in dem Cysten liegen, nicht unähnlich denen des Tumors selbst. Dieses

Digitized by Google

Gewebe liegt sicher zum Theil schon in dem peripherischen Gebiet des übertragenen Stückes selbst. Aber wie weit hier nur ein Eindringen wuchernden Bindegewebes der Nachbarschaft mit Auflösung des nekrotischen Tumorgewebes und daraus resultirender Cysten-Bildung, wie weit eine Theilnahme des peripherischen, transplantirten Tumorgewebes an dieser Wucherung stattfindet, lässt sich nicht mit Sicherheit feststellen. An manchen Stellen stösst das transplantirte besser erhaltene Tumorgewebe direct an das wachsende Gewebe an, und hier könnte ja leicht die Quelle des wachsenden Gewebes sein, was sich aber auch nicht mit Bestimmtheit sagen lässt. Ist die Transplantation erfolgreich, so finden wir dichtes, faseriges Bindegewebe um das nekrotische, transplantirte Stück und um dieses nun finden wir dann Sarcomgewebe. Von dem Bindegewebe, welches das nekrotische Stück einschliesst, ziehen Septa in den Tumor, denselben zum Theil ganz durchsetzend und mit dem Bindegewebe in der Tumor-Peripherie zusammenhängend; zum Theil verlieren sich solche Septa im Tumor.

Es wurde der Versuch gemacht, die Grenze zwischen transplantirtem und umgebendem Gewebe dadurch zu bestimmen, dass die Stücke in einem Gazesack eingeschlossen in das andere Thier transplantirt wurden. In über der Hälfte dieser Versuchsthiere entwickelten sich Tumoren aus diesen transplantirten Stücken. Nach 8 Tagen finden sich an einzelnen Stellen um die Gaze, aussen und innen von derselben, sehr zellreiche kleine Knötchen mit Mitosen. Diese im jungen Bindegewebe liegenden kleinen Zellinseln stellen wahrscheinlich die Stellen dar, wo der Tumor sich entwickelte. Nach 14 Tagen fand sich das nekrotische transplantirte Stück im Gazesack. Es war umgeben von dichtem, faserreichem Bindegewebe. Nach aussen davon lag der Tumor, zum kleinen Theil innerhalb des Gazesacks, grösstentheils aussen. Die Gaze war durch den wachsenden Tumor gespannt. Bindegewebs-Septa, die eine Verbindung zwischen der inneren, den nekrotischen Theil einschliessenden, und der äusseren, den wachsenden Tumor einschliessenden Bindegewebskapsel hervortreten, durchzogen den Tumor an einzelnen Stellen. Mit diesem Bindegewebe standen auch derbe Bindegewebszüge in Verbindung, welche die Gaze umgaben. Um die Gazefäden waren Fremdkörper-Riesenzellen gebildet. An einzelnen Stellen stiess das zellreiche Tumorgewebe direct an die Gaze an und umschloss auch Riesenzellen. Es ist wahrscheinlich, dass an solchen Stellen die Riesenzellen durch den Tumor selbst gebildet wurden, da ja wohl die Riesenzellen allein dem andringenden Sarcomgewebe wohl nicht Stand gehalten hätten. Zudem bemerkt man an manchen Stellen Karyorrhexis an den Kernen der Riesenzellen, was auf den Untergang derselben hindeutet; es werden wahrscheinlich neue wieder gebildet, da die Zahl derselben gross ist. Die Structur des Tumors ist typisch. Wir finden sehr viele Mitosen, und an manchen Stellen bilden sich ausserhalb und innerhalb des Gazesacks die beschriebenen Cysten. Also auch hier entsteht der Tumor in dem peripherischen Theil des transplantirten Stückes. Aber auch durch diesen Versuch ist kein

Digitized by Google

weiterer Aufschluss darüber gewonnen worden, wie weit das transplantirte Stück selbst an der Tumor-Bildung Theil nimmt. An einer Seite der Gaze war fast kein Tumor gebildet, erst secundär wuchs das Sarcom hier herein. Es zeigt uns die Untersuchung dieser Stücke, dass das Wachsthum von einzelnen Punkten aus stattfindet. Das erklärt vielleicht auch eine Beobachtung, die öfters gemacht werden konnte, dass nehmlich eine Transplantation grösserer Stücke Tumors erfolgreicher zu sein pflegte, wie eine solche kleinerer Stücke, obwohl, wie wir später sehen werden, schon die Uebertragung einer Zelle genügt, um einen Tumor zu gewinnen. Wahrscheinlich bietet ein grösseres Stück eine grössere Angriffsfläche dar, und kleinere Inseln sind vorhanden, in denen das Tumorgewebe der Nekrose entgeht. Die Untersuchung späterer Stadien solcher Tumoren brachte nichts wesentlich Neues. In einem Stück 5 Wochen nach der Transplantation zeigte sich der Tumor ziemlich weit von der Gaze entfernt. Derbes Bindegewebe lag zwischen Gaze und Tumor. Das ist wohl einem secundären Bindegewebs-Wachsthum zuzuschreiben, das an die Stelle des Tumors trat, der vielleicht selbst durch Infection (der Darm war mit der Gaze und dem Bindegewebe herum verwachsen) an dieser Stelle zu Grunde ging.

Diese Befunde lassen in Bezug auf den Ursprung der Tumor-Bildung 2 Deutungen zu. Entweder das wachsende Bindegewebe um den Tumor, welches vom transplantirten Stück oder von dem umgebenden Gewebe herrühren könnte, bildet selbst den Tumor, und das derbfaserige Bindegewebe wäre nur ein Theil des Tumors oder, und das ist wahrscheinlicher, die Tumorzellen liegen in dem Gerüst des das nekrotische Stück umgebenden wachsenden Bindegewebes. Wenn nun eine Transplantation erfolgreich war, d. h., wenn um das transplantirte Stück sich ein Tumor entwickelte, so machte sich das frühestens am 7. Tag nach der Transplantation bemerkbar, (von einigen Ausnahmen abgesehen, wo ein Tumor unvermuthet viele Wochen nach einer Transplantation wuchs) spätestens wurde es am 20. Tag, gewöhnlich aber zwischen dem 10. und 16. Tag deutlich. Von dem 10. Tag an etwa begann der Tumor zu wachsen. Derselbe wuchs stark bis zum 17. oder 18. Tag und hatte in dieser Zeit vielleicht die 15—20 fache Grösse des ursprünglichen Stückes erreicht. Es wuchs so weit als ein saftiger, aber in der Hauptsache solider Tumor. Von da an pflegten die regressiven Vorgänge, wie die myxoide Erweichung, stärker zu werden, besonders im Centrum, und so bildet sich nun allmählich eine Cyste. Fortwährend aber wächst die Peripherie weiter, die Cyste erweitert sich; nun jedoch wird die weitere Ausdehnung etwa bis zum 25. Tag relativ geringer, und weiterhin ist eine stetige aber etwas langsamere Zunahme zu bemerken, falls keine Infection stattfindet, durch welche das Bild geändert wird. Würde also das Wachsthum in Form einer Curve dargestellt, in der die Abscisse die Tage und die Ordinaten die Volumen-Zunahme bedeuten, so würde der Ordinaten-Zuwachs allmählich abnehmen. Neben der myxoiden Degeneration finden noch andere Veränderungen statt, welche ebenfalls zur Cysten-Bildung führen. Diese werden weiter unten besprochen werden. Die Zahl der

Digitized by Google

erfolgreichen Transplantationen war in den einzelnen Fällen verschieden, manchmal wuchsen alle übertragenen Stücke, manchmal nur 1 oder 2, manchmal keins. In einer Reihe von Fällen wurden Ratten mit Tumoren gefüttert. Auf diese Weise wurden keine Tumor-Bildungen hervorgerufen, wohl aber gelang es, Tumoren zu produciren durch Injection der Flüssigkeit, welche sich in den Cysten fand. 7 derartige Versuche wurden angestellt, 4 ergaben ein positives Resultat, in 3 anderen wurden eingekapselte Abscesse nach etwa 12 Tagen gefunden. In diesen letzteren Fällen waren der Cysten-Flüssigkeit eiter-erregende Mikroorganismen beigemischt gewesen.

In dem ersten erfolgreichen Fall waren am 16. und am 26. September 1900, je 4 ccm Cysten-Inhalt injicirt worden. Thier stirbt am 7. November 1900. Es fanden sich bei der Obduction eine Reihe von Tumoren in Verbindung mit dem Darm und am Peritonaeum. Mikroskopische Untersuchung ergiebt, dass der Charakter der Tumoren ganz derselbe war, wie der des ursprünglichen Tumors, ein cystisches Sarkom. Mehrere Knoten werden in andere Thiere transplantirt und entwickeln sich zu grossen Tumoren.

Der zweite erfolgreiche Fall: Am 16., 26., 28. September werden je 4 ccm Cysten-Flüssigkeit injicirt. Mitte October beginnt diese Ratte Zwangsbewegungen in einer Richtung entgegen dem Uhrzeiger um eine verticale Axe auszuführen, auch in derselben Richtung um ihre Längsaxe sich zu drehen, sobald man das Thier anfasst. Der Kopf wird in bestimmter Richtung fixirt gehalten. (Bei 3 anderen Ratten wurden ähnliche Bewegungen beobachtet.) Am 15. November Knoten in der Peritonaealhöhle fühlbar. Thier frisst nur wenig. Sein Leib schwillt an. Das Thier wird am 24. November getödtet. Viele Knoten in der oberen Hälfte der Peritonaealhöhle, grosse Tumormassen in dem linken Hypochondrium, Knoten auf dem Magen, grösserer Knoten am Mesenterium mit Stiel befestigt. 3 Tumoren im Becken. Die Tumor-Massen im linken Hypochondrium wachsen an zwei Stellen durch das Zwerchfell in die Pleurahöhle hinein.

Unterlappen der linken Lunge consolidirt. In der Bauchhöhle serös blutige Flüssigkeit. Verschiedene Stellen, mikroskopisch untersucht, zeigen typische Tumor-Struktur. Ein Tumor, welcher der seitlichen Bauchwand aufsass, zeigte einige Abweichungen, die später im Zusammenhang mit einigen weiteren Variationen besprochen werden sollen.

3. Fall. Am 28. Januar 1901 etwa 3 ccm, am 1. Februar 1 ccm Cysten-Flüssigkeit injicirt.

Am 23. Februar fühlt man einen Knoten in der Peritonaealhöhle. Am 27. Februar getödtet: Am Omentum sitzen 1 grosser und 5 kleine Knoten.

4. Fall. Am 21. März 1901 wird ein sterilisirter kleiner Kasten, der mit Gaze an der offenen Seite bedeckt war, in die Bauchhöhle eingeführt. Am 23. März wird $\frac{1}{4}$ ccm Cysten-Saft auf und durch die Gaze in den Kasten injicirt. Am 7. April fühlt man an einer Kante des Kastens einen fast Nuss-grossen Tumor. Thier wird am 12. April getödtet. Um den Kasten sind Darm, Leber, Processus xiphoides durch Membranen zusammengeklebt.

Digitized by Google

Aussen an dem Kasten, an der Seite, wo injicirt war, befand sich, durch Bindegewebe an die Gaze befestigt, ein nussgrosser Tumor; im Inneren desselben eine Höhle mit Flüssigkeit, die in putrider Zersetzung begriffen war. Der Tumor drang nicht durch die Gaze durch. In der Nähe dieses Knotens, auch auf der Gaze und in der unteren Hälfte der Peritonaealhöhle sassen etwa 8 Tumorknoten von verschiedener Grösse. Mikroskopische Untersuchung ergiebt typische Tumorknoten.

Auf Schnitten findet man in den kleinen Cysten bei mikroskopischer Untersuchung häufig Zellen schon hydropisch. Bei Untersuchung des Cysten-Inhalts im hängenden Tropfen finden wir einzelne Zellen und runde Gebilde verschiedener Grösse. Wahrscheinlich sind die injicirten isolirten Zellen der Ausgangspunkt der Tumorbildung. Einzelne Zellen waren daher genügend, um einen Tumor entstehen zu lassen.

Wir sehen auch, dass die Tumorenbildung nicht sehr stark verzögert ist bei Injection von Cysten-Flüssigkeit im Vergleich zu der Tumorbildung nach Transplantation. Es wurden eine Reihe von Erfahrungen gemacht, die es als sicher erscheinen lassen, dass transplantirte Stücke, die schon von Beginn mit Bakterien inficirt waren, die später Eiterung oder Fäulniss veranlassten, einheilen und wachsen konnten. Die inficirte Stelle wurde in einigen Fällen von Bindegewebe eingekapselt. Dann erfolgte häufig Durchbruch nach aussen, der inficirte Theil des Stückes konnte so ausgestossen werden, die Haut begann an dieser Stelle zu regeneriren, und so konnte der Tumor wie gewöhnlich weiter wachsen. In anderen Fällen wächst der Tumor trotz der Infection kräftig. Die Mikroorganismen scheinen den wachsenden Sarkomzellen selbst wenig anhaben zu können. Sobald aber die Degeneration im Tumor, wie gewöhnlich im Laufe des Wachsthums, stärker wird, breitet sich die Infection aus. Und zuletzt haben wir eine Schale wachsenden Sarcoms, welche eine putride, geronnene Masse einhüllt. Unter dem Einfluss der Fäulnissbakterien gerinnt die Cysten-Flüssigkeit gewöhnlich.

Einige Beweisfälle mögen zur Erhärtung dieser Thatsachen angeführt werden.

Ein Tumor, der in eine tiefe Hauttasche transplantirt und weit von der Hautwunde entfernt war, war 12 Tage nach der Transplantation stark gewachsen. Dann wurde die Haut an einer Stelle über dem Tumor so sehr adhärent, dass sie nicht mehr verschieblich war und Durchbruch drohte. Die Haut wurde hier durchschnitten, und es fand sich eine weisse, käsige Masse, von Bindegewebe eingekapselt. Von der Bindegewebskapsel zogen Septa in den Tumor.

Ein anderes Beispiel: Am 28. Januar 1901 war ein Stück transplantirt worden. Ein Theil des Stückes brach durch die Haut durch. Eine putride Masse entleerte sich, die Wunde heilte, und das zurückgebliebene Stück wuchs stark. Am 16. Februar, nach 13 Tagen, war ein bedeutender Tumor vorhanden. Nahe der Durchbruchsstelle befanden sich in Verbindung mit dem Tumor viele kleine, runde Knötchen. Diese Knötchen waren theilweise recht hart. Man sieht makroskopisch deutlich, wie diese Knötchen theilweise noch in

Digitized by Google

Verbindung mit dem Haupttumor stehen, andere Knötchen lösen sich allmählich los. In diesen Theilen war keine Gelegenheit zu einer nachträglichen Infection vorhanden, da das transplantirte Stück sehr bald ganz von Bindegewebe abgeschnürt wurde und die Hautwunde sich in beträchtlicher Entfernung von dem Tumor befand. In einem anderen Theil war ein Stück eines Tumors aus der Peritonaealhöhle eines Thieres unter die Haut eines anderen Thieres transplantirt worden. Der Tumor war mit dem Darm des Thieres verwachsen gewesen. Gleichzeitig übertragene Stücke desselben Tumors wachsen nicht, sondern werden grünlich gefärbt und verfallen einer häufig nach Infection mit Darmbakterien beobachteten charakteristischen Fäulniss. Der ersterwähnte Tumor aber begann nach etwa 14 Tagen stark zu wachsen, färbte sich dann plötzlich in der Mitte, nicht aber in der Richtung nach der Haut-Oeffnungsstelle zu, ebenfalls grünlich, dann schwärzlich, und stirbt nun zum grossen Theil ab, wächst aber am Rande weiter. Hier waren sicher die Fäulniss-Mikroorganismen schon von Anfang an vorhanden gewesen.

In einem anderen Falle wächst nach 14 Tagen ein Stück an der Seite und am Grunde, das nach 6 Tagen in der Mitte grünlich gefärbt und putrid war, aus, worauf dann bald der putride Theil ausgestossen wurde.

Es gab aber eine Möglichkeit, durch welche dem Vorschreiten der Infection in dem Tumor Einhalt geboten wurde, und zwar durch Abschnüren von einem, gewöhnlich aber mehreren Knötchen von verschiedener Grösse von dem Haupttumor, und zwar gerade nahe der Stelle, wo die Infection ihren Sitz hatte oder wo der Aufbruch erfolgt war. Hier wuchs das Bindegewebe, und dieses schnürte Tumortheile ab. Ob auch ein actives Hervorwachsen des Tumors stattfand, ist unsicher. Dieses Zusammentreffen von Ulceration eines Tumors und der Bildung kleiner secundärer Knötchen nahe dabei war so häufig, dass es wohl kaum als ein Zufall anzusehen ist. Auch sonst war es schon häufig aus dem lobulirten Charakter eines Tumors möglich, eine stattgefundene Infection im Innern des Tumors zu diagnosticiren. Ungleiches Wachsthum mit Einschnürung durch Bindegewebsstränge folgten einer solchen Infection. War die Abschnürung vollständig, so konnte sich ein neuer Tumor entwickeln, obgleich die Hauptmasse des transplantirten Stückes faulte. Oft waren beide Stücke noch durch einen Stiel von Tumorgewebe verbunden. Dann konnte für eine Zeit lang der secundäre Knoten getrennt wachsen, bis die Infection durch den Stiel auch in ihn vordrang. Einige Beispiele mögen für diesen Vorgang angeführt werden. Ein am 14. März transplantirter Tumor war am 21. März putrid; nahe der Aufbruchsstelle hatten sich 2 Knoten ganz abgeschnürt. In diesen Knoten fanden sich hauptsächlich Spindelzellen mit vielen Mitosen.

In einem anderen Falle war ein grosser Tumor, der vor 5—7 Tagen als ein kleines Stück transplantirt war, inficirt worden. Der Inhalt der Cysten war geronnen. Daneben hatten sich mehrere gesunde, nicht degenerirte, derbe Knoten abgeschnürt. Ein Tumor, der am 1. December transplantirt war, wurde später dadurch, dass ein Stück herausgeschnitten wurde, an einer Stelle inficirt. Als der Tumor am 13. Januar 1901 herauspräparirt

Digitized by Google

wurde, zeigte sich, dass eine Reihe von Knoten an der inneren Seite sich losgelöst hatten, nahe der Stelle, wo die Infection stattgefunden. Einige Knötchen waren im Process der Ablösung, ein anderer Knoten war schon vollständig von dem Haupt-Tumor durch Bindegewebe getrennt. Auch im Innern dieser Knötchen war schon myxoide Erweichung eingetreten, eine derbe Kapsel umgab dieselben.

Schon nach 18 Tagen traten neben einem Tumor, der am 1. Febr. 1901 implantirt wurde und eitrig war, secundäre Knötchen auf. Am 19. Februar fanden sich hier secundäre Knötchen. Sogar wenn das inficirte Stück gar nicht wächst, können sich viele kleine Knoten daneben abschnüren, die viele Mitosen enthalten und Sarcomgewebe darstellen.

Doch ist stattgefundene Infection nicht die einzige Ursache der Bildung von localen Metastasen. Später soll eine weitere Ursache angeführt werden.

Es wurde schon oben erwähnt, dass zuweilen ein Tumor erst später zu wachsen beginnt, zuweilen erst am 20. Tag nach der Transplantation. Dies erfolgt besonders, wenn ein transplantirtes Stück inficirt war, kann aber auch in einem nicht inficirten Stück stattfinden. In etwa 4 Fällen traten Tumoren viele Wochen nach der Transplantation auf zu einer Zeit, wo kein Wachsthum mehr erwartet wurde. In einzelnen Fällen hörte ein Tumor auf zu wachsen oder wurde sogar kleiner, so dass er allmählich fast verschwand.

Es wurden einzelne Versuche gemacht, um die Ursache dieses Wachsthum-Stillstandes zu bestimmen, um insbesondere festzustellen, ob derselbe durch allgemeine oder locale Verhältnisse bedingt wurde.

Ein Stück aus einem grösseren inficirten Tumor, in dem der Cysten-Inhalt geronnen war, wurde am 26. November transplantirt. Das Stück wuchs nicht merklich. Am 20. December wurde ein Stück herausgeschnitten, daraufhin wächst das zurückgelassene Stück ein wenig, hört aber bald zu wachsen auf, wird von einer Bindegewebskapsel umschlossen und wird kleiner. Am 24. Januar 1901 wird ein Stück dieses Tumors in die Peritonaealhöhle einer anderen Ratte übertragen.

In 15 Tagen entwickelt sich hieraus ein grösserer Tumor, der zu weiteren Transplantationen benutzt wurde, die erfolgreich waren. In der Zwischenzeit entstanden nach der am 24. Januar erfolgten Herausnahme des Stückes aus dem ursprünglichen Tumor eine Reihe kleiner Perlen, die am 5. Februar am Verschwinden waren.

In einem anderen Fall begann aber nicht nur das transplantirte Stück zu wachsen, sondern auch der Rest des Tumors, der seit einiger Zeit aufgehört hatte zu wachsen, und ebenso wuchs das Stück, welches von diesem Tumor transplantirt war, obwohl es nicht in ein anderes, sondern in dasselbe Thier transplantirt worden war, in dem das Stück vorher nicht gewachsen war. Ein kleines Tumorknötchen war in diesem Fall mit seiner Kapsel in ein anderes Thier transplantirt worden und begann nach einiger Zeit zu wachsen; die straffe Kapsel wurde durch den inneren Druck des wachsenden Tumors gedehnt. Dann blieb der Tumor lange Zeit unverändert; kein

Digitized by Google

weiteres Wachsthum erfolgte. Am 11. Januar 1901 wurde ein Stück herausgeschnitten. Nun begann in den nächsten 14 Tagen das zurückgelassene Stück stark zu wachsen, es bildete eine Hühnerei-grosse Cyste, die etwa 3—4mal mehr Tumormasse enthielt, wie das ursprüngliche Stück.

Ein in dasselbe Thier ebenfalls am 11. Januar transplantirtes Stück dieses Tumors entwickelte ein stark wachsendes Sarcom. Zwei weitere ähnliche Versuche, in denen in dem einen Fall Eiterung eintrat, in dem anderen wahrscheinlich ebenfalls Infection vorlag, ergaben ein negatives Resultat. Aber auch wenn keine Infection vorliegt, erfolgt nicht immer Wachsthum, wenn ein Stück herausgeschnitten wird, wie folgender Versuch zeigt. Am 26. April 1900 wird ein Stück transplantirt. Am 13. Mai ist das Stück etwas kleiner. Am 26. Mai wird ein Stück aus dem Tumor ausgeschnitten, der als eine flachgedrückte Cyste unter der Haut lag. Am 18. Juni war wieder ein ganz kleines Knötchen gebildet. Am 12. Juli wird es zum Zwecke mikroskopischer Untersuchung herausgeschnitten. In diesem Stück waren keine Mitosen mehr vorhanden. Vielleicht hatte eine ähnliche Wirkung, wie das Herausschneiden eines Stückes, das Durchziehen von Seidenfäden durch 2 Tumoren, die beide am 29. Juni transplantirt waren. Sie wuchsen kaum. Am 23. Juli wurden durch beide Seidenfäden gezogen; in den nächsten Tagen begannen beide Tumoren zu wachsen, der eine war deutlich gewachsen, als er am 4. August herausgenommen wurde; der andere, welcher am 28. Juli exstirpirt wurde, begann gerade zu wachsen. Während in den oben geschilderten Versuchen der Zusammenhang zwischen Wachsthum und experimentellem Eingriff sicher war, ist er in diesen letzteren Fällen nur als wahrscheinlich zu bezeichnen.

Wenn ein Stück eines Tumors, der in starkem Wachsthum begriffen war, ausgeschnitten wurde, so wuchs das zurückgelassene Stück, auch wenn es klein war, gewöhnlich zu einem neuen Tumor aus. Oefters wurde bemerkt, dass das zurückgelassene Stück nachher nicht als ein zusammenhängendes Ganzes wuchs, sondern als eine Reihe von ganz oder fast ganz isolirten Kugeln. Dieses Wachsthum in Form von gesonderten Kugeln wird schon deutlich, so bald Ende der ersten oder Anfang der zweiten Woche die Stücke wieder deutlich grösser geworden sind. Die Erklärung ist wahrscheinlich in dem Umstande zu suchen, dass durch die Operation die Oberfläche des zurückgelassenen Stückes unregelmässig wurde unnd jede hervorragende Zacke zu einem neuen Wachsthums-Centrum wurde. In mehreren Fällen erfolgten ferner, nachdem ein Stück herausgeschnitten worden war, in der nächsten Zeit im Umkreise locale Metastasen. Insbesondere war dieser Zusammenhang deutlich in einem Fall, wo am 31. December 1900 aus einem intraperitonaealen Tumor ein Stück herausgeschnitten wurde. Es war zu dieser Zeit nur ein einziger Tumor vorhanden. Als dann am 13. Januar die Peritonaealhöhle wieder eröffnet wurde, war in derselben eine grössere Anzahl isolirter Knötchen vorhanden.

In ähnlicher Weise wurden auch in anderen Fällen durch Contact locale Metastasen-Bildungen bewirkt. Einige Beispiele mögen angeführt

Digitized by Google

werden. Am 10. October 1900 wird ein Stück Tumor in das Peritonaeum einer Ratte transplantirt; das Thier stirbt am 12. November, das transplantirte Stück und ein grosser Theil des daraus entstandenen Tumors waren verjaucht. Viele intraperitonaeale Metastasen waren vorhanden. Genau dort, wo ein grösserer Tumor der ventralen Hälfte der Bauchhöhle den an der Seite der Wirbelsäule verlaufenden Muskeln anliegt, sind secundäre Knötchen in der Musculatur vorhanden, ganz getrennt von dem grösseren Tumor.

In einem anderen Falle wird ein Stück, das vorher nicht gewachsen war, in die Bauchhöhle eines anderen Thieres übertragen und wächst. 15 Tage nach der Transplantation befanden sich nicht nur Tumoren in der Bauchhöhle, sondern auch in der Musculatur und dem subcutanen Gewebe der vorderen Bauchwand, da wo der Schnitt in der vorderen Bauchwand angelegt und wo das Stück in die Bauchhöhle eingeführt worden war. Dasselbe Vorkommniss wurde in einer anderen intraperitonaealen Transplantation beobachtet.

In einem anderen Falle waren schon 7 Tage 17 Stunden nach Einführung eines Stückes unter die Haut von dem Hauptstück ganz getrennte Knötchen dort vorhanden, wo das Stück bei der Transplantation das subcutane Gewebe in der präparirten Hauttasche berührt hatte. Das transplantirte Stück selbst war grösstentheils putrid, von Bindegewebe umgeben, das bereits Cysten enthielt. Viele Lymphdrüsen wurden im Laufe dieser Transplantationen untersucht; auch die dem Tumor nächstgelegenen zeigten keine secundären Knötchen. Wohl aber fanden wir vielfach in den Lymphdrüsen gelegene endotheliale Zellen.

Auch durch die Blutgefässe wurde keine Metastasen-Bildung vermittelt. So verhielt sich schon der ursprüngliche Tumor, und gerade so verhielten sich alle später transplantirten Stücke. Also, obwohl Contactmetastasen sehr leicht erzeugt wurden, erfolgte nie eine Metastase auf dem Lymph- oder Blutstrom. Da eine sehr grosse Anzahl der transplantirten Stücke zu den verschiedensten Zeiten untersucht wurde, so liess sich der morphologische Charakter des Tumors unter den verschiedensten Bedingungen feststellen.

Der Bau des ursprünglichen Tumors wurde schon oben geschildert. Charakteristisch für dieses Sarcom war die Cysten-Bildung, die auf einer myxoiden Degeneration beruht (über den chemischen Charakter der Erweichung soll hierdurch nichts ausgesagt sein). Zellen und Fasern lösen sich auf. Zellen in der Peripherie und im Innern der Höhlen sind hydropisch. Hydropische Zellen sind oft noch in mitotischer Theilung begriffen. Die Randschicht der Sarcomzellen zeigt eine regelmässige Anordnung. Blutungen finden häufig in diesen Erweichungshöhlen statt. Dieser Charakter des Tumors kehrt nun immer wieder. In dem 360. Stück, das transplantirt wurde, zu einer Zeit, wo die ursprüngliche Ratte schon ½ Jahr todt war, ist dieser Charakter so deutlich ausgeprägt, wie in dem ersten Stück. Wenn so auch immer eine Rückkehr zu dem ursprünglichen Typus erfolgt, so

Digitized by Google

existirt doch eine gewisse Variations-Breite für die Structur dieses Tumors, und geringe Aenderungen in gewissen Factoren mögen ein ganz anderes Bild verursachen.

In der Peripherie des Tumors war gewöhnlich die myxoide Erweichung nicht vorhanden; da, wo die Sarcomzellen in das Nachbargewebe vordringen, waren die Fasern deutlich zwischen den Zellen vorhanden, keine hydropische Veränderung lag vor. Oft waren auch die Fasern zwischen Zellen, die direct um Blutgefässe lagen, besser erhalten. An solchen Stellen war nun gewöhnlich der Spindelzellen-Charakter des Gewebes deutlich ausgeprägt. Je weiter man nun aber diese Zell- und Faserbündel nach innen verfolgte, desto hydropischer wurden Zellen und Fasern. Die Zellen verloren ihre Spindelform und wurden mehr rundlich. Die Grösse der Zellen blieb annähernd constant. Doch finden wir auch in diesem Punkte Abweichungen. Da, wo in der Peripherie junge Knoten abgelöst wurden, zeigten diese oft den Charakter eines einfachen Spindelzellen-Sarcoms. In den äusseren Theilen eines solchen Knotens waren die Fasern derber. Viele Mitosen waren vorhanden. Dann trat allmählich auch hier, in der Mitte des Knotens gelatinöse Erweichung ein. Wenn auch oft direct um die Gefässe die Fassern etwas besser erhalten waren, so konnte doch auch ganz in der Nähe der Gefässe myxoide Erweichung stattfinden. Diese Erweichung und Cysten-Bildung konnte soweit gehen, dass nur dünne Zellbänder zwischen den Cysten stehen blieben, und dass der Charakter des Tumors dadurch ein schwammartiger wurde. Nun findet man neben dieser myxoiden Degeneration eine andere. Dieser zweite degenerative Vorgang ist in dem ursprünglichem Tumor nicht vorhanden, weil hier das Wachsthum kein schnelles war und weil die Gefäss-Versorgung hier Schritt hielt mit dem Tumor-Wachsthum. Sobald aber ein Stück transplantirt wurde, unterlagen die Zellen gewissen oben beschriebenen Veränderungen. Die Zellen wurden kleiner, die Kerne mehr oder weniger pyknotisch, auch Karyorrhexis war vorhanden. Die Zellgrenzen wurden viel deutlicher, wie bisher, die Zellen nahmen gewöhnlich eine cubische oder polygonale Gestalt an, das Zellprotoplasma färbte sich stärker mit Eosin. Aehnliche Veränderungen fanden an den Endothelien der Gefässe statt. Sie schienen zugleich anzuschwellen. In einem späteren Stadium verschwanden die Kerne. Viele Zellen aber blieben erhalten. Aehnliche Veränderungen der Zellen treten nun vielfach auch in den wachsenden Tumoren ein, und zwar jedes Mal um ein thrombirtes Gefäss. Hier können alle Uebergänge von gut erhaltenen zu absterbenden Zellen gesehen werden. Diese Gefäss-Thrombose war aber ein häufiges Vorkommniss in rasch wachsenden cystischen Tumoren. Ob das nur auf raschem, aber unregelmässigem Gefäss-Wachsthum beruhte, welches keine vollständige Circulation ermöglichte, oder ob bakterielle Einflüsse hier mitspielten, lässt sich nicht sicher entscheiden.

Wir finden diese Thrombose aber auch in kleineren Cysten, deren Grösse längere Zeit constant geblieben waren. Um ein solches thrombotisches

Digitized by Google

Gefäss finden nun ähnliche Veränderungen statt, wie in den transplantirten Stücken; in beiden Fällen beruhte dies wohl auf mangelnder Blutzufuhr.

Allmählich verschwinden die Zellen und Fasern um ein thrombotisches Gefäss, und so entstehen in der Cyste grosse, mit Flüssigkeit gefüllte Hohlräume, in welche die übrig bleibenden nicht thrombotischen Gefässe hineinragen; diese erhaltenen Gefässe sind von einem Mantel von Tumorzellen umgeben, in welchen häufig Mitosen sichtbar sind. Die Grösse eines solchen Zellmantels, der von einem Gefäss versorgt wird, ist ziemlich constant und beträgt im Durchschnitt $\frac{1}{2}$ mm nach beiden Seiten. Daneben ist gewöhnlich noch myxoide Degeneration vorhanden, kann aber auch öfter fehlen, so dass wir scheinbar einen Tumor von ganz anderem Charakter haben, nehmlich Cysten, in welche Papillen mehr oder weniger weit hineinragen, an Stelle des gewöhnlichen schwammartigen, myxoiden Tumors. Und doch kehrt ein solcher Tumor immer wieder zu seiner ursprünglichen Form zurück, wenn ein Stück transplantirt wird. Im Allgemeinen wurde diese letztbeschriebene Form etwas häufiger während der späteren Transplantationen. Wie es scheint, ist die grössere Häufigkeit der Infection während der späteren Transplantationen die Ursache, dass die letztere Form überwiegt. Die grössere Häufigkeit der Infection wurde aber wohl dadurch verursacht, dass späterhin schon von inficirtem Ausgangsmateriul transplantirt wurde. Die Beziehung der umgebenden Sarcomzellen zu den Gefässen ist wahrscheinlich nur eine nutritive. Es sprechen verschiedene Umstände dagegen, dass die Tumorzellen von den Gefässen selbst abstammten. Vor Allem der Umstand, dass Injection einer einzigen Zelle einen Tumor hervorrufen kann. Diese Zellen bilden neue Sarcomzellen. Ferner sehen wir im Anfang, dass die Sarcomzellen in das Nachbargewebe vordringen und so die fremden Gefässe umgeben, ferner, dass vielfach die Lage-Beziehungen zwischen Gefässen und Zellen ganz unregelmässige sind. Nichtsdestoweniger sehen wir später, sobald der papilläre Bau secundär deutlicher wird, nicht selten die umgebenden Zellen radiär um die Gefässe gestellt, in anderen Fällen umgeben sie dieselben concentrisch. Daraus darf also nicht geschlossen werden, dass die umgebenden Zellen von den Gefässen abstammen.

Nun wurde noch eine weitere Variation in dem Bau des Tumors gefunden. Diese bestand darin, dass grosse Zellhaufen das Aussehen von flachen, endothelialen Zellen verschiedener Grösse, die auf weite Strecken keine Zwischensubstanz zwischen sich erkennen liessen, die an anderen Stellen wieder deutlich in das umgebende faserige Bindegewebe übergingen, annahmen. Diese Zellen sind zum Theil, aber nicht nothwendigerweise, hydropisch. Sie zeigen oft noch Mitosen. Zwei distincte Beispiele dieser Art wurden bei der mikroskopischen Untersuchung gefunden. Uebergänge zu solchen Zellformationen wurden auch in anderen Fällen beobachtet.

In dem einen Fall handelte es sich um einen Tumor, der am 28. März 1900 transplantirt worden war und am 29. Juni 1900, also nach etwas über 3 Monaten, zur Untersuchung und zur weiteren Transplantation ausgeschnitten wurde.

Digitized by Google

Der Tumor bestand, so weit untersucht, fast ganz aus diesen endothelartigen Zellen. Uebergänge zu spindeligen Zellen waren darunter, und ebenso wurden Züge von Spindelzellen dazwischen gefunden, aber auch diese waren theilweise ähnlich verändert, indem die Zellen angeschwollen waren. Haufen von ähnlichen, aber kleineren Zellen waren ebenfalls vorhanden, theilweise lag der Kern dieser kleineren Zellen hier excentrisch, sie färbten sich nicht wie Plasmazellen. Manche Kerne zeigten Karyorrhexis. An anderen Stellen war nekrotisches Gewebe vorhanden. Es ist möglich, dass ein Theil der kleinen Zellen eingewanderte Zellen darstellten. Aber es wurde schon oben gesagt, dass nach der Transplantation unter dem Einfluss der veränderten Circulations-Verhältnisse viele Zellen klein wurden, und dass dann ganz ähnliche Kern- und Zellveränderungen auftraten, wie in dem eben beschriebenen Tumor; nur waren hier daneben grosse Haufen grösserer Zellen vorhanden, daneben waren aber Uebergänge zu den kleineren vorhanden. Die Gefässe liessen vielfach Wucherungen des Endothels erkennen, die die Circulation behinderten und so vielleicht die beschriebenen Veränderungen veranlassten. Jedenfalls die Mehrzahl der von diesem Tumor transplantirten Stücke entwickelten neue Tumoren; also müssen die hier beschriebenen Zellen zu den Tumorzellen eine genetische Beziehung gehabt haben. Und die von diesem Tumor weiter transplantirten Stücke zeigen nicht mehr eine endotheliomartige Structur, sondern die eines cystischen oder Spindelzellen-Sarcoms.

In dem zweiten Fall handelte es sich um einen Tumorknoten, der nach Injection von Cysten-Saft in die Bauchhöhle entstanden war. Die anderen, gleichzeitig entstandenen Knoten zeigten, soweit sie mikroskopisch untersucht wurden, einen ganz typischen Bau. In diesen Knoten finden wir keine myxoide Erweichung, aber die oben beschriebene papilläre Structur, veranlasst durch den Einfluss der Gefäss-Thrombosen. Dazwischen finden wir nun grosse, geschwollene Zellen, vielfach mit Mitosen, oft ohne Zwischensubstanz aneinandergelagert, zuweilen fast epithelartige oder endothelartige Reihen bildend. Es liegt kein Grund vor, diese Zellen als von den peritonaealen Endothelien abstammend zu betrachten, da sie direct mit den Bindegewebszellen in Verbindung standen, da ferner an benachbarten Stellen solche Zellhaufen fibrilläre Zwischensubstanz zwischen sich erkennen liessen, und da vor Allem der Charakter dieser Zellen nicht sehr verschieden war, von dem Charakter der Zellen, die in dem vorher beschriebenen subcutanen Tumor gefunden wurden. Also durch Bindegewebszellen können solche Formationen gebildet werden.

In den Fällen, in denen ein Tumor, ohne zu eitern oder putrid zu sein, zu wachsen aufhörte, insbesondere auch in den zwei Fällen, wo nach Transplantation eines solchen Stückes der Tumor wieder zu wachsen begann, ergab die mikroskopische Untersuchung eine merkbare Abnahme der Grösse der Zellen. Hingegen war die Zahl der Mitosen nicht merklich verringert. Vielleicht ist diese Grössenabnahme der Zellen auf den Druck des umgebenden Gewebes zurückzuführen. Wenn nun der Tumor trotz zahl-

Digitized by Google

reicher Mitosen nicht wuchs oder sogar kleiner wurde, so mussten unter diesen Umständen mehr Zellen, wie gewöhnlich, zu Grunde gehen. Hingegen waren in dem früher erwähnten Tumor, welcher fast ganz schwand, und welcher auch nach Herausscheneiden eines Stückes nicht mehr zu wachsen begann, zuletzt keine Mitosen mehr in den ganz kleinen Zellen vorhanden: wohl aber war noch die typische Anordnung der Zellen um die Cysten erhalten.

In den Fällen, in welchen das Sarcom Fremdkörper umgab, finden sich um die Fremdkörper, z. B. um Fäden, Riesenzellen. Vielfach waren diese Riesenzellen von einem Gewebe umgeben, das sich von dem Tumorgewebe nicht scharf abgrenzen liess, wohl aber etwas mehr fibrilläre Zwischensubstanz enthielt. Doch lagen zuweilen die Tumorzellen direct den Riesenzellen an. In mehreren Versuchen wurde Agar in die Wunde gelegt. Nach 1 Tage schienen hauptsächlich Leukocyten in den Agar eingedrungen zu sein. Nach 8 Tagen waren Zellmassen in den Agar eingedrungen, die dem peripheren Theil des Tumors angehörten. Es muss hierbei hervorgehoben werden, dass sich meist eine scharfe Grenze zwischen dem Tumor und dem peripherischen Bindegewebe nicht feststellen liess. Von diesem peripherischen Gewebe drang nun das Bindegewebe in den Agar und bildete wieder zellreiches Bindegewebe. Das central gelegene Sarcomgewebe drang nicht so deutlich in den Agar, insbesondere nicht die Theile, in denen die Cysten gebildet waren. Aehnlich drangen die peripherischen Theile in einem Versuch nach 11 Tagen in den Agar und bildeten dort Riesenzellen. Immerhin standen diese eindringenden Zellen mit Tumorzellen in directer Verbindung. In dem die Tumoren umgebenden Gewebe war gewöhnlich Rundzellen-Infiltration vorhanden, zuweilen mehr, zuweilen weniger. Wo der Tumor sich dem Haut-Epithel näherte, waren Rundzellen zwischen den Haut-Epithelzellen zu sehen. Wo der Tumor in quergestreifte Musculatur vordrang, ging diese meist einfach zu Grunde. Doch fand zuweilen auch starke Kernwucherung in derselben statt. Wo der Tumor mit dem Darm oder Magen verwachsen war, war Hypertrophie der Musculatur des Darmes oder des Magens vorhanden. Wenn die Tumorzellen zwischen die Muskelzellen vordrangen, konnten keine progressiven Veränderungen sicher festgestellt werden, eben so wenig konnten solche an den dazwischen liegenden Ganglienzellen gesehen werden.

Genauere Mittheilungen über fortgesetzte Uebertragungen eines Carcinomes mit Angabe von mikroskopischen Befunden scheinen nur von Moreau[1]) vorzuliegen. Auch in diesen Versuchen blieb der Charakter des ursprünglichen Tumors im Ganzen erhalten.

Wenn es auch nicht ganz sicher ist, so ist es doch zum Mindesten

[1]) H. Moreau, Sur la transmissiblite de certains Neoplasmes. Arch. de Médecine. Exp. 1894. Nähere Angaben über die von Juergens ausgeführten Transplantationen (Verhandlungen der deutschen patholog. Gesellschaft 1899) konnte ich nicht finden.

Digitized by Google

sehr wahrscheinlich, dass in all diesen Fällen, auch bei Injection von Cysten-Flüssigkeit, eine Uebertragung von Tumorzellen stattgefunden hat, und dass diese Uebertragung von Zellen Tumor-Entwicklung veranlasste. Mit dieser Einschränkung nun können zwei Folgerungen aus diesen Versuchen gezogen werden. 1. Zellen, welche in einem Tumor unter gewöhnlichen Umständen zu Grunde gegangen wären (myxoide oder hydropische Degeneration, Pyknose), können, wenn sie durch Transplantation in andere Umgebungsverhältnisse gebracht werden, nicht nur am Leben erhalten werden, sondern können sogar viele neuen Generationen von Zellen erzeugen. 2. Wir müssen mit der Möglichkeit rechnen, dass in dem Sinne, wie die Keimzellen Unsterblichkeit besitzen, indem sie nehmlich unter gewissen günstigen Umständen immer neue Generationen von Zellen und immer neue Keimzellen erzeugen, auch somatische Zellen, wie Bindegewebszellen, unter gewissen Umständen ein das Leben des Thieres, von dem sie einen Theil bildeten, lange überdauerndes Dasein haben können.

Einige Ergebnisse dieser Versuche mögen zum Schlusse zusammengestellt werden.

1. Bei den Transplantationen der Sarcome wurde zum Mindesten ein grosser Theil eines jeden transplantirten Stückes nekrotisch.

2. Tumoren können auch durch Injection von Saft der aus den Tumoren sich bildenden Cysten hervorgerufen werden.

3. Im Laufe der Transplantationen bleibt im Ganzen der morphologische und physiologische Charakter der Tumoren gewahrt.

4. Doch kommen gewisse Modificationen der Formen unter gewissen Bedingungen vor, und es ist möglich, einige Ursachen morphologischer Variationen zu erkennen.

5. Nicht nur kommen Variationen im Aufbau des ganzen Tumors vor, sondern auch Variationen im Charakter der Zellen. Insbesondere sei hervorgehoben, dass dieser Tumor, der zuweilen als einfaches Spindelzellen-Sarcom erschien, den Charakter eines Tumors annehmen konnte, der aus Endothelzellen aufgebaut zu sein schien, um bei weiterer Transplantation zu seiner ursprünglichen Form zurückzukehren.

6. Tumoren, die zu wachsen aufhörten, können sehr bald nach Herausschneiden eines Stückes wieder zu wachsen anfangen; insbesondere kann auch der Rest des vorher nicht wachsenden Stückes stark wachsen. Es sind also locale Ursachen, vielleicht der Druck der Bindegewebekapsel, welche in solchen Fällen das weitere Wachsthum verhindern, nicht aber constitutionelle Ursachen (Prädisposition).

Digitized by Google

7. Bildung secundärer Knötchen findet besonders nahe einer ulcerirenden Stelle statt.

8. Contact-Metastasen sind sehr häufig bei diesem Tumor, insbesondere nach einem operativen Eingriff. Trotzdem finden Lymphdrüsen-Metastasen oder solche auf dem Blutwege nie statt. Wenn also hier keine allgemeinen Metastasen eintreten, so beruht das nicht auf Mangel an Virulenz der einzelnen Zellen.

9. Zellen, die mit den peripherischen Tumorzellen direct in Verbindung stehen, können in Agar eindringen und hier Riesenzellen bilden.

10. Tumorstücke, die zur Zeit der Transplantation schon mit Bakterien, die Fäulniss verursachen, inficirt waren, können Tumorbildung veranlassen.

Erklärung der Abbildungen auf Tafel V.

Fig. 1. Schnitt durch das ursprüngliche Sarcom. a) Kleine Cyste, durch Erweichung entstanden. b) Die Randzellen zeigen tiefere Färbung und regelmässige Anordnung. c) Hydropische Tumorzellen, öfters in Mitose begriffen. d) Beginnende Erweichung in dem Gewebe.

Fig. 2. Schnitt durch einen Tumor, welcher durch Transplantation gewonnen war, mehr als ein Jahr nach dem Tode der ursprünglich Tumor-tragenden Ratte. Der Charakter des Tumors ist derselbe.

Fig. 3. Schnitt durch ein kleines Tumorstück, das vor 68 Tagen, am 22. November 1900, transplantirt war. Später wurden aus dem wachsenden Tumor Theile excidirt, und Kugeln, die nicht zu wachsen schienen, bildeten sich aus dem zurückgelassenen Stück. Durch Pyknose der Kerne und folgende Auflösung der Zellen, wahrscheinlich auch in diesem Falle auf Thrombose in Gefässen beruhend, wird eine papilläre Cyste gebildet, indem die dazwischen um unveränderte Gefässe liegenden Zellen erhalten bleiben. a) Centrales Blutgefäss. b) Papille, aus Sarcomzellen und Gefäss bestehend. c) Degenerirtes Gewebe (diese Degeneration wurde nicht durch gelatinöse Erweichung, sondern durch die als Pyknose beginnende Degeneration bewirkt). d) Bindegewebskapsel.

Fig. 4. Stück eines Tumors, welcher am 28. März 1900 unter die Rückenhaut transplantirt war und am 29. Juni 1900 excidirt wurde. a) Blutgefäss mit Endothel-artigen Zellen im Lumen. b) Tumorzellen, vielfach ohne Zwischensubstanz. c) Fibrilläres Bindegewebe mit grossen Zellen, d), die theilweise ähnlich den Zellen b anschwellen. e) Kleine Zellen von verschiedener Grösse, mit tiefgefärbtem Kern. Stücke, von diesem Tumor transplantirt, bildeten Spindelzellen-Sarcome mit cystischer Erweichung.

Digitized by Google

Fig. 5. Stück eines der Knötchen, welche nach Injection von Tumorsaft in die Peritonaealhöhle erschienen. Die Injection fand am 16., 26., 28. September 1900 statt. Die Stücke zur mikroskopischen Untersuchung wurden am 24. November entnommen. Die Knoten zeigen mit einer Ausnahme das typische Tumorgewebe. In einem der Knötchen fanden wir die aus dem Bindegewebe herauswachsenden Zellen a) zu grossen Zellen, b) ähnlich den Zellen c) in Figur 4 verändert. An anderen Stellen zeigten diese Zellen Uebergänge zu den einfachen Sarcomzellen. c) Wahrscheinlich eine Mitose.

XII.

Ueber Knochenbildung in der Arterienwand.

(Aus dem Pathologischen Institut des allgemeinen Krankenhauses Hamburg-Eppendorf. Prosector: Dr. E. Fraenkel.)

Von

Dr. J. G. Mönckeberg.

(Hierzu Taf. VI.)

Am Schlusse der in diesem Archiv (Bd. 166 Heft 1) erschienenen Arbeit von Rohmer „über Knochenbildung in endocarditischen und endarteriitischen Heerden“ spricht der Verfasser auf Grund der drei mitgetheilten Fälle die Ansicht aus, dass die Ossification kaum so selten sein könne, als man bisher angenommen habe, und dass sie ein neues Stadium in der Entwickelung des arteriosklerotischen Processes darstelle. Diese Vermuthung scheint auf den ersten Blick nicht sehr einleuchtend, da sich in der ganzen Literatur einschliesslich der Rohmer'schen Publication nur elf Fälle wahrer Knochenbildung im Gefässsystem auffinden lassen. Und von diesen elf entfallen auf die Herzklappen fünf Fälle (Cohn[2], Rosenstein[3], Rohmer), auf die verkalkte Media mittlerer Gefässe vier Fälle (Marchand[4], Cohn, Howse[5]) und nur zweimal findet sich Knochen in der arteriosklerotischen Intima (Paul[6], Rohmer).

Trotzdem möchte ich mich der Ansicht Rohmer's anschliessen. Ich habe bei der Zusammenstellung des Materials

Digitized by Google

von Media-Verkalkung peripherischer Gefässe, mit und ohne endarteriitische Veränderungen, an der Aorta sechs Fälle mit Knochenbildung gefunden, die alle während der letzten vier Monate im hiesigen Institut zur Untersuchung kamen. Da ich nun zum Zwecke meiner Untersuchungen den Leichen in der Regel nur hochgradig veränderte Stellen der Aorta, die untersten Centimeter der Femoralis, die Tibialis post. am Malleolus und die Radialis am unteren Ende des Radius entnahm, da ich ferner dieses Material mit Ausnahme eines Falles nicht in Serienschnitte zerlegte und trotzdem in vieren der sechs Fälle auf Knochen-Bildung an verschiedenen Stellen traf, bin ich überzeugt, dass man bei einer eingehenderen Untersuchung hochgradiger Processe an den Arterien weit häufiger, als bisher angenommen wurde, wahre Ossificationen finden wird.

Meine sechs Fälle gehören sämmtlich der senilen Form der Arteriosklerose an. — Ich lasse zunächst eine kurze Beschreibung der Befunde folgen, um später auf die Entwickelung der Knochenheerde und die Ansichten der Autoren einzugehen. Vorausschicken will ich, dass die Gefässtheile sämmtlich für 24 Stunden in 10 pCt. Formalin gelegt und dann zur Entkalkung 2—5 Tage in eine Mischung von 5 pCt. Trichloressigsäure und 0,6 pCt. Natrium chloratum-Lösung gebracht wurden. Nach der 24stündigen Wässerung wurden sie in aufsteigendem Alkohol langsam gehärtet und in Celloidin eingebettet. Die 15—20 μ dicken Schnitte färbte ich theils in Orceïn mit Lithion- und Picroindigo-Carmin-Gegenfärbung, theils in Hämatoxylin-Eosin; doch wurden auch Präparate nach den von den Autoren angegebenen Methoden hergestellt.

Fall 1. Frau H., 84 Jahre alt.

Todesursache: Carcinoma vesicae felleae. In der Aorta sehr starke Sklerose mit ausgedehnter Geschwürsbildung und grossen Kalkplatten. Namentlich ist die Theilungsstelle Sitz starker Kalkablagerung. In den Femorales finden sich neben Plaques deutliche, peripherwärts zunehmende Media-Kalkringe. Die peripheren Gefässe sind frei.

Mikroskopisch fand sich in der Aorta oberhalb der Theilungsstelle ein Knochenheerd in der Intima von etwa 5 mm Länge im grössten Durchmesser, aus dem eine Partie in Taf. VI, Fig. 1 dargestellt ist. Der Heerd geht seitlich direct in einen verkalkten atheromatösen Abscess über. Nach dem Lumen zu zieht über ihn hinweg eine starke Lage elastischer Fasern, die an einer Stelle ungefähr in der Mitte unterbrochen ist. Hier tritt der

Digitized by Google

Heerd mit der innersten Lage der Intima in Verbindung, der ein wandständiger Thrombus aufsitzt. Die unregelmässig geformten spongiösen Knochenbalken zeigen deutliche lamelläre Structur und Knochenkörperchen. Zwischen ihnen liegt reich vascularisirtes Fettmark mit vielen rothen Blutkörperchen und wenigen Rundzellen. Die Knochenbalken stossen z. Th. direct an die verkalkten Massen des atheromatösen Heerdes an, bei andern sieht man Bindegewebsfibrillen dicht an den Knochen angelagert. Da, wo die Balken direct mit elastischen Intimalamellen in Berührung kommen, sieht man elastische Elemente in die Knochensubstanz eingeschlossen. Die Media ist stark atrophisch und von Bindegewebe durchwachsen. An einer Stelle dringt der Heerd bis in die Media vor. Die Adventitia zeigt keine wesentliche Veränderung. Der Heerd liess sich auf einer Reihe von Schnitten verfolgen, doch wurde keine Serienfolge angelegt.

Eine weitere Entwicklung von Knochensubstanz fand sich in dem herausgenommenen Stück der Femoralis. Diese zeigte neben starken endarteriitischen Wucherungen auch degenerative Processe in der Media. Und in dieser ist Knochen gebildet worden. Eine schmale Spange mit deutlichen Knochenkörperchen liegt direct nach aussen von der Elastica interna und durchbricht diese an mehreren Stellen mit Ausläufern, die in die Intima vordringen. An der entsprechenden Innenseite der Elastica liegen Blutgefässe in lockerem zellreichen Bindegewebe. In dem Knochen finden sich stellenweise Trümmer elastischer Fasern eingeschlossen. An einer Stelle schliesst die Knochenspange einen kleinen rundlichen Kalkheerd ein. Die Knochenbildung war nur auf zwei Schnitten zu beobachten.

Fall 2. G., 77 Jahre alt.

Todesursache: Degeneratio adiposa myocardii. In der Aorta vom Anfangstheil an bis zur Theilung hochgradigste Arteriosklerose mit Geschwüren und grossen Kalkplatten. Anfangstheil völlig ofenrohrartig, erweitert, starr und brüchig. In den Iliacae nimmt die Sklerose ab, ist aber auch in den Femorales noch vorhanden, die nach unten zu ausserdem starke Media-Kalkringe zeigen. Die peripheren Arterien sind ebenfalls verkalkt.

Mikroskopisch finden sich in der Aorta zwei getrennte Heerde mit Knochenbildung, beide in der Intima gelegen. 1. Die stark verdickte Intima zeigt als innerste Lage unterm Endothel eine dünne Schicht starker elastischer Fasern. Direct nach aussen von dieser liegt eine schmale Knochenspange mit lamellöser Schichtung und Knochenkörperchen. Dann folgt nach aussen hin ein den ganzen übrigen Theil der Intima ausfüllender Markraum, in dem noch verschiedene unregelmässig geformte Knochenbalken liegen. Der Markraum geht seitlich direct in zellreiches vascularisirtes Bindegewebe über. Das Mark besteht aus grossen Fettzellen mit reichlich zwischengelagerten rothen Blutkörperchen und Rundzellen. Die Knochenspange an der Innenseite des Markraums geht jederseits seitlich in verkalkte Intimalamellen über. An andern Schnitten derselben

Digitized by Google

Stelle sieht man weitere Knochenbildung seitlich vom Markraum, zwischen diesem und dem zellreichen Bindegewebe. Der Knochen geht hier ohne scharfe Grenze allmählich in's Bindegewebe über. Ausserdem findet sich eine Knochenspange zwischen dem Markraum und der atrophischen Media. Schliesslich sieht man an einem Präparat einen Ausläufer von der inneren Knochenspange mit der an der Mediagrenze in Verbindung treten. 2. Der zweite Heerd in der Aorta liegt in der äussersten Schicht der Intima an einer Stelle, wo die beiden innern Schichten durch starke Sklerose des Bindegewebes mit Wucherung der elastischen Elemente verdickt sind und die äussere Partie der mittleren Schicht Verkalkung zeigt. An diesen Kalk lehnt sich nach aussen zu der Knochenheerd an, der aus unregelmässig geformten spongiösen Bälkchen besteht. Diese schliessen zwischen sich Mark von derselben Gestalt, wie im ersten Heerd. Während nun die Knochenbildung nach innen von den verkalkten Intimalamellen, nach aussen von der stark atrophischen und von Bindegewebe durchwachsenen Media begrenzt ist, geht sie seitlich in lockeres zellreiches vascularisirtes Bindegewebe direct über.

Zwei weitere Knochenbildungen finden sich in der Femoralis dieses Falles; beide in der Media gelegen; der eine ist in Taf. VI, Fig. 2 dargestellt. Während auch in diesem Fall die Intima hochgradige endarteriitische Veränderungen zeigt, ist die Media stark verkalkt. Von dem abgebildeten Knochenheerd liegen Schnitte vom Beginn bis zu seiner höchsten Entwicklung vor. In den ersten Präparaten sieht man prall gefüllte Blutgefässe an der Stelle der späteren Knochenbildung in der verkalkten Media auftreten und mit ihnen Zellen im perivasculären Gewebe, die in weiteren Schnitten sich zwischen die zersprengten Kalktrümmer gelagert haben und ein grossmaschiges, sehr capillarreiches Gewebe bilden. Da, wo dieses lockere, zell- und blutreiche Bindegewebe an die Kalkmassen grenzt, sieht man im Folgenden zuerst feine Knochenspangen auftreten. Auf den nächsten Schnitten nimmt der Knochen immer grössere Ausdehnung an und zeigt die Gestalt, wie sie in Taf. VI, Fig. 2 abgebildet ist. Das lockere Gewebe geht schliesslich in Fettmarkgewebe, das zwischen den Knochenspangen liegt, über. Der andere Heerd in der Femoralis wurde nur auf einem Schnitt beobachtet. Er zeigt da ungefähr die Gestalt eines in die Länge gezogenen Hufeisens, dessen Concavität von verkalkten Mediafasern ausgefüllt wird, während die Peripherie von zellreichem vascularisirten Gewebe umgeben ist.

Fall 3. M., 74 Jahre alt.

Todesursache: Encephalomalacie. In der Aorta findet sich eine nach unten hin zunehmende Sklerose mit Kalkablagerung; namentlich an der Theilungsstelle sind starke Kalkplatten. Die Iliacae zeigen eine peripherwärts abnehmende diffuse Sclerose. Der Anfangstheil der Femorales zeigt deutliche Plaques, während weiter nach unten kräftige Mediaverkalkung auftritt, die sich bis in die Tibiales fortsetzt. Radialis mit einzelnen Verkalkungsheerden.

Digitized by Google

Mikroskopisch zeigt sich im untern Verlauf der Femoralis ein Knochenheerd in der verkalkten Media, der sich als analog dem ersten Femoralisheerd des vorigen Falls erweist (Taf. VI, Fig. 3 u. 4). Auch bei ihm konnte der Heerd vom Beginn bis zur grössten Entwicklung verfolgt werden. In den ersten Schnitten sieht man Blutgefässe, umgeben von sehr zellreichem lockeren Gewebe in die verkalkte Media vorgedrungen. Die verkalkten Lamellen sind zum Theil auseinandergedrängt, zum Theil aber auch direct zersprengt. Auf weiteren Schnitten sieht man an den Grenzen des Kalks zum Bindegewebe hin feine Knochenspangen, die allmählich grösser werden, stets zwischen sich das eingewucherte Gewebe schliessend. Taf. VI, Fig. 3 zeigt den Heerd, der sich nach rechts an verkalkte Mediafasern anlehnt, während auf der andern Seite direct das Bindegewebe an ihn herantritt. In Taf. VI, Fig. 4 ist dieselbe Stelle bei starker Vergrösserung dargestellt. Es kommt bei diesem Falle nicht zur Ausbildung von Markgewebe.

Fall 4. K., 62 Jahre alt.

Amputirter rechter Unterschenkel. Gangraena pedis bei Diabetes melitus. Arteria tibialis post. ist in ihrem ganzen Verlauf, ant. und peronea auf weite Strecken zu starrem brüchigen Rohr verkalkt. Alle drei, besonders aber die post., zeigen starke Verengerung des Lumens. Die postica ist an der Amputationsfläche nur für feinste Sonden durchgängig.

Mikroskopisch zeigt sich an der Stelle hochgradigster Verengerung in der Tibialis post. ein kleiner Knochenheerd in der Intima, die sehr stark verdickt ist, während die Media normale Dimensionen hat. Sowohl in der Intima, wie in der Media finden sich verkalkte Partien. In einer Ausbuchtung der Elastica interna liegt der Knochen von ungefähr ovaler Gestalt mit einer sichelförmigen Delle. In dieser Einkerbung ruht ein von zellreichem lockeren Bindegewebe umgebenes Blutgefäss. Sonst ist der Heerd begrenzt von sklerotischem Intima-Gewebe mit stark entwickelten elastischen Fasern, die sich in den Knochen kurz fortsetzen. Ein Zusammenhang mit einem Kalkheerd lässt sich in diesem Falle nicht direct nachweisen, doch findet sich in Schnitten, bei denen vom Knochen nichts mehr zu sehen ist, ungefähr an der entsprechenden Stelle ein Kalkheerd. Das Gefäss lässt sich auf verschiedenen Schnitten aus der Media, durch die Elastica int. in die Intima verfolgen.

Fall 5. Frau D., 79 Jahre alt.

Todesursache: Tuberculosis pulmonum et intestini. Pyosalpinx duplex. Die Aorta ascendens ist cylindrisch aneurysmatisch erweitert. In ihr und der Aorta thoracica nodöse Sklerose mittleren Grades. In der abdominalis hochgradige mehr diffuse Sklerose mit starker Geschwürsbildung und Kalkplatten. Die Sklerose setzt sich unvermindert in die Iliacae fort und ist auch noch in den Femorales vorhanden, bei denen peripherwärts die Wände zu starren Rohren verkalkt sind. —

Mikroskopisch fanden sich im untern Abschnitt der Femoralis sin.

Digitized by Google

verschiedene Verknöcherungsheerde, von denen z. T. Serienschnitte angelegt wurden. 1. Heerd: Reconstruirt man sich die Gefässwand nach den Serienschnitten, so ergiebt sich, dass in der an dieser Stelle stark verdickten Intima, umgeben von hyalin entarteten Intimalamellen ein rund ovaler Kalkheerd liegt. Dieser ist durch eingewucherte Gefässe zum Ausgang der Knochenbildung geworden. Dieser Reconstruction entsprechend findet man auf den ersten Schnitten der Serie, die durch die Intimaverdickung oberhalb des Kalkcentrums gehen, Gefässe mit zahlreichen Rundzellen im fibrillären perivasculären Gewebe aus der zum Theil verkalkten Media in die Intima einwuchern und sich hier zwischen die hyalinen Lamellen lagern. Während man auf den Femoralisquerschnitten zuerst also die eingewucherten Vasa vasorum im Längsschnitt antrifft, sieht man sie auf den darauf folgenden Schnitten quergetroffen: Die Gefässe haben also, in der Intima angelangt, ihre Richtung geändert und steigen nunmehr parallel der Femoralisaxe in die Intimaverdickung hinab auf den späteren Kalkheerd los. Je mehr man sich in der Serienfolge dem Kalkheerd nähert, desto grössere Dimensionen nimmt das perivasculäre Gewebe an. Die hyalinen Lamellen werden mehr und mehr nach innen und aussen gedrängt, so dass zwischen ihnen ein spindelförmiger Raum entsteht, ausgefüllt von fein fibrillärem Bindegewebe. Je tiefer man kommt, desto lockerer werden die Fibrillen, um schliesslich weite Maschen zu bilden, in denen die stark sich verzweigenden Gefässe, Rundzellen, einzelne freie rothe Blutkörperchen und grosse Zellen mit rundem Kern und stark pigmenthaltigem körnigen Plasma liegen. Diese letzten Zellen liegen meist in Haufen zusammen in der Nähe der Gefässe. Die Rundzellen sind klein und haben verschieden gestaltete Kerne. An den feinsten Verzweigungen der Gefässe lassen sich Endothelsprossen nachweisen. — Kalk tritt in der Serienfolge zuerst an der Grenze der nach innen verdrängten hyalinen Lamellen auf. Dabei sieht man, wie bei der Annäherung an den Kalk die Maschen des Bindegewebes immer weiter werden. Auf demselben Schnitt, mit dem der Kalkheerd erreicht wird, trifft man auch auf Knochen und zwar in der Nähe der seitlichen Grenze des Wucherungsheerdes. Der Knochen, der sich weiterhin als grazìös gebogene Spange erweist, zeigt an der nach aussen gerichteten Kante einen Streifen Kalk und ist umschlossen von dicht an einander gelegten Bindegewebsfibrillen. Diese liegen an der freien Seite der Spange ihm so dicht an, dass man keine genaue Grenze zwischen Knochen und Bindegewebe ziehen kann; an der Uebergangsstelle zeigen die Zellen Uebergangsformen. Auf weiteren Schnitten nehmen Kalk und Knochen an Dimension zu. Der Kalk ist rings um den ovalen Heerd gelagert und hat seine grösste Ausdehnung in einer Hälfte, während die andere von dem spongiösen Knochen eingenommen wird. In allen Schnitten ist eine Anlehnung des Knochens an den Kalk zu constatiren. An den freien Seiten des Knochens sind in diesen Schnitten die Conturen schärfer; zwischen den einzelnen Balken liegt das jetzt ganz weitmaschige Bindegewebe, das von zahlreichen Capillaren und einigen grösseren Ge-

Digitized by Google

fässzweigen durchzogen wird. In ihm zeigen sich in den Präparaten, wo der Knochen die grösste Ausdehnung hat, einzelne grosse Fettzellen; doch kommt es in diesem Heerd nicht zur Ausbildung richtigen Fettmarks. Die Knochenbalken zeigen ausgeprägt lamelläre Structur und durchaus charakteristische Knochenkörperchen. — In der andern Hälfte des Heerdes bot der Kalk ein sehr zerklüftetes Aussehen. Man sieht am Rande deutliche Lacunen und in der Mitte Löcher, die sich im weiteren als zusammenhängend mit dem Markraum erweisen. Diese sind ausgefüllt von lockerem, ein oder mehrere kleine Gefässe umgebendem Bindegewebe. In einzelnen dieser Lacunen findet man an dem Rande des durch Haematoxylin dunkelblau gefärbten Kalks einen schmalen eosinrothen homogenen Streifen mit einzelnen eckigen Kernen. An diesen legen sich feine Bindegewebsfibrillen mit spindelförmigem Kern dicht an, sodass ein directer Uebergang zu bestehen scheint. Auf weiteren Schnitten wird der rothe Streifen auf Kosten des Kalkes breiter, nimmt wahre Knochenstructur an und schliesslich wird die Kante zum Bindegewebe hin deutlich ausgeprägt. In der Mitte des Verknöcherungsheerdes, aus der die Abbildung der Fig. 5 genommen ist, sieht man Kalk nur an der Peripherie, d. h. als Grenze zu den hyalinen Intimalamellen hin. An ihn schliesst sich der Knochen an, der fein geschwungene Spangen in verschiedener Richtung ins weitmaschige, zellreiche Zwischengewebe aussendet. —

Der zweite Heerd mit Knochenbildung fand sich leider gerade an der Stelle des Gefässrand, wo die Femoralis an der Leiche in situ mit der Scheere eröffnet war, so dass in allen Schnitten der Heerd in der Mitte gespalten ist. Dadurch hat natürlich die Uebersichtlichkeit stark eingebüsst, zumal feineres Gewebe durch das Schneiden gepresst und in unrichtige Lagen gebracht worden ist. Die Serie beginnt mit Schnitten, die einen grossen runden Kalkheerd in der stark verdickten Intima zeigen. Die innersten, kernlosen hyalinen Lamellen der Intima werden durch den Kalk höckerig gegen das Lumen vorgedrängt. Nach aussen vom Kalk liegen etwas lockerere Fasern mit spärlichen Kernen. Der Spalt geht mitten durch den Kalk, diesen in zwei sehr verschiedene Theile zerlegend: der eine ist compact und homogen und geht direct in die mittlere Intimaschicht über, die in ihrem weiteren Verlauf gequollen erscheint und die bekannten spindelförmigen Körperchen aufweist. Auf der anderen Seite des Spaltes ist der Kalk stark zerklüftet und wird umgeben von straffen kernarmen Faserzügen, von denen die zur Media hingelegenen direct in den Kalk übergehen, nachdem vorher kleine Kalkkrümel an und in sie gelagert sind. Die innern Fasern dagegen umziehen die Kalkbrocken in wirren Kreuzungen. Zwischen den innern und äussern Zügen liegt ein längsgetroffenes Gefäss mit Rundzellen und den hier kleineren Pigmentzellen. In den zerklüfteten Räumen des Kalkheerdes und im Spalt sieht man bereits auf den ersten Schnitten grossmaschiges, schleimähnliches Gewebe mit Gefässen, Rund- und Pigmentzellen. — Auf Knochen trifft man zuerst in der Serie im Spalt, angelehnt an den compact homogenen Theil des Kalk-

Digitized by Google

heerdes. An dem zum Spalt gerichteten Rande des feinen Knochen-Bälkchens liegen dicht an den Knochen geschmiegt und nicht von ihm zu trennen Bindegewebszellen, die an das Aussehen von Knochenzellen erinnern. Auf weiteren Schnitten wird der Knochen auf Kosten des Kalks schnell grösser, an anderen Stellen, namentlich in dem zerklüfteten Theil treten andere Knochenbildungen auf und das weitmaschige myxomatöse Gewebe wird zu Fettmark. Schliesslich ist der Heerd so verändert, dass rings von spärlichem Kalk nach aussen begrenzt Knochenspangen die Peripherie eines grossen Markraumes bilden. Die Knochenbalken senden zierlich geschwungene Ausläufer in den Markraum hinein und zeigen überall lamelläre Structur und deutlich ausgeprägte Knochenkörperchen normaler Grösse und Form. Dieser Heerd liess sich auf über 70 Schnitten verfolgen und nahm an den Stellen grösster Ausdehnung etwa ein Viertel der ganzen Peripherie der Femoralis ein.

Der 3. Heerd fand sich in einem Theil der Präparate des zweiten, etwa um einen viertel Kreisbogen von ihm entfernt. Er bietet besonderes Interesse, da nur auf 3 Schnitten ein dünnes Knochen-Bälkchen vorhanden ist, und man deshalb zur Annahme berechtigt ist, dass hier die Ossification erst in den ersten Stadien der Entwicklung sich zeigt. Die Knochenbildung liegt in der äussersten Intimaschicht. Diese ist hyalin entartet und an der betreffenden Stelle in ziemlicher Ausdehnung verkalkt. An den Grenzen des in der Mitte compact homogenen Kalkheerdes lässt sich die lamelläre Structur der Intima noch deutlich erkennen. Die Media ist ebenfalls hier verkalkt. An einer Stelle sieht man eine Brücke zwischen den Kalkmassen der Intima und denen der Media. Im Uebrigen liegt zwischen dem Intimakalk und der Media lockeres, sehr gefässreiches Gewebe mit reichlichen Rund- und Pigmentzellen, das sich gegen den lacunär ausgefressenen Rand des Kalkes zu verdichtet und sich eng an diesen anlegt. Die Knochenbildung zeigt sich nun an eben diesem Rande des Kalkes in Gestalt von einem homogenen Streifen mit spärlichen Zellen, der den lacunären Ausbuchtungen folgt und ohne scharfe Grenze in das dicht ihn überziehende fibrilläre Bindegewebe übergeht (Taf. VI Fig. 6). Durch die Haematoxylin-Eosin-Färbung hebt dieser Streifen sich scharf gegen den dunkelblauen Kalk ab. Der Heerd lässt sich, wie gesagt, nur auf 3 Schnitten der Serie verfolgen, dann treten wieder die Bindegewebsfibrillen dicht an den Kalk heran. — Dass man es in dem in Figur 6 abgebildeten Streifen am Rande des Kalkes thatsächlich mit Knochengewebe resp. osteoidem Gewebe zu thun hat, dafür sprechen die ganz analogen Befunde an der Peripherie grösserer Knochenheerde, sowie die Bildungen von Fall 2 und 3 in der Femoralis.

Die beiden letzten Stellen mit Ossification wurden nicht in Serienschnitte zerlegt. Die eine fand sich in der Intima und nahm fast die Hälfte der Circumferenz der Femoralis ein. Feine Knochen-Bälkchen begrenzen einen ausgedehnten Markraum, in den sie Ausläufer hineinsenden, während sie selbst sich an die verkalkten Intimalamellen anlegen. — Der letzte Heerd

Digitized by Google

liegt in der Media, die hier durch Kalkmassen verdickt, die Elastica int. buckelförmig gegen die Intima vortreibt. Der Knochen zeigt sich als lamellöse Platte mit mehreren Vorsprüngen, dem Kalk anliegend und am freien Rand von Fettmark umgeben.

Fall 6. W., 81 Jahre alt. Wegen Gangraena senilis dicht unterm Knie amputirter Unterschenkel.

In der sklerotisch veränderten Poplitea fand sich ein Thrombus von etwa 5 cm Länge. Sämmtliche Verzweigungen der Poplitea zeigten stark verkalkte Wände und Verengerung ihrer Lumina. Untersucht wurden die Tibialis postica in der Höhe der Achillessehne (bereits in gangraenösem Gebiet) und die Tibialis ant., etwa in der Mitte ihres Verlaufes auf dem Lig. interosseum.

Mikroskopisch fand sich in beiden herausgenommenen Arterien ausgedehnte Knochenbildung. Dieser Fall steht zwischen den übrigen als Ausnahme da, weil neben Knochen auch verkalkter Knorpel gebildet worden ist.

In der Tibialis postica ist die Intima äusserst stark verdickt, so dass nur noch ein schlitzförmiges Lumen vorhanden ist. Die einzelnen Fasern sind hyalin entartet, daneben sind die elastischen Elemente stark gewuchert und in den Interstitien finden sich reichlich Rundzellen und rothe Blutkörperchen. Die Elastica int. ist mehrfach gegen die Intima durch Kalkmassen der Media vorgebuchtet und zeigt verschiedene Zerreissungen. In der Media finden sich neben verkalkten Faserzügen auch rundliche Kalkheerde. Zwischen den Kalkmassen liegt in bald dichteren, bald lockeren Zügen und Haufen Bindegewebe mit zahlreichen Blutbahnen und reichlichen Rundzellen. In ungefähr drei Vierteln der Circumferenz liessen sich hier in der Media grössere und kleinere unregelmässig gestaltete Knochenbälkchen nachweisen, die überall an irgend einer Stelle mit dem Kalk in Verbindung treten und im Uebrigen von dem erwähnten zellreichen Bindegewebe umgeben sind. Meist liegen diese Knochenbildungen im innersten Theil der Media, und so sieht man denn auch an einer Stelle, wo die Elastica int. durchbrochen ist, den Knochen auf die Intima übergreifen.

Die Tibialis antica (Fig. 7) zeigt ebenfalls fast bis zur Obliteration führende Wucherung der Intima, doch finden sich hier auch in der Intima und zwar in der einen Hälfte ihres Umfangs Verkalkungsheerde. Namentlich die mittleren Partien der Intima sind davon befallen, während sowohl die inneren als die äusseren mehr hyalin degenerirt sind. Bezeichnender Weise sieht man nun in diesem Gefäss auch ausgedehnte Knochenbildung in der Intima, umgeben von verkalkten Massen und Fettmark einschliessend. Aber auch in der Media ist in grosser Ausdehnung Knochen gebildet worden. Es sind ebenso wie in der Tib. post. auf den einzelnen Schnitten nicht zusammenhängende Bälkchen angelehnt an Kalk und umgeben von zellreichem Bindegewebe; stellenweise ist es auch hier zur richtigen Markbildung gekommen. In der Serienfolge zeigt sich, dass die einzelnen

Digitized by Google

Knochenheerde zum grossen Theil zusammenhängen, ja dass die Knochenbalken der Media sogar in Verbindung treten mit dem ausgedehnten Heerd der Intima (Fig. 7). Während nun so die Verhältnisse in der einen Hälfte des Querschnitts liegen, weicht die andere wesentlich davon ab. Hier ist die Intima in allen Schichten mehr oder weniger hyalin entartet, und die innersten Lagen der Media weisen reichliche Kalkmassen auf, die äusseren dagegen sind von zellreichem Bindegewebe und Gefässen durchzogen. In dem Kalk findet sich (Fig. 7 bei x) eine ungefähr rechteckige Partie, die sich schon bei schwacher Vergrösserung durch die Anwesenheit von Zellen von der Umgebung unterscheidet.

Mit stärkerem Objectiv (Fig. 8) sieht man, dass die Zellen mit verschieden gestaltetem Kern in Kapseln eingebettet im Kalk liegen, und in zwei Kapseln liessen sich auch je zwei Kerne nachweisen. Dieser allem Anschein nach als verkalkter Knorpel aufzufassende Heerd schliesst in sich eine Knochenbildung ein, die in einzelnen Schnitten aber auch mit dem den ganzen Heerd umgebenden zellreichen Bindegewebe in Berührung kommt (Fig. 8). Die Grenze zwischen Knorpel und Knochen ist bis auf eine Stelle, wo ein allmählicher Uebergang sich findet, scharf und ausgesprochen lacunär. Die Lacunen haben ihre Concavität gegen den Knochen hin. — Die Knochenbildung in der Intima und Media der einen Seite liess sich auf über 80 Schnitten in fast unverminderter Ausdehnung verfolgen; die Knorpelbildung fand sich dagegen nur auf 17 Präparaten.

In diesen sechs Fällen von seniler Arteriosclerose liessen sich also im Ganzen 16 Heerde mit wahrer Knochenbildung nachweisen, die sich auf die Intima und Media der verschiedenen Gefässe in folgender Weise vertheilen:

Fall	Heerd	Gefäss	Schicht	Bemerkung
I	1	Aorta	Intima	Mit Fettmark.
	2	Femoralis	Media	Kein Mark.
II	3	Aorta	Intima	Mit Fettmark.
	4	Aorta	Intima	„ „
	5	Femoralis	Media	„ „
	6	Femoralis	Media	Kein Mark.
III	7	Femoralis	Media	„ „
IV	8	Tib. post.	Intima	„ „
V	9	Femoralis	Intima	Mit Fettmark.
	10	Femoralis	Intima	„ „
	11	Femoralis	Intima	Kein Mark.
	12	Femoralis	Intima	Mit Fettmark.
	13	Femoralis	Media	„ „
VI	14	Tib. post.	Media	Kein Mark.
	15	Tib. ant.	Intima / Media	Mit Fettmark.
	16	Tib. ant.	Media	Kein Mark (Knorpelbildung).

Digitized by Google

In weitaus den meisten dieser Heerde hat man es mit einer fertigen Gewebs-Neubildung zu thun, über deren Entwicklung nur Vermutungen gehegt werden können. Dagegen glaube ich in dem dritten beschriebenen Heerd von Fall V mit Sicherheit eine erst im Anfange ihrer Entstehung begriffene Ossification gefunden zu haben. — Bei der Beschreibung der Genese der Knochenbildung brauche ich mich jedoch meines Erachtens nicht allein auf diesen einzelnen Heerd zu stützen: die Bilder in der Femoralis von Fall II und III sind jenem so ähnlich, dass ein Analogieschluss wohl erlaubt ist, obwohl keine Serienfolge von diesen Heerden angelegt wurde. Schliesslich entsprechen aber auch die Peripherien der fertigen Knochenbildungen an bestimmten Stellen dem Befunde des entstehenden Heerdes derartig, dass man hier ein Fortschreiten der Entwicklung annehmen muss. —

Aus meinen Präparaten geht nun unzweifelhaft hervor, dass die Möglichkeit der Knochenbildung geknüpft ist an die beiden von Rohmer aufgestellten Bedingungen: Kalk muss in irgend welcher Form abgelagert und entwicklungsfähiges Bindegewebe auf irgend welche Weise zum Kalk gelangt sein. Damit ist zugleich ausgesprochen, dass die Ossification in den Arterien nur in krankhaft veränderten Theilen der Wand vorkommen kann. —

Nach Rohmer werden nun die beiden Bedingungen in der Weise erfüllt, dass mit Gefässen breite Züge lockeren Bindegewebes aus der Adventitia zum abgelagerten Kalke vordringen. Rohmer sah dieses bei einer Knochenbildung in der Intima der Femoralis, deren Media an dieser Stelle zerrissen war und so dem in der Adventitia neugebildeten lockeren Bindegewebe in Begleitung zahlreicher Gefässe den Eintritt in die Intima gestattete. Er postulirt eine gleiche Art und Weise auch für seine übrigen Fälle.

Ich habe dieses in keinem meiner Präparate beobachten können. Vielmehr war überall die Adventitia so, wie man sie in schweren Fällen von Arteriosklerose anzutreffen pflegt: die Bindegewebs-Fasern vermehrt und zum Theil hyalin entartet, die Vasa vasorum in normaler Zahl, oft mit end-

Digitized by Google

arteriitischen Wucherungen und die elastischen Fasern gegen die Media in dichten Bündeln zusammenliegend. Nie konnte ich eine grössere Unterbrechung der Elastica ext. wahrnehmen. Stets tritt, wie in normalen Fällen, nur ein Gefäss an einer Stelle durch sie in die Media ein und dieses zeigt im spärlichen perivasculären Gewebe immer nur wenige Rundzellen. Ein vollständiger Schwund, bezw. ein Zerreissen und Auseinanderweichen der Media war auch nirgends in meinen Präparaten nachzuweisen. Die Media zeigt Bilder, wie man sie eben in schweren Fällen von Arteriosclerose anzutreffen pflegt: Atrophie der Muskel-Fasern, partielle Zerreissungen der elastischen Lamellen, Narbenbildungen, Kalkablagerungen und stärkere Vascularisation. Aber immer ist sie als continuirliche Ringschicht des Gefässes vorhanden, und immer liegen nach innen von der Elastica ext. doch noch einige deutliche Medialamellen. — In der Media theilt sich das Gefäss und sendet Aeste nach verschiedenen Richtungen ab, die meist zwischen und parallel den auseinandergedrängten Lamellen verlaufen, ohne dass eine Vermehrung und Lockerung des umgebenden Gewebes erfolgt. Dies tritt vielmehr hier nur dann ein, wenn der uns unbekannte Reiz, der die Resorption von todtem Material einleitet, in der Media vorhanden ist. Ist dies nicht der Fall, so verzweigt sich entweder das Gefäss in der Media weiter und weiter oder es geht durch die Elastica int. in die Intima, wo es sich zunächst ebenso wie vorher verhält. An irgend einer Stelle sieht man dann aber eine schnell zunehmende Lockerung des umgebenden Gewebes und eine stärkere oder schwächere Vermehrung der zelligen Elemente. —

Es ist nun nach meinen Befunden sehr unwahrscheinlich, dass die ganz spärlichen miteingewucherten Bindegewebs-Zellen und Rundzellen sich plötzlich derartig vermehren, dass der vorläufig noch ungetheilte Gefässast von weiten Maschen lockeren Gewebes mit zahlreichen Rundzellen und grossen pigmenthaltigen Körnchen-Zellen umgeben erscheint. — Man kommt vielmehr bei diesen Bildern unwillkürlich auf den Gedanken einer Theilnahme des bereits vorhandenen Gewebes an diesem Processe. Die Betheiligung von Elementen der Intima an dem Aufbau des lockeren Gewebes konnte ich aber auch direct nachweisen und auf einer Reihe von Schnitten verfolgen. In der Femoralis von

Digitized by Google

Fall V fand sich an einer Stelle in der innersten Schicht der Intima ein spindelförmiger Spaltraum, der nach innen von der Endothelschicht, nach aussen von hyalinen Intima-Lamellen begrenzt wird und ausgefüllt ist von Zellen mit deutlichen Conturen, kräftig tingirten Kernen und gekörntem Plasma (Fig. 9). Während nun diese Zellen in der Mitte des Spaltraums ovale und polygonale Form haben, werden sie zum äussern Rande hin mehr spindelförmig und gehen schliesslich in die hyalin entarteten Zellen ganz allmählich über. Ob man es nun hier mit Abkömmlingen noch entwicklungsfähiger Zellen der Intima oder Endothelderivaten zu thun hat, bleibe dahingestellt: jedenfalls trifft man denselben Zell-Typus auch an den Stellen, wo eingewucherte Gefässe in dem Rohmer'schen lockeren Bindegewebe liegen. Solche Zellen sind übrigens bei der Arteriosklerose schon mehrfach beobachtet worden. Dmitrijeff[7] unter Andern sah sie im Anfangsstadium der Arteriosklerose und sagt von ihnen: „Hie und da bilden sich unter der Endothelschicht, von dieser durch zwei oder drei deutlich ausgesprochene elastische Fasern getrennt, Strecken, welche mit Zellen rundlicher oder ovaler Form ausgefüllt sind, die gut gefärbte rundliche und längliche Kerne besitzen. . . . Die Zellen selbst erscheinen z. T. völlig durchsichtig, z. T. aber feinkörnig . . . sie reichen bis zur Mitte der Intima." Diese Beschreibung entspricht durchaus meinem Befunde, nur dass eben bei mir die Zellen auch in der hochgradig veränderten Intima auftreten. Dass übrigens das Gefäss-Endothel in ausgiebiger Weise im Stande ist, am Aufbau von Bindegewebe sich zu betheiligen, haben bereits Heucking und Thoma[8] ausgesprochen. —

Gleichzeitig mit der Bildung des lockeren Gewebes um die eingewucherten Gefässe sieht man Vorgänge an den betreffenden Stellen der Gefässwand, die auf Resorption schliessen lassen. Die Angaben der Autoren über die Resorption von Kalk und hyalinen Massen, die naturgemäss der Knochenbildung vorausgeht, gehen auseinander. Nach Cohn bildet sich zunächst der Markraum und von diesem aus wird der Kalk lacunär resorbirt (abgesehen von den Fällen, wo Knochen als Resultat einer productiven Entzündung entsteht). Marchand sah Gefässe in die homogen verkalkte Media eintreten, das Gewebe allmählich

Digitized by Google

zerstören und eine Art Markraumbildung veranlassen. Aehnlich ist die Darstellung in dem Ziegler'schen Lehrbuch[9]. Orth[10] lässt die Kalkmassen von den eingewucherten Gefässen analog der Resorption am Epiphysenknorpel aufgelöst werden. — Am ausführlichsten geht Rohmer auf diese Fragen ein. Aus dem fast regelmässigen Vorkommen der Lacunen im Kalk schliesst er zunächst, dass das Mark unmöglich in präformirten Hohlräumen gebildet wird. Es sind vielmehr untrügliche Zeichen einer vorhergehenden Resorption sowohl des Kalks als des unverkalkten Intimagewebes vorhanden. Die lacunäre Resorption des Kalks wird meist durch die eingewucherten Gefässe besorgt: diese können aber auch durch das begleitende lockere Bindegewebe ersetzt werden. An einigen Stellen sah Rohmer auch Knochenbildung an Kalkdetritus ohne Spuren einer lacunären Resorption. Ebenso wird zuweilen das unverkalkte sklerotische Gewebe direct lacunär von den Gefässen resorbirt; in andern Fällen dagegen erst zellig infiltrirt und verfällt in eingeschmolzenem Zustand der Resorption. Dabei beobachtete Rohmer Riesen- und Körnchenzellen.

Nach ihm geht also im Widerspruch mit den Angaben Cohn's die Resorption der Markraumbildung voraus, und hiermit stimmen meine Befunde durchaus überein. In allen meinen Fällen sind sichere Zeichen von Resorption vorhanden und zwar nicht nur in den Heerden mit Knochenbildung, sondern auch in anderen Partieen der Gefässwand: an den Rändern der Kalkmassen deutlich ausgesprochene Lacunen, in hyalinen Partien Heerde mit zerfetzten Fasern, Schollen und Detritus. Nur ist bei mir das, was Rohmer als gelegentlichen, ausnahmsweisen Befund bezeichnet, die Regel: die Substitution der Gefässe durch das lockere neugebildete Bindegewebe, und nur vereinzelt sah ich Gefässe die Resorption allein übernehmen. Meistens konnte ich in den Lacunen, den Höhlen und Trümmern des Kalks zwischen der Wandung der Gefässe und den Kanten des Kalks noch weitmaschiges Bindegewebe mit Rundzellen und grossen Pigmentzellen nachweisen (Tafel VI Fig. 10), während nur selten die Gefässe direct bis zum Kalk vorgedrungen waren. — Die grossen Pigmentzellen scheinen übrigens speciell bei der Resorption von Wichtigkeit zu sein. In den Heerden von Fall V traten

Digitized by Google

sie constant da auf, wo lockeres Gewebe sich um die eingewucherten Gefässe bildete und Zeichen von Resorption vorhanden waren. In ihrer Gestalt ähneln sie stark den oben beschriebenen Zellen, die als Abkommen von Intimaelementen anzusehen sind. Ob eine Identität beider besteht, ist fraglich; denn sie waren auch neben einander in ein und demselben Heerd nachzuweisen: in der Intima zeigt sich zwischen hyalinen, lacunär ausgezackten Lamellen ein Hohlraum, der von Faserfetzen, homogenen Schollen und Detritus regellos durcheinander ausgefüllt wird. Hier waren nun zwischen die Trümmer und in die Lacunen die grossen Zellen mit schwach gekörntem Protoplasma eingelagert, während um ein Blutgefäss des Heerdes die andern pigmenthaltigen Zellen gedrängt lagen. Ob nun diese beiden Zellen nur zwei Phasen einer Zellart darstellen oder ob sie garnichts mit einander zu thun haben, bleibe dahingestellt: jedenfalls scheinen sie aber beide bei der Resorption des Kalks und der hyalinen Massen eine Rolle zu spielen. — Riesenzellen oder richtige Körnchenzellen konnten dagegen nie beobachtet werden.

Resorption von Kalk und hyalinen Massen konnte ich, wie gesagt, auch unabhängig von den Knochenheerden in der Gefässwand nachweisen, was ja auch schon Thoma bei atheromatösen Processen beschrieben hat. In den Heerden mit Knochenbildung tritt nun in meinen Präparaten Knochen bereits auf, wenn noch an andern Stellen desselben Durchschnitts deutliche Resorption vorhanden ist, d. h. vor Bildung des Markgewebes. Dies steht im Widerspruch zu den Angaben Rohmer's. Nach ihm schliesst sich an die Resorption zunächst die Markbildung an, indem das Bindegewebe erst den Charakter des lymphoiden Marks annimmt und später in Fettmark übergeht. Die peripherischen Markzellen werden zu Osteoblasten und lagern in Reihen angeordnet an den Kalk Knochensubstanz an. Osteoblasten konnte Rohmer nur sehr selten beobachten, nimmt ihre Thätigkeit aber doch für all seine Heerde mit Markbildung in Anspruch, während er andererseits für die Knochenbildung ohne Markraum eine directe Metaplasie des Bindegewebes annimmt. Einmal sah er lamellöse Knochenbälkchen, umgeben von Bindegewebe, in einem Markraum liegen und setzt zur Beschreibung dieses Befundes die Vermuthung mit einem Fragezeichen hinzu, dass es

Digitized by Google

sich hier um eine fibröse Umwandlung des Marks als Vorstufe zur Knochenbildung handle. — Die Auffassung, dass der Knochen vom Mark ausgebildet wird, theilen auch Cohn, Marchand und Ziegler; dagegen scheint Orth eine directe Umwandlung des eingewucherten Bindegewebes anzunehmen.

Da nach meinen Befunden bei dem Beginn der Knochenbildung überhaupt noch kein Mark vorhanden ist, kann also auch von einer Ossification durch Osteoblasten nicht die Rede sein. Ich muss vielmehr sowohl für die Heerde mit, als für die ohne Markbildung eine directe Metaplasie des Bindegewebes in Knochen annehmen und stütze meine Annahme auf die Bilder der Figuren 2, 3, 4 und namentlich 6. Hier sieht man, wie das lockere Gewebe am freien Rande des Knochens sich verdichtet und wie hier die spindelförmigen Bindegewebszellen sich parallel dem Rande anordnen. In Figur 6, die den sicher erst im Entstehen begriffenen Knochenstreifen darstellt, kann man die Grenze von Knochen und angelagerten Bindegewebszellen überhaupt nicht mit Sicherheit ziehen. Dieselben Verhältnisse finden sich aber auch an der Peripherie grösserer Knochenheerde, wo es sich also sicher nicht um eine Knochenbildung ohne Markraum handelt, und selbst in grossen Markräumen sind häufig die eng an den Knochen angelegten spindeligen Zellen zu sehen, wie Rohmer es einmal beobachtete. Doch möchte ich eben auch diese „fibröse Umwandlung des Marks“ für das Primäre halten, voraufgehend der Markbildung. Erst wenn der Knochen eine gewisse Ausdehnung erfahren hat, wahrscheinlich erst, wenn das lockere Gewebe auf mehreren Seiten von Knochen umgeben ist, tritt eine Umwandlung des Gewebes in richtiges Mark ein. Während in den Schnitten aus der Peripherie der Heerde die Rundzellen in den weiten Maschen am meisten hervortreten und nur einzelne Fettzellen vorhanden sind, kommen auf den späteren Präparaten diese schliesslich mehr und mehr auf Kosten jener in den Vordergrund; schliesslich sieht man fast nur gefässreiches Fettgewebe mit einigen Rundzellen und rothen Blutkörperchen in den Interstitien.

Das durch die Metaplasie der Bindegewebszellen entstandene Gewebe hat nun zunächst noch nicht den Charakter fertigen Knochens, vielmehr sprechen die Befunde dafür, dass zunächst

Digitized by Google

osteoides Gewebe gebildet wird. Die Färbung mit Haematoxylin und Eosin lässt den Unterschied deutlich erkennen: während das osteoide Gewebe sich mit Eosin roth tingirt, nimmt der verkalkt gewesene Knochen durch Haematoxylin einen bläulichen Schimmer an. In den Praeparaten von Fall V finden sich mehrere Stellen, die dies demonstriren und die der Abbildung im Kaufmann'schen Lehrbuch[11], betreffend Umwandlung von fibrillärem Bindegewebe in Knochen entsprechen. Es scheint, dass zuweilen das osteoide Gewebe dauernd bestehen bleibt; jedenfalls sind in einer ganzen Reihe der Heerde die Knochenbalken durchweg eosinroth gefärbt, obwohl die Entkalkung jedesmal in gleicher Weise ausgeführt wurde.

Der Knochen hat in den meisten meiner Fälle spongiösen Charakter; doch sah ich auch Stellen, die sich mehr dem von Rohmer geschilderten Typus des Bindegewebsknochens näherten: gedrängte Complexe von kleinen Knochenkörperchen abwechselnd mit zu gross gebliebenen mit randständigem Kern. In einzelnen Knochenbälkchen war die lamelläre Structur sehr schön ausgebildet, während andere sich mehr homogen und die spärlichen Zellen in ihnen keine Anordnung zeigten. Bildung von Canalcystemen, die den Havers'schen ähnelten, konnte ich nie beobachten; ebenso sah ich nie einen Abbau des gebildeten Knochens durch Osteoclasten.

Zusammengefasst ergiebt sich also aus meinen Befunden folgende Reihenfolge beim Knochenbildungs-Process. 1. Einwuchern von Gefässen in die erkrankte Arterienwand. 2. Bildung lockeren, zellreichen Gewebes um die Gefässe in der Nähe eines Kalkheerdes mit wesentlicher Betheiligung der örtlichen Elemente der Gefässwand. 3. Lacunäre Resorption des Kalks und hyalinen Gewebes durch die Zellen des lockeren Gewebes. 4. Anlagern von Bindegewebszellen an den Kalk und Umwandlung dieser unter Bildung von Knochensubstanz in Knochenkörperchen. 5. Umwandlung des lockeren Gewebes in Mark.

Da sich nun in meinem sechsten Fall ein Heerd vorfand, in dem ausser Knochen auch Knorpel gebildet worden war, kann nicht in Abrede gestellt werden, dass auch andere Möglichkeiten der Knochenbildung in der Gefässwand vorhanden sind, als die geschilderten, was ja auch aus den divergirenden Angaben der

Digitized by Google

Autoren erhellt. Ob nun der Knorpel bisweilen als Vorgänger des Knochens auftritt, wie Rosenstein es für seine Befunde an den Aorten-Klappen annimmt, bleibt dahin gestellt. Die Regel scheint es jedenfalls nicht zu sein. Die Bilder meines Knorpelherdes machen es für diesen Fall wahrscheinlich.

Schliesslich muss ich noch auf die Befunde von Cohn in der verkalkten Media kurz eingehen. Cohn sah an den Bruchenden von Kalkringen, die intra vitam fracturirt waren, Knochenbildung in Callusform, ohne dass eine Vascularisation dieser Stelle vorausgegangen war. Er hält diese Bildung für eine directe Metaplasie aus Bindegewebe, das durch eine productive Entzündung an den Fracturenden gebildet worden ist. Ich habe nun in meinem Material von über 50 Fällen von Mediaverkalkung mehrfach ähnliche Bilder gesehen, wie Cohn sie in seiner Arbeit abgebildet hat: sogenannte Fracturen des Kalkringes mit grösserer oder kleinerer Dislocation der Bruchenden und dazwischen eine in der Form der Callusbildung ähnelnde Gewebsanordnung. Nur konnte ich mich weder in der Abbildung Cohns, noch in meinen Präparaten davon überzeugen, dass das zwischen geschobene Gewebe richtigen Knochen darstellt; vielmehr glaube ich, dass man es hier mit stark sklerotischem Bindegewebe zu thun hat, mit Kernen, die an die des Knochens erinnern. Gegen eine Knochenbildung spricht auch der Umstand, dass die Bruchenden des Kalks keine Veränderung in der Structur ihres Randes zeigen und dass zuweilen die „Callusmasse“ bei der Conservirung vom Kalk gelöst wird, so dass dann ein Zwischenraum zwischen Kalk und Callus besteht, während man bei wahrer Ossification eine sehr feste Anlehnung des Knochens an den Kalk vermuthen müsste. — Bei der mannigfachen und complicirten Art und Weise, wie Knochen in der Gefässwand gebildet wird, kann aber die Möglichkeit einer Bildung, wie Cohn sie beschrieben hat, nicht ausgeschlossen werden.

Meine Befunde bestätigen also die erste Vermuthung Rohmers, die über die Häufigkeit der Knochenbildung in der Arterienwand. Sie machen aber auch die zweite wahrscheinlich, dass es sich nehmlich dabei um ein neues, spätes Stadium der Arteriosklerose handelt, welches sowohl in der Aorta als in peripheren Gefässen zu finden ist. — Ueber die Bedeutung der

Digitized by Google

Knochenbildung für den Organismus lässt sich erst reden, wenn man über ihre Ausdehnung in den einzelnen Gefässen sichere Daten hat.

Zum Schlusse sei es mir gestattet, meinem hochverehrten Chef. Herrn Dr. E. Fraenkel, für die Unterstützung und die Rathschläge bei der Durchsicht der Präparate meinen besten Dank auszusprechen.

Erklärung der Figuren auf Tafel VI.

In allen Figuren bezeichnet: I Intima, M Media, A Adventitia, E. i. Elastica int., E. e. Elastica externa, K Kalk, Kn Knochen.

Fig. 1. Aorta, Fall I. 4fach Färbung. Leitz Obj. III. Stück aus einem fertigen Knochenheerd in der arteriosklerotischen Intima.

Fig. 2. Femoralis, Fall II. 4fach Färbung. Leitz Obj. III. Knochenherd in der verkalkten Media.

Fig. 3. Femoralis, Fall III. 4fach Färbung. Leitz Obj. III. Knochenheerd in der verkalkten Media. K. F. verkalkte Fasern, v. B. vascularisirtes Bindegewebe.

Fig. 4. Dasselbe bei Leitz Obj. VII. K. F. verkalkte Fasern der Media. B. G. Blutgefäss.

Fig. 5. Femoralis, Fall V. Heerd 1. Haematox. Eosin. Leitz Obj. III. Knochen in einem Intima-Kalkheerd. — a. M. atrophische Media, H. F. hyaline Fasern, F. Z. Fettzellen.

Fig. 6. Femoralis, Fall V. Heerd 3. Haem. Eosin. Leitz Obj. VII. Entstehende Knochenbildung. — B. G. Blutgefäss, l. B. lockeres Bindegewebe, Kn osteoide Substanz.

Fig. 7. Tibialis ant., Fall VI. Haemat. Eosin. Leitz Obj. II. Querschnitt mit Knochenbildung an verschiedenen Stellen der Intima und Media. x Stelle mit Knorpelbildung.

Fig. 8. Die der Stelle x entsprechende Partie in einem anderen Präparat der Serie bei Leitz Obj. VII. — l. B. lockeres Bindegewebe, M. F. Mediafasern, v. Kno verkalkter Knorpel.

Fig. 9. Femoralis, Fall V. Haemat. Eosin. Leitz Obj. VII. Betheiligung der Intima beim Aufbau des lockeren Gewebes. — h. I. F. hyaline Intima-Fasern, Sp Spaltraum in der innersten Schicht der Intima, L Lumen.

Fig. 10. Femoralis, Fall V. Herd 2. Haemat. Eosin. Leitz Obj. VII. Resorption des Kalks. — P. Z. Pigmentzellen, l. B. lockeres Bindegewebe, B. G. Blutgefässe.

Literatur.

1. Rohmer: Ueber Knochenbildung in endocarditischen und endarteriitischen Heerden. Dieses Archiv Bd. 166. Heft I. 1901.

Digitized by Google

2. Cohn: Ueber Knochenbildung an den Arterien. Dieses Archiv Bd. 106. 1886.
3. Rosenstein: Ueber Knorpel- und Knochenbildung in Herzklappen. Dieses Archiv Bd. 162. 1900.
4. Marchand: Artikel Arterien in Eulenburg's Realencyclopaedie Bd. II. 1894.
5. Howse: Transactions of the Pathol. Society of London. Vol. 28. 1877.
6. Paul: The british medical Journal. 1896. Vol. I. (Demonstration.)
7. Dmitrijeff: Veränderung des elastischen Gewebes der Arterienwände bei Arteriosclerose. Ziegler's Beitr. Bd. XXII. 1897.
8. Heucking und Thoma: Ueber die Substitution der marantischen Thromben durch Bindegewebe. Dieses Arch. Bd. 109.
9. Ziegler: Lehrbuch der spec. path. Anatomie. Jena. 8. Aufl. 1895
10. Orth: Lehrbuch der spec. path. Anatomie. Berlin. 1887.
11. Kaufmann: Lehrbuch der spec. path. Anatomie. Berlin. 1896.

Nachtrag.

Während des Druckes obiger Arbeit traf ich bei weiteren Untersuchungen von Gefässen noch auf 4 Fälle mit Knochenbildung, so dass sich mein Material jetzt, Ende Februar, auf 10 Fälle mit 22 Knochenheerden beläuft. Da ich im ganzen rund hundert Fälle von hochgradigen Arterienveränderungen untersuchte, stellt sich die Häufigkeit des Vorkommens der Knochenbildung in meinem Material auf 10 Procent.

XIII.

Zur Kenntniss des histologischen Baues und der Rückbildung der Nabelgefässe und des Ductus Botalli.

(Aus dem pathologisch-anatomischen Institut des allgemeinen Krankenhauses Hamburg-Eppendorf. Prosector: Dr. Eugen Fraenkel.)

Von

Dr. B. Pfeifer,

früherem Assistenten des Institutes.

(Hierzu Taf. VII.)

Die den foetalen Kreislauf vermittelnden Gefässe: Nabel-Arterien, Nabel-Vene und Ductus Botalli sind schon häufig Gegenstand eingehender Untersuchung gewesen. Doch gehen die

Digitized by Google

Ansichten sowohl bezüglich des histologischen Baues dieser Gefässe, als auch bezüglich des Rückbildungs-Processes, der sich an denselben nach der Geburt vollzieht, sehr aus einander, so dass zur Klärung dieser Frage dienende Beiträge wünschenswerth erscheinen.

Strawinski[1] gab die erste ausführliche Beschreibung des histologischen Baues der Nabelgefässe. Er hebt die auffallende Dicke der Nabel-Arterien hervor und weist bezüglich ihrer Structur auf den ausserordentlichen Reichthum an glatten Muskelfasern und auf den Mangel fast jeglicher elastischer Elemente in den Wandungen hin. Die Anordnung der Muskelfasern zeigt grosse Unregelmässigkeit, zuweilen nur Ring-, zuweilen nur Längsmuskeln und alle Uebergänge zwischen diesen beiden Verlaufsrichtungen. Auch die Lagerung der Ring- und Längsmusculatur zu einander sei eine sehr verschiedene.

Hofmann[2] constatirte einen spiraligen Verlauf der Längsmuskelzüge und legte dieser Anordnung eine besondere Bedeutung für den Verschluss des Lumens der Arterie bei.

Auch Runge[3] fand, wie Strawinski, bei den Nabel-Gefässen einen ausserordentlichen Reichthum an Muskelfasern, dagegen vollständiges Fehlen der elastischen Intima, so dass das Endothel der Musculatur direct aufsitze.

Herzog[4] setzt den Hauptantheil der Verdickung der Nabel-Gefässe auf Rechnung der Adventitia, die den übrigen Theil der Gefässwand um das 2—3fache übertreffe. Dieselbe bestehe aus einem dem embryonalen gleichwerthigen Gewebe, welches beim Eintritt der Arterie in die Nabelschnur mit dem Nabelschnur-Gewebe, der Wharton'schen Sülze, zusammenhänge. Dieses embryonale Gewebe liefere das Material zur Bildung von geformtem Bindegewebe und zur Entstehung einer fibrösen Mantelzone der Adventitia. Die Anordnung der Musculatur findet Herzog wie Strawinski sehr unregelmässig, indem Längs- und Querfasern mit einander abwechseln. Doch lasse sich insofern eine gewisse Regelmässigkeit feststellen, als die Ringmusculatur mehr nach aussen liege, während nach innen gegen das Lumen zu kürzere Muskelkerne anzutreffen seien.

In der ganzen Muskelfaserschicht konnte Herzog nirgends elastische Elemente constatiren. Nach innen folge der Muscularis

Digitized by Google

unmittelbar die Endothelschicht, da die eigentliche elastische Intima fehle. Die Innenfläche der Arteria findet er zerklüftet und mit zahlreichen Ausbuchtungen und Wülsten versehen.

Dem gegenüber fand Baumgarten[5], dass die Wand der Nabel-Arterien, als directe Fortsetzung der Arteriae hypogastricae, deren Structur etwa bis zur Hälfte des intraabdominellen Verlaufs beibehalte. Von da ab treten die elastischen Häute mehr zurück und die Muscularis mehr hervor.

Bezüglich der Nabel-Vene erwähnt Herzog als besonders bemerkenswerth, dass ihr eigentliches Gefässrohr die Arterie an Volumen weit übertrifft, und dass ferner keine Spur der bei den Arterien so stark entwickelten embryonalen Adventitia vorhanden sei.

Die Venenwand bestehe eigentlich nur aus einer stark entwickelten Media. Diese setze sich zusammen aus geformtem Bindegewebe, in das längs- und querlaufende Muskelfasern, unregelmässig unter einander gemengt, eingesprengt seien. Auch an der Vene konnte Herzog weder eine Spur von elastischen Fasern in der Media, noch in der Intima erkennen, so dass auch hier die das Lumen begrenzende Endothelschicht direct auf den innersten Lagen der Muskelschicht auflag. Das Lumen zeigte ebenfalls zahlreiche Buchten und Vorwölbungen wie bei den Arterien.

Die Zahl der Autoren, die sich mit dem Ductus Botalli beschäftigt haben, ist sehr gross. Bezüglich des histologischen Baues des nicht obliterirten Gefässes giebt Langer[6] an, dass es bei Neugeborenen von Gänsefederdicke und von anderer Organisation als die übrigen Arterien sei. Vor Allem falle ein fast vollständiges Fehlen der elastischen Fasern in der Media auf. Diese seien nur locker in die Adventitia eingeflochten. Trotzdem seien die Wandungen stärker durch mächtige Kernwucherungen an der Innenfläche.

Rokitansky[7] macht dagegen geltend, dass es einen histologischen Unterschied im Bau des Ductus Botalli und der Arteria pulmonalis nicht gebe.

Aus dieser Zusammenstellung der Literatur über den histologischen Bau der Nabelgefässe und des Ductus Botalli geht hervor, dass auf diesem Gebiete noch sehr widersprechende

Digitized by Google

Meinungen herrschen. Ich habe es mir daher zur Aufgabe gemacht, die histologischen Verhältnisse der Nabelgefässe in ihrem intraabdominalen Verlauf, sowie die des Ductus Botalli nach neueren Methoden zu untersuchen, um sodann auf den Vorgang der Rückbildung dieser Gefässe näher einzugehen.

Zu diesem Zwecke wurden von 3 Neugeborenen und ausserdem von 27 Kindern im Alter von 2 Tagen bis zu 7 Monaten Präparate entnommen. Nach Härtung in Formol-Alkohol wurden dieselben in Paraffin eingebettet. Bei 2 Präparaten von Kindern im Alter von 3 Wochen und 4 Monaten wurde als Einbettungsmasse Celloidin zur Herstellung von Serienschnitten vorgezogen. Da nun die Ansichten über das Verhalten der elastischen Fasern bei diesen Gefässen sehr auseinander gehen, und deren Vorhandensein von den meisten Untersuchern direct in Abrede gestellt wird, diese aber gerade bei den in Frage stehenden Vorgängen eine ganz besondere Aufmerksamkeit beanspruchen, so wurden die sämmtlichen Präparate zur Darstellung der elastischen Fasern mit Orcein gefärbt. Darauf wurde zur deutlichen Hervorhebung der Zellkerne, des Bindegewebes und der Musculatur eine Kernfärbung mit Lithionkarmin und eine Gegenfärbung mit Picro-Indigokarmin angewandt. Hierbei heben sich die blauschwarzen elastischen Fasern sehr scharf von dem übrigen Gewebe ab, von welchem die Kerne leuchtend roth, die Musculatur hellgelb und das Bindegewebe smaragdgrün gefärbt sind.

Bei diesen Untersuchungen bin ich nun zu einem von den früheren Beschreibungen des histologischen Baues der Nabelgefässe und des Ductus Botalli besonders bezüglich des Verhaltens der elastischen Fasern wesentlich abweichenden Resultate gelangt. Zur besseren Veranschaulichung dieser Verhältnisse sollen die hinten beigefügten mikrophotographischen Abbildungen einiger Präparate dienen. Leider können diese die Präparate selbst schon aus dem Grunde nicht vollkommen ersetzen, weil sich, wie oben erwähnt, die verschiedenen Gewebsbestandtheile gerade durch die Färbemethode sehr deutlich von einander abheben. Doch sind wenigstens die elastischen Fasern, auf deren Verhalten es wesentlich ankommt, auf den Mikrophotographien deutlich zur Darstellung gebracht.

Betrachten wir zunächst die Nabel-Arterien beim Neu-

Digitized by Google

geborenen (Taf. VII Fig. 1a), so fällt dabei schon bei schwacher Vergrösserung die im Vergleich zu anderen Arterien gleichen Umfanges bedeutendere Dicke der Wandung auf. Diese ist in Falten gelegt, so dass die Begrenzung des Lumens nicht kreisrung erscheint, sondern Vorwölbungen und Ausbuchtungen zeigt. Die Adventitia ist im Vergleich zu anderen Arterien stark entwickelt. Sie besteht aus einem sehr lockeren, dem embryonalen ähnlichen Bindegewebe, das manchmal an seiner äusseren Circumferenz eine dichtere Structur zeigt und von längsverlaufenden, nirgends zu einer geschlossenen Schicht vereinigten Muskelfasern und zahlreichen Gefässen durchzogen ist. Dazwischen finden sich reichliche, zierliche, elastische Elemente, die an der Grenze gegen die Media eine stärkere Lage bilden. Die Media selbst ist von auffallender Dicke. Sie ist von sehr zahlreichen, feineren und dickeren, elastischen Fasern durchsetzt, welche eine im Allgemeinen zwar circuläre Anordnung aufweisen, jedoch auch radiäre und schräg verlaufende Fasern erkennen lassen, so dass dadurch das Bild eines zierlichen schwarzblauen Maschenwerks entsteht, in dessen Spalten man die gelben Muskel-Elemente erblickt. Diese letzteren zeigen in nächster Umgebung der Intima, wie aus den quergetroffenen, rundlichen Kernen deutlich ersichtlich, längsverlaufende Fasern. Darauf folgt eine, die Hauptmasse der Musculatur ausmachende circuläre Schicht, während weiter nach aussen hin wieder einzelne Längsmuskelzüge zu erkennen sind. Jedoch tritt diese Anordnung der Musculatur nicht an allen Präparaten mit gleicher Deutlichkeit zu Tage. Bei mehreren derselben suchte ich vergebens nach inneren Längsfaserzügen und konnte mit Sicherheit nur Ringmusculatur nachweisen. Das Gefässlumen ist von langgestreckten, spindelförmigen Endothelzellen ausgekleidet, die einen sehr zarten Saum darstellen. Die länglichen Kerne derselben treten etwas stärker in das Lumen vor. Zwischen den einzelnen Kernen besteht ein Abstand, der sich etwa auf das 2—3fache ihres längsten Durchmessers bemessen lässt. Das Endothel ist einer Schicht von elastischem Gewebe aufgelagert. Dieses zeigt jedoch nicht die regelmässige, circulär verlaufende wellenförmige Anordnung der inneren elastischen Lamelle mittelgrosser Arterien, sondern umzieht in bald mehr, bald weniger mächtiger

Digitized by Google

Schicht und in wechselnder Dicke der Fasern die faltige Innenwand.

Bei der Nabelvene (Tafel VII, Fig. 1b) geht die aus grobwelligen Bindegewebs-Fasern mit spärlichen, äusserst feinen, elastischen Elementen, längsverlaufenden Muskelfasern und zahlreichen Blutgefässen bestehende Adventitia ohne scharfe Grenze in die Media über. An dieser bemerkt man an der Grenze gegen die das Lumen in einfacher Lage auskleidende Endothelschicht ein feines Gerüst von elastischen Fasern. Diese trennen aber nicht, wie bei den Arterien, als ein deutlich hervortretendes Band das Endothel von der Media, sondern erscheinen als feine, zum Theil ganz kurze Fäserchen, welche, peripherwärts an Stärke zunehmend, einen grösstentheils circulären Verlauf zeigen. Dazwischen ziehen aber auch feinste, radiär und diagonal verlaufende Fasern, so dass auch hier wieder durch das elastische Gewebe ein Netzwerk hergestellt wird, das jedoch viel feiner und zierlicher als bei den Arterien erscheint. Die Massen dieses Netzwerks sind ausgefüllt von Bindegewebszügen, sowie von längs- und circulär verlaufenden Muskelfasern ohne regelmässige Anordnung. Das Lumen ist von Blutkörperchen ausgefüllt.

Der Ductus Botalli (Taf. VII, Fig. 1c) zeigt in seiner morphologischen Structur keinerlei Abweichungen im Vergleich zu anderen grösseren Arterien, z. B. zur Aorta des Neugeborenen. In der Adventitia sind feinste elastische Fasern vorhanden, die ein sehr zartes Netzwerk darstellen, in dessen Maschen Bindegewebe, Muskelemente und Gefässe sichtbar sind. Die Media besteht aus dichten Zügen circulär verlaufender, elastischer Fasern, die mit Schichten glatter Ringmuskelfasern abwechseln. Ferner bemerkt man auch schräg die Ringmuskelzüge durchsetzende elastische Fasern, wodurch eine sehr innige Verbindung aller elastischen Elemente der Tunica media hergestellt wird. Das aus kurzen Zellen bestehende Endothel ist einer dünnen, streifigen Bindesubstanz mit rundlichen Zellen aufgelagert, welche ohne scharfe Grenze in das elastische Gewebe der Media übergeht.

Wie aus der Literatur ersichtlich, wird das Vorhandensein von elastischen Fasern in den Nabelgefässen von fast allen früheren Untersuchern entweder mit Stillschweigen übergangen

Digitized by Google

(Hofmann) oder sogar direct in Abrede gestellt (Strawinski, Runge, Herzog); bezüglich der Media des Ductus Botalli geschieht Letzteres auch von Seiten Langers. Nur Rokitansky erwähnt, dass ein Unterschied des histologischen Baues zwischen Ductus Botalli und Lungenarterie nicht bestehe, und Baumgarten gesteht den Nabel-Arterien, wenigstens für die Hälfte ihres intraabdominalen Verlaufs, gleiche Structur, wie den Hypogastricae, aus welchen sie sich fortsetzen, zu.

Aus den von mir angestellten Untersuchungen geht hervor, dass sich durch die Unna-Tänzer'sche Orcein-Methode, sowie auch durch die Weigert'sche Methode der elastischen Faser-Färbung, nach welcher einige Controllpräparate hergestellt wurden, sowohl in den Nabelgefässen, als im Ductus Botalli ein sehr reiches elastisches Gewebe nachweisen lässt. Dasselbe zeigt bei den drei verschiedenen Gefässen ein verschiedenes Verhalten. Während beim Ductus Botalli kein Unterschied in der Anordnung der elastischen Fasern gegenüber anderen Arterien von gleicher Grösse zu constatiren ist, findet man bei den Nabel-Arterien an Stelle der regelmässigen, welligen Elastica interna Fasern von unregelmässigerem Verlauf und wechselnder Dicke und Reichlichkeit. Auch in der Media zeigt das elastische Gewebe bei den Nebel-Arterien unregelmässigere Structur als bei anderen Arterien mittlerer Grösse, indem die gleichmässig wechselnde Anordnung circulär verlaufender elastischer Fasern mit Schichten glatter Ringmuskel-Fasern bei den ersteren nicht so deutlich hervortritt, wie bei den letzteren. Die Nabelvenen weisen ebenfalls reichliches elastisches Gewebe auf, und zwar ohne Andeutung einer Elastica interna, vorwiegend in der Media, als feine, zierliche Fäserchen von meist circulärem Verlauf,

Die Muscularis fand ich in Uebereinstimmung mit den Angaben der früheren Untersucher bei den Nabel-Arterien im Vergleich zu anderen Arterien gleichen Kalibers mächtig entwickelt. Ebenso konnte ich die früher beschriebene unregelmässige Anordnung der Muskelfasern feststellen. Bei den meisten Präparaten konnte man aber doch eine schwächer entwickelte innere Längsschicht und eine, die Hauptmasse der Media ausmachende, Ringmuskellage, bei einigen auch noch isolirte Längsmuskelzüge im peripherischen Abschnitt der Media unterscheiden.

Digitized by Google

Die Adventitia zeigte sich bei den Nabel-Arterien aussergewöhnlich stark entwickelt; doch konnte ich in keinem Fall eine den übrigen Theil der Gefässwand um das Zwei- bis Dreifache übertreffende Adventitia, wie sie Herzog beschreibt, nachweisen.

Bei allen drei Gefässen enthielt die Adventitia in einem lockeren gefässhaltigen Bindegewebe isolirte Muskelelemente und ein mehr oder weniger reichliches Netz zierlicher elastischer Fasern.

Nachdem wir uns so über die histologischen Verhältnisse der den fötalen Kreislauf vermittelnden Gefässe Klarheit verschafft haben, soll der Vorgang der Obliteration, dem dieselben nach der Geburt unterliegen, näher untersucht werden.

Von den früheren Autoren, die sich mit dieser Frage beschäftigt haben, wurde theils eine Obliteration durch Gerinnung des in den Gefässen befindlichen Blutes und Organisation des Thrombus, theils eine Contraction der Gefässwände durch deren musculöse Elemente angenommen.

So sagt Henle[8] in seinem Handbuch der systematischen Anatomie von der Nabel-Vene: „Nach der Geburt gerinnt das Blut und verschmilzt mit der Gefässwand zu einem soliden Bindegewebsstrang.“

Vater und Haller[9] nehmen an, dass der Verschluss des Ductus Botalli zu Stande komme „durch eine geronnene polypöse Masse: Substantia medullaris“.

Hofmann[3] constatirte bei den Nebel-Arterien, wie schon oben bemerkt, einen spiraligen Verlauf der Längsmuskel-Züge und legte dieser Anordnung eine besondere Bedeutung für den Verschluss des Lumens bei. Nach ihm verkürzen diese Längsmuskel-Züge nicht nur das Gefäss als Ganzes, sondern legen im Verein mit der umgebenden Ringfaser-Schicht die Innenwand der Arterie in Längs- und Schrägfalten, wodurch die Lichtung sehr ausgiebig verschlossen wird.

Auch Landau[10] ist der Ansicht, dass die Verengerung meist durch Zusammenziehung der Wandung zu Stande komme. Weiterhin constatirt er, dass die Obliteration durch Organisation eines Thrombus bei den Nabelarterien nur in geringem Maasse, bei den Nabelvenen und dem Ductus Botalli nur unter pathologischen

Digitized by Google

Verhältnissen, z. B. bei schwacher Herzaction und Asphyxie stattfinde.

Dem gegenüber hat schon Rokitanski[7] im Jahre 1844 die Ansicht einer unmittelbaren Verklebung und späteren Verwachsung der Gefässhäute ohne Betheiligung des Blutgerinnsels ausgesprochen und zugleich darauf hingewiesen, dass die Obliteration der fötalen Gefässe derselbe Process sei, wie die Schliessung und Verödung unterbundener Arterien.

Auch dieser letztere Vorgang war ursprünglich durch Organisation des gebildeten Thrombus erklärt worden. Später aber wurde zuerst von Cohn[11], dann von Waldeyer[12], Friedländer[13], Baumgarten[14 und 15], Raab[16] und Anderen zum Theil auf experimentellem Wege überzeugend nachgewiesen, dass es sich dabei hauptsächlich um eine Wucherung der Gefässbestandtheile handelt.

Baumgarten führt zum Beweis hierfür an, dass die ursprünglichen Producte der Zellwucherung ausgesprochen endotheliale Gebilde seien. Zwischen diesen und den später auftretenden grösseren Spindelzellen mit langen, faserähnlichen Ausläufern seien vielfach beweisende Uebergangsformen vorhanden. Der Thrombus spiele bei den organisatorischen Vorgängen keine Rolle. Er weiche zurück, ohne dass je ein Zeichen zelliger Proliferation in ihm sichtbar werde.

Durch seine Untersuchungen „über das Offenbleiben fötaler Gefässe" stellte Baumgarten weiterhin nach Einführung einer Schweinsborste in das offene, obere Endstück der Vena umbilicalis bis zum Widerstand, an mikroskopischen Querschnitten fest, dass eine unvollständige Obliteration durch wandständige Neubildung mit Erhaltung eines Restlumens stattfinde. Erst in einer Entfernung von 1 cm vom Nabel war die Vene total zugewachsen. Der Restcanal ist, wie Baumgarten[15] an anderer Stelle beschreibt, in der Richtung nach der Leber hin von Blut durchströmt, das aus kleinen Verzweigungen der Vena epigastrica profunda stammt; dadurch könne die Nabelvene für die Circulationsstörung bei Lebercirrhose als Collateralbahn Bedeutung erlangen.

Bezüglich des Ductus Botalli hat Henle gezeigt, dass sich innerhalb des fibrös-elastischen Stranges, der an Stelle der

Digitized by Google

einstigen Arterie tritt, ein feines mikroskopisches Lumen erhält. Auch dieses wurde von Baumgarten als das Restlumen des durch die obturirende Endothelwucherung unvollständig verschlossenen alten Gefässrohres bezeichnet.

Am complicirtesten gestaltet sich der Obliterationsvorgang bei den Nabelarterien. Nach Baumgarten stellen dieselben einige Wochen nach der Geburt an ihrem untersten Abschnitt dicke, rundliche Stränge dar mit engem blutführenden Lumen, dem Restcanal der unvollständig obliterirten Arterie. Weiter nach oben wird Media und Adventitia etwas undeutlich, dagegen ist daselbst die dicke, gefaltete, elastische Grenzmembran vollkommen erhalten. Am äussersten Ende ist das Lumen der Arterie vollständig durch zellarmes Bindegewebe verschlossen. Im vierten bis fünften Monat post partum reichen nun die Arterien als rundliche Stränge nicht mehr bis zum Nabel, sondern sind an denselben durch ein fadenartiges Rudiment von 2—3 cm Länge befestigt, das, allmählich etwas dicker werdend, nach abwärts in die Arterien übergeht. Diese filamentösen Stränge sind vielfach Gegenstand der Untersuchung gewesen, und ihre Entstehung ist in verschiedenem Sinne gedeutet worden.

Die ursprüngliche Ansicht, dass die Nabelarterien sich vom Nabelring weg zurückgezogen, wurde von Sömmering[17] bestritten. Dieser erklärte das Zustandekommen der filamentösen Stränge durch Schwund des obersten Abschnittes der Arterien.

Die Auffassung des Vorgangs als Retraction wurde aber von Robin[18] wieder aufgenommen, der annahm, dass der gegen den Nabel hin gelegene Theil der Gefässe sich in Folge der Elasticität des Gefässlumens in den ersten zwei bis drei Wochen um 5—14 cm zurückziehe. Die Retraction betreffe jedoch nicht die Gefässwände in ihrer Gesammtheit, sondern nur die Media und Intima, welche sich innerhalb der Adventitia zurückziehen, während die letztere bestehen bleibe und zur Bildung der betreffenden Ligamente Veranlassung gebe.

Von den Autoren, die diese Verhältnisse in den Lehrbüchern besprechen, wie Luschka[19], Hyrtl[20], Albert[21], wird allgemein die Ansicht Robin's von der Retraction der Umbilicalarterien angenommen.

Baumgarten erklärt die Entstehung der fibrösen Stränge da-

Digitized by Google

durch, dass in Folge der zur Abstossung des Nabels führenden „eliminirenden Eiterung“ sich das adventitielle und periadventitielle Gewebe der Nabelarterie infiltrire, und aus dem straffen Fasergewebe ein weiches Granulationsgenwebe entstehe. Dieses werde in Folge des Zuges der elastischen und muskulösen Retractionskräfte ausgedehnt und verlängert. Durch Umwandlung des Granulationsgewebes in Narbengewebe entstehen dann später die fibrösen Stränge.

Herzog wendet sich gegen die Auffassung, dass eine Retraction der Media innerhalb der Adventitia stattfinde. Der Vorgang der Rückbildung der Nabelarterien besteht nach seinen Untersuchungen nicht allein in einer Obliteration des Gefässlumens durch endotheliale Wucherung, sondern zugleich in einer Degeneration der Musculatur. Der Schwund der Muskelfasern gehe jedoch nicht in der ganzen Circumferenz des Gefässrohrs zur gleichen Zeit vor sich, sondern in dem gegen die Bauchwand hin gelegenen Theil früher als in dem gegen die Bauchhöhle hin gelegenen. Mit der Endothelwucherung an der Innenfläche der Gefässe und mit der Degeneration der Musculatur gehe zugleich eine Zellwucherung und Granulationsbildung in den Schichten der Gefässwand einher. Schliesslich werde das ganze Gefäss unter Verdrängung und Zugrundegehen des Thrombus durch die Endothelwucherung und unter Umwandlung der Muskelschicht zu faserigem Bindegewebe in einen rein bindegewebigen Strang verwandelt. Da dieser Process an dem obersten, gegen den Nabel zu gelegenen Theil der Arterie sehr schnell und vollständig eintrete, bringe er den Eindruck einer Retraction der Gefässe hervor. Der Grund des Untergangs der Musculatur sei in dem Aufhören der Function zu finden.

Es soll nun im Folgenden der Vorgang der Rückbildung der Umbilicalgefässe und des Ductus Botalli in chronologischer Reihenfolge beschrieben werden, wobei wieder einige mikrophotographische Abbildungen von Präparaten zur Veranschaulichung des Verhaltens speciell der elastischen Fasern dienen mögen. Dabei ist von vorn herein zu betonen, dass der Process nicht in gleichmässiger Weise von Tag zu Tag weiter schreitet. Die Rückbildung findet manchmal schneller, manchmal langsamer

Digitized by Google

statt, so dass dieselbe bei gleichalterigen Kindern nicht stets im gleichen Stadium anzutreffen ist.

In Erwägung dieser Thatsachen glaube ich, dass es keinen besonderen Vortheil böte, die sämmtlichen Präparate der Reihe nach zu beschreiben, und ich werde mich daher auf die genauere Schilderung einzelner beschränken, welche mir für den Rückbildungsprocess von besonderer Bedeutung zu sein scheinen.

Auch soll der Obliterationsvorgang an den einzelnen Gefässen zunächst nicht auf weitere Strecken verfolgt werden, sondern im Wesentlichen eine Vergleichung von Schnitten stattfinden, die etwa aus der Mitte der Gefässlänge entnommenen Präparaten entstammen.

Schliesslich soll an Serienschnitten von Nabelarterienpräparaten zweier Kinder verschiedenen Alters das Weiterschreiten der Rückbildung im Verlauf der ganzen Gefässe verfolgt, und dabei auch auf die Deutung der filamentösen Stränge eingegangen werden.

1. Kind im Alter von 2 Tagen.

Hierbei fand sich noch bei keinem der Gefässe eine Veränderung gegenüber dem Befund beim Neugeborenen.

2. Kind von 16 Tagen.

a) Nabelarterien (Taf. VII, Fig. 2a).

Im Ganzen erscheint die rechte etwas dicker wie die linke.

Die Adventitia ist stark entwickelt. Sie besteht aus lockerem, zellreichem Bindegewebe, mit spärlich eingesprengten elastischen Fasern, Längsmuskelbündeln und reichlichen Gefässen.

Die Media zeigt in der Peripherie einige Längsmuskelbündel. Dann folgt eine mächtige Ringmuskelschicht, in derem äusseren Abschnitt nur spärliche elastische Fasern sichtbar sind. Nach innen zu aber werden dieselben so massenhaft, dass sie das ursprüngliche Lumen als dicke Schicht elastischen Gewebes, zwischen welchem überhaupt keine Muskelelemente mehr erkennbar sind, unter Bildung von Falten und Vorsprüngen umgeben.

An Stelle der Intima findet sich ein zartfaseriges Gewebe mit eingestreuten Kernen, welches das Lumen vollständig ausfüllt und in der Mitte ein Gefäss mit deutlich entwickelter Media und Endothelbelag enthält.

b) Nabelvene (Taf. VII, Fig. 2b).

Die aus fibrillärem Bindegewebe, spärlichen, kurzen, elastischen Fasern und sehr reichlichen Blutgefässen bestehende Adventia zeigt keine deutliche Abgrenzung ihrer Wandschicht gegen die Media hin. In der äusseren Circumferenz der letzteren sieht man durch reichliches Binde-

Digitized by Google

gewebe auseinandergedrängte Längsmuskelzüge mit kurzen elastischen Fasern. Darauf folgen Ringmuskelschichten zwischen Bindegewebszügen und zahlreichen elastischen Fäserchen, die keine circuläre Anordnung erkennen lassen. Gegen das Lumen hin werden die elastischen Fasern dichter, erscheinen aber auf einer Seite durchbrochen. Das ursprüngliche Gefässlumen ist vollständig durch derbes Bindegewebe mit spärlichen, zelligen Elementen ausgefüllt, welches ein grösseres und mehrere kleinere Gefässe enthält.

Auf der Seite, wo das elastische Gewebe der Media durchbrochen ist, findet ein unmittelbarer Uebergang der letzteren in die das Lumen ausfüllende Bindegewebsmasse statt.

c) Ductus Botalli (Taf. VII, Fig. 2c).

Die aus reichlichen, zierlichen, elastischen Fasern, grobwelligem Bindegewebe und Gefässen bestehende Adventitia geht in eine der Media zugehörige mächtige elastische Gewebsmasse über. Die Entwicklung des elastischen Gewebes ist hier so hochgradig, dass nur noch in der äusseren Circumferenz der Media innerhalb der Lücken der elastischen Fasern die gelben Muskelbündel erkennbar sind. Die Begrenzung des Lumens ist unregelmässig und faltig. Indem die inneren Schichten des elastischen Gewebes sich theilweise aufgelockert haben, springen sie in Form von Wülsten gegen das Lumen hin vor und verengern dasselbe.

Im Lumen sieht man nur Reste von Blut, aber keine Spur von Endothelneubildung.

3. Kind von 5 Wochen.

a) Nabelarterien (Taf. VII, Fig. 3a).

Die Adventitia besteht aus lockerem Bindegewebe mit ganz spärlichen elastischen Fasern und Gefässen. An der äusseren Circumferenz nach der Bauchhöhle hin befindet sich eine Zone aus dichterem fibrillären Gewebe mit reichlicheren elastischen Elementen.

Die Media lässt in der Peripherie nur äusserst spärliche elastische Fasern zwischen den Ringmuskeln erkennen. Weiter nach der Mitte zu tritt das elastische Gewebe in circulärer Anordnung auf, nimmt nach innen mehr und mehr zu und bildet gegen das Lumen eine zusammenhängende dichte Schicht, die auf einer Seite etwas aufgelockert erscheint.

Dieser elastischen Schicht ist innen ein zartfaseriges Bindegewebe mit zahlreichen Kernen aufgelagert, das aber das Lumen nur theilweise ausfüllt und ein mit Blutkörperchen angefülltes Restlumen umschliesst.

b) Nabelvene (Taf. VII, Fig. 3b).

Die dünnwandige, aus fibrillärem Bindegewebe mit zahlreichen kurzen elastischen Fäserchen, Längsmuskelbündeln und Gefässen zusammengesetzte Adventitia geht unmittelbar in die Media über.

In dieser verlaufen Längs- und Ringmuskelbündel zwischen fibrillärem Gewebe und reichlichen kurzen, meist querdurchschnittenen elastischen

Digitized by Google

Fasern. Letztere werden nach dem Lumen zu dichter und zeigen mehr circuläre Anordnung, ohne dass es jedoch zur Bildung einer Elastica interna kommt. Der Media sitzt ein zarter Bindegewebssaum mit einem zierlichen Endothel auf. Ein Winkel des länglichen Lumens ist durch eine lockere, subendotheliale Bindegewebsmasse ausgefüllt, welche allmählich nach beiden Seiten hin in den erwähnten Saum übergeht. Der Rest des Lumens enthält ein Blutcoagulum.

c) Ductus Botalli (Taf. VII, Fig. 3c).

Im fibrillären Gewebe der Adventitia finden sich aussen zierliche, elastische Fasern, die nach der Media hin an Reichlichkeit und Dicke zunehmen, um schliesslich in die mächtig entwickelte, elastische Gewebsmasse derselben überzugehen. Die Muscularis ist auch hier in dem elastischen Gewebe fast vollständig untergegangen. Gegen das Lumen zu bildet das letztere nur noch an einer kleinen Strecke die beim Neugeborenen beschriebene dichte Schicht circulär verlaufender welliger Fasern. Im Uebrigen hat es sich aufgelockert und springt in Gestalt von Wülsten und Zapfen, die tiefe Falten zwischen sich lassen, gegen das Lumen vor, das dadurch bedeutend verengt wird. Neugebildetes Bindegewebe ist im Lumen nirgends zu beobachten.

4. Kind von 4 Monaten.

a) Nabelarterien (Taf. VII, Fig. 4a).

Beide Arterien sind von ungefähr gleichem Umfang. Die Adventitia besteht aus lockerem fibrillären Gewebe mit wenigen Längsmuskelfibrillen, reichlichen Gefässen und spärlichen elastischen Fasern.

Im äusseren Abschnitt der Media sieht man Längsmuskelbündel von Zügen fibrillären Bindegewebes umgeben. Dazwischen senken sich an einzelnen Stellen von der Peripherie her spärliche elastische Fasern ein. Der mittlere Theil der Media zeigt vereinzelte Züge von Ringmuskeln zwischem welligem, fibrillärem Gewebe mit reichlicher Gefässbildung und einem auffallenden Mangel an elastischen Elementen.

Weiter nach innen tritt das elastische Gewebe in circulärer Anordnung wieder mehr und mehr hervor. Es wird dichter und stärker, so dass nur noch einzelne feine Lücken freibleiben, innerhalb welcher kleine gelbe Felder mit kurzen runden Kernen (Längsmuskelfasern) sichtbar sind. Gegen das Lumen zu bilden die elastischen Fasern eine mächtige Grenzschicht, die nirgends Auffaserung zeigt.

Das Lumen selbst ist erheblich verengt und von einer zellreichen bindegewebigen Masse ausgefüllt, in der einzelne Pigmentschollen und zahlreiche Gefässe mit deutlicher Muscularis und Endothelbelag nachweisbar sind.

b) Nabelvene (Taf. VII, Fig. 4b).

Die bindegewebige Adventitia ist auf einer Seite der Abbildung von der Media losgerissen. Sie enthält einzelne isolirte Längsmuskelzüge und spärliche elastische Fasern und geht auch hier wieder an dem erhaltenen

Digitized by Google

Theil ohne scharfe Grenze in die Media über. Diese zeigt Längs- und Ringmuskelzüge, von reichlichem, fibrillärem Gewebe umzogen, mit einzelnen sehr feinen Gefässen, aber auffallend wenigen elastischen Fasern in den äusseren Partien.

Dagegen findet sich an der Grenze gegen das Lumen hin eine bald mehr bald weniger dichte Schicht elastischen Gewebes, das an mehreren Stellen der Circumferenz Unterbrechungen zeigt. An einer derartigen Stelle ist deutlich der Uebergang eines Gefässes aus der Media in die das Lumen ausfüllende zell- und gefässreiche Bindegewebsmasse zu beobachten.

c) Ductus Botalli (Taf. VII, Fig. 4c).

Auf die besonders reichliche elastische Elemente und einige Vasa vasorum enthaltende Adventitia folgt wieder ein mächtiges elastisches Gewebe, das nur an seinen peripheren Abschnitten noch Spuren von Musculatur durchschimmern lässt. Nach innen zu lockert es sich zunächst etwas auf, sodass feine Lücken in ihm bemerkbar werden, um dann in Form spitzer und stumpfer, aus sehr dichten elastischen Massen bestehender Kegel gegen das Lumen hin vorzuspringen. Das letztere wird dadurch so verengt, dass nur noch 3 feine, zwischen den einzelnen Kegeln liegende Spalten zu erkennen sind.

Die übrigen Präparate zeigen in bald mehr bald weniger fortgeschrittenem Stadium der Rückbildung die gleichen Bilder wie die eben beschriebenen und lassen, wie diese, deutlich erkennen, dass die Obliteration der foetalen Gefässe bei den einzelnen Gefässarten in verschiedener, wohl charakterisirter Weise vor sich geht, und dass dabei den elastischen Fasern eine bei den Nabelarterien und dem Ductus Botalli wichtige Bedeutung zukommt.

Bei der Rückbildung der Nabelvene kommt das elastische Gewebe am wenigsten in Betracht. Die Obliteration findet hier hauptsächlich durch Wucherung der Intimaelemente und durch Bindegewebsneubildung innerhalb des Lumens statt.

Zugleich ist in der Media ein mit dem Fortschreiten der Rückbildung zunehmendes Ueberwiegen der bindegewebigen Bestandtheile auf Kosten der Muskelelemente zu constatiren. Die elastischen Fasern spielen bei der Obliteration der Nabelvene eigentlich eine mehr passive Rolle, indem sie sich auflockern, oder vielmehr durch Bindegewebszüge, die von der Media her nach dem Lumen vordringen, aufgelockert werden. Dadurch wird ein Zusammenwachsen der Bindegewebs-Elemente der Media und des Lumens ermöglicht. Bei einigen Präparaten sind diese Vorgänge deutlich zu beobachten, und an einem Schnitt (Tafel VI Fig. 4 b) ist, wie oben beschrieben, zufällig eine Stelle getroffen,

Digitized by Google

an welcher man das Eintreten eines Gefässes durch eine Lücke des elastischen Gewebes in das Bindegewebe des Lumens verfolgen kann. Damit ist zugleich auch der Weg gezeigt, auf welchem die Vascularisation der das Lumen des Gefässes ausfüllenden Gewebsmasse stattfindet. Mit der Zunahme der bindegewebigen Bestandtheile in der Media findet zugleich ein Eindringen von Blutgefässen aus der Adventitia her statt, die schliesslich durch das aufgelockerte elastische Gewebe hindurch in das neugebildete Bindegewebe des Lumens eindringen.

Die oben angeführte Beobachtung Baumgartens, dass bei der Nabelvene ein Restlumen erhalten bleibe, und dass dieselbe nur an ihrem untersten Abschnitt bis zu einer Entfernung von 1 cm vom Nabel zugewachsen sei, trifft nur für einen Theil meiner Fälle zu. Unter 30, etwa der Mitte der Vene entnommenen Präparaten fand sich bei 18 noch ein engeres oder weiteres Lumen, während bei 12 eine vollständige Ausfüllung durch Bindewebsmassen theils mit, theils ohne Vascularisation stattgefunden hatte. Nach diesem Befunde halte ich es für wahrscheinlich, dass Baumgarten beim Einführen der Schweinsborste in das offene obere Endstück der Nabelvene wenigstens bei einem Theil seiner Fälle in neugebildete Gefässe und nicht in das Restlumen eingedrungen ist.

Die obliterirte Nabelvene stellt also einen grösstentheils bindegewebigen Strang dar, an dem man an Stelle der früheren Media noch Reste von Längs- und Ringmuskelzügen, und an der Grenze gegen das frühere Lumen hin eine bald mehr, bald weniger dichte, theilweise aufgelockerte Schicht elastischen Gewebes erkennen kann. Bei einem 3 monatigen Kind waren innerhalb der das Lumen ausfüllenden Bindegewebsmasse auch Muskelelemente, und bei 5 Präparaten von Kindern im 4., 6. und 7. Monat zahlreiche feinste elastische Fasern nachweisbar.

Wesentlich anders gestaltet sich der Vorgang der Obliteration beim Ductus Botalli. Die Präparate zeigen hier übereinstimmend, in mehr oder minder hohem Grade ausgesprochen, das Bild einer mächtigen Entwicklung des elastischen Gewebes der Media, durch welches der Verschluss des Gefässes fast ausschliesslich zu Stande kommt. Da die schwarzen, elastischen Fasern auf den Mikrophotographien deutlich zum Vorschein

Digitized by Google

kommen, lässt sich hier der Vorgang der Obliteration an den Abbildungen genau verfolgen. Man sieht, wie das elastische Gewebe der Media, das beim Neugeborenen keinen Unterschied gegenüber andern Arterien von gleichem Kaliber aufweist, bei einem Kind von 16 Tagen schon bedeutende Verdickung und ein dichteres Gefüge zeigt, und wie das Lumen durch Vorspringen elastischer Wülste verengt wird (Tafel VII, Fig. 2 c). Die Muscularis wird durch die Massen des elastischen Gewebes allmählich zum Schwund gebracht. Zugleich findet eine Auflockerung der elastischen Massen hauptsächlich in den mittleren Schichten derselben statt, so dass es manchmal zur Bildung von Lücken innerhalb des elastischen Gewebes kommt. Dadurch werden dann die innersten elastischen Schichten in Gestalt spitzer und stumpfer Kegel gegen das Lumen hin vorgedrängt und bringen dasselbe so zum Verschluss (Tafel VII, Fig. 3 c und 4 c). Eine Wucherung der Intima-Elemente ist hierbei nur ganz ausnahmsweise und in sehr geringem Grade betheiligt.

So stellt der obliterirte Ductus Botalli schliesslich einen mit einer dünnen bindegewebigen Hülle bekleideten Strang aus elastischem Gewebe dar, bei dem man nur noch in den peripherischen Theilen der ursprünglichen Media spärliche Muskelelemente zwischen den Massen elastischer Fasern durchschimmern sieht.

Während also die Obliteration der Nabelvene im Wesentlichen durch Bindegewebs-Neubildung innerhalb und ausserhalb des Lumens, die des Ductus Botalli durch Wucherung des elastischen Gewebes der Media stattfindet, zeigen sich bei der Rückbildung der Nabelarterien diese beiden Vorgänge vereinigt.

Wir sehen bei allen Präparaten, wie die elastischen Fasern der Media nach innen zu dichter und stärker werden und wie sie das Lumen als mehr oder weniger mächtige Schicht umgeben und durch Verwölbungen gegen dasselbe verengern. Wir sehen aber auch, wie das durch Verdichtung und Zusammenziehung des elastischen Gewebes der Media verengte Lumen durch eine neugebildete Bindegewebsmasse ausgefüllt ist. Obwohl die elastische Schicht der Nabelarterien bedeutend dichter und stärker ist, als die der Nabelvene, so sind doch auch hier zuweilen aufgefaserte Stellen zu constatiren, welche ein Eindringen

Digitized by Google

von Gewebselementen aus der Media in das Lumen ermöglichen. So finden wir z. B. bei dem Präparat eines 7 Monate alten Kindes das an der Grenze gegen das Lumen reichlich entwickelte elastische Gewebe stark aufgelockert und vorgewölbt. Das Lumen ist dadurch bedeutend verengt und ausserdem durch ein sehr zellreiches, viele Blutgefässe enthaltendes Bindegewebe vollständig ausgefüllt. An einer Stelle kann man wieder, wie bei der oben beschriebenen Vene, das Eindringen eines Gefässes von der stark vascularisirten Media her beobachten.

Die obliterirte Nabelarterie stellt also einen Gewebsstrang dar, der charakterisirt ist durch 3, auch auf den mikrophotographischen Abbildungen deutlich sich von einander abhebenden Schichten:

1. durch eine äussere, der früheren Muscularis entsprechende Schicht, die in der Hauptsache aus Ringmuskelzügen mit spärlichen elastischen Fasern, in fortgeschrittenen Fällen auch mit Bindegewebszügen und Gefässen besteht, und die von einer bindegewebigen Adventitia umgeben ist.

2. durch eine an der Grenze gegen das frühere Lumen hin dickere sehr deutlich hervortretende elastische Schicht, die meist dicht gefügt, zuweilen auch an einzelnen Stellen aufgelockert ist.

3. durch eine, das ursprüngliche, durch den elastischen Ring bedeutend verengte Lumen ausfüllende Bindegewebsmasse, die vascularisirt sein kann.

Durch diese Merkmale unterscheidet sich die obliterirte Nabelarterie auf den ersten Blick von der Nabelvene, die in der Hauptsache einen Bindegewebsstrang und vom Ductus Botalli, der einen, abgesehen von der umhüllenden Adventitia, rein elastischen Gewebsstrang darstellt.

Dieses Verhalten zeigen aber die obliterirten Nabelarterien nur an ihrem unteren Abschnitt, d. h. so weit, als sie sich als deutlich sicht- und fühlbare, rundliche Stränge von der inneren Bauchwand abheben. Weiter nach oben gegen den Nabel zu hören sie bei Kindern im Alter von etwa einem Monat an plötzlich auf und gehen in einer Entfernung von 1—5 cm unterhalb des Nabels in ein fadenartiges Rudiment, die viel umstrittenen filamentösen Stränge über. Auf Querschnitten durch dieselben,

Digitized by Google

die ich an Präparaten von Kindern im 1., 3. und 6. Monat angelegt habe, fand sich an der Stelle, an welcher die Arterien verlaufen sollten, eine Bindegewebsmase mit isolirten Muskelbündeln, kleinen Gefässen und elastischen Fasern in bald stärkerer, bald geringerer Anhäufung, jedoch keine Spur von den sonst so wohl charakterisirten Nabelarterien.

Um mir über das Zustandekommen dieser Verhältnisse ein Urtheil bilden zu können, fertigte ich von Nabelarterien-Präparaten zweier Kinder im Alter von drei Wochen und vier Monaten Serienschnitte an.

Bei dem drei Wochen alten Kinde befinden sich die Nabel-Arterien in dem untersten Abschnitte der Schnittserie etwa in einer Entfernung von 1 cm von einander und zeigen offene Lumina ohne Anzeichen von Obliteration. Weiter nach oben sieht man sie mehr und mehr zusammenrücken. Gleichzeitig wird das elastische Gewebe der Media in der Umgebung des Lumens dicker und mächtiger. Das Lumen wird enger und erscheint in zahlreiche Falten gelegt. In der Nähe des Nabels schliesslich liegen beide Arterien dicht bei einander und zeigen deutlich die oben beschriebenen Merkmale vollständiger Obliteration.

Bei dem 4 Monate alten Kinde sieht man die Nabel-Arterien schon in dem untersten Theile der Schnittserie, wo sie noch in einer Entfernung von etwa 1 cm von einander liegen, total obliterirt. Das Lumen ist durch einen verhältnissmässig mächtigen Ring dichten, elastischen Gewebes sehr stark verengt und von einer vascularisirten Bindegewebs-Masse ausgefüllt. Weiter nach oben rücken die Arterien immer mehr aneinander, bis sie sich schliesslich mit der Adventitia berühren. Das durch Bindegewebe verschlossene Lumen ist hier noch enger geworden und der elastische Ring um dasselbe ist im Ganzen kleiner, aber immer noch stark entwickelt und dicht gefügt. Noch weiter gegen den Nabel zu sind die beiden Arterien plötzlich verschwunden und statt ihrer findet man eine reichliche Gefässe und spärliche elastische Elemente enthaltende Bindegewebs-Masse vor.

Dieses plötzliche Aufhören der so wohlcharakterisirten, an ihrem Endstück noch eine so mächtige, dichte elastische Schicht aufweisenden Nabel-Arterien lässt sich nicht einfach durch einen Degenerations-Vorgang in der Media erklären, wie dies von

Digitized by Google

Seiten Herzog's geschieht. Wenn es schon wenig einleuchtend ist, dass die in den vorhergehenden Schnitten noch deutlich sichtbare Muscularis plötzlich degeneriren und in eine Bindegewebs-Masse verwandelt werden soll, so ist das plötzliche Verschwinden der mächtigen, dichten elastischen Schicht, von deren Existenz bei den Nabel-Arterien Herzog allerdings nichts erwähnt, vollends unverständlich.

Ich möchte daher bezüglich der Deutung der filamentösen Stränge der Ansicht Baumgarten's zuneigen, dass in Folge der zur Abstossung des Nabels führenden demarkirenden Entzündung aus dem derben adventitiellen und periadventitiellen Bindegewebe ein weiches Granulations-Gewebe entsteht, das in Folge des Zugs der elastischen und musculösen Retractionskräfte ausgedehnt und verlängert wird, und dass nachher durch Umwandlung des Granulations-Gewebes in Narben-Gewebe die fibrösen Stränge entstehen.

Wenn wir schliesslich nochmals die Resultate dieser Untersuchungen mit den oben angeführten früheren Arbeiten auf diesem Gebiete vergleichen, so ist zunächst auch hier zu constatiren, dass die ursprüngliche längst widerlegte Ansicht von der Organisation des Thrombus nicht zu Recht bestehen kann. Wo bei den Präparaten noch ein offenes Lumen vorhanden war, war dasselbe in den meisten Fällen blutleer. In einigen fanden sich Blutreste, in welchen aber niemals eine Spur von zelliger Neubildung sichtbar war.

Auch die Erklärung Hofmann's, dass der Verschluss durch Contraction der Musculatur stattfinde, ist zurückzuweisen, da die Muscularis bei allen 3 Gefässen mit zunehmender Rückbildung schwindet, indem sie bei den Nabel-Gefässen — bei den Venen in stärkerem, bei den Arterien in geringerem Maasse — durch Bindegewebe ersetzt, bei dem Ductus Botalli durch Wucherung des elastischen Gewebes verdrängt wird.

Von den späteren Untersuchern wurde angenommen, dass die Rückbildung durch Wucherung der Gefäss-Endothelien zu Stande komme, die später, wie Baumgarten nachwies, eine bindegewebige Umwandlung erfahren. Diese Art der Obliteration kann ich nach meinen Untersuchungen nur für die Nabel-Venen gelten lassen, während sie für die Arterien nur theilweise, für

Digitized by Google

den Ductus Botalli überhaupt nicht in Betracht kommt, indem bei der Rückbildung der Nabel-Arterien dem elastischen Gewebe eine hervorragende, bei der des Ductus Botalli eine ausschliessliche Bedeutung zukommt.

Zum Schlusse sei es mir gestattet, auch an dieser Stelle meinem hochverehrten früheren Chef, Herrn Prosector Dr. Eugen Fränkel, für die Anregung zu dieser Arbeit und Unterstützung während der Ausführung derselben meinen verbindlichsten Dank auszusprechen.

Literatur.

1. Strawinski, N.: Ueber den Bau der Nabelgefässe und über ihren Verschluss nach der Geburt. Sitzungsberichte der kaiserlichen Akademie der Wissenschaften zu Wien. Mathematisch-Naturwissenschaftl. Klasse 70. Band, III. Abtheilung. 1874 Juni und Juli p. 85.
2. Hofmann, E.: Ueber Verblutung aus der Nabelschnur. Oesterreich. Jahrbuch der Pädiatrik VIII. Jahrgang 1877 I. Band p. 187.
3. Runge: Krankheiten der ersten Lebenstage. 1885.
4. Herzog: Die Rückbildung des Nabels und der Nabelgefässe mit bes. Berücksichtigung d. Pathogenese der Nabelhernien.
5. Baumgarten: Ueber das Offenbleiben foetaler Gefässe. Centralblatt für medicin. Wissenschaften 1877 No. 40 u. 41.
6. Langer: Zur Anatomie d. foetalen Kreislaufsorgane.
7. Rockitanski: Handbuch der pathologischen Anatomie 1844.
8. Henle: Handbuch der systematischen Anatomie.
9. Vater u. Haller: Elemente physiolog. VI S. 48.
10. Landau: Ueber Meläna der Neugeborenen nebst Bemerkungen über die Obliteration der foetalen Gefässe. Virchov's gesammelte Abhandlungen S. 591.
11. Cohn: Klinik der embol. Gefässkrankheiten Berlin 1860.
12. Waldeyer: Zur pathologischen Anatomie der Wundkrankheiten. Arch. für pathol. Anatomie Bd. 40. 1867.
13. Friedländer: Ueber Arteriitis obliterans. Centralblatt für die medicinischen Wissenschaften 1876 No. 4.
14. Baumgarten: Ueber die sogenannte Organisation des Thrombus. Leipzig 1876 u. 1877.
15. Baumgarten: Ueber die Nabelvene des Menschen und ihre Bedeutung für die Circulationsstörung bei Lebercirrhose. Jahres-Bericht über die Fortschritte auf dem Gebiet der Geburtshilfe u. Gynaecologie.
16. Raab: Ueber die Entwicklung der Narbe im Blutgefäss nach der Unterbindung. Archiv für klinische Chirurgie Band 23, Heft I. p. 156.

Digitized by Google

17. Sömmering: Ueber die Ursache, Erkenntniss und Behandlung der Nabelbrüche. Frankfurt a./M. 1811.
18. Robin: La retraction des raiseaux ombilicaux etc. Mémoire de l'académie impériale de médecine. Tome 24. 1860, p. 378.
19. Luschka: Die Anatomie des Menschen II. Bd. I. Abt. Tübingen 1863.
20 Hyrtl: Lehrbuch der topograph. Anatomie. Wien 1871. I. Band p. 699 ff.
21. Albert: Lehrbuch der Chirurgie. Wien 1885. III. Bd. p. 333.

Erklärung der Abbildungen auf Tafel VII.

Fig. 1a Nabelarterie vom Neugeborenen.
„ 1b Nabelvene „ „
„ 1c Ductus Botalli „ „
„ 2a Nabelarterie eines 16 Tage alten Kindes.
„ 2b Nabelvene „ „ „ „
„ 2c Ductus Botalli „ „ „ „
„ 3a } Nabelarterie eines 5 Wochen alten Kindes.
„ 3b } Nabelvene „ „
„ 3c Ductus Botalli „ „
„ 4a Nabelarterie eines 4 Monate alten Kindes.
„ 4b Nabelvene „ „
„ 4c Ductus Botalli „ „

XIV.

Zur Kenntniss der Granula der Zellen des Knochenmarkes, bez. der Leukocyten.

(Aus dem pathologischen Institute zu Heidelberg.)
Von
Dr. med. Friedr. Hesse,
früherem Assistenten des Institutes.

(Hierzu Tafel VIII.)

Die corpusculären Elemente des Blutes, denen bezüglich der Stoffwechsel-Vorgänge zum mindesten beim Transport zu- oder abzuführender Stoffe eine sehr wichtige Rolle zugeschrieben wird, haben andauernd das lebhafteste Interesse des naturwissenschaftlichen Forschers erregt. Bald waren es mehr die

Digitized by Google

rothen, bald mehr die weissen Blutkörperchen, auf welche sich die Untersuchungen der Anatomen, Physiologen oder der Kliniker vorwiegend erstreckten. Wohl vor Allem seit den Arbeiten Cohnheims eröffneten sich Aussichten auf eine Erkenntniss der Wichtigkeit, der Bedeutung und andererseits des Wesens der farblosen Blutkörperchen, im Allgemeinen, wie im Besonderen. Von wie viel Gesichtspunkten aus man auch das Problem zu packen suchte, ein abschliessendes Urtheil ist indess trotz grösster Sorgfalt und Mühe hierin noch nicht erzielt worden, es ist im Gegentheil auch hier der Fall eingetreten, dass mit dem tieferen Eindringen die Fragestellungen an Complicirtheit und Schwierigkeit zunahmen.

Einer der wichtigsten Wege ist der, durch Aufdeckung feiner Structur-Verschiedenheiten die weissen Blutkörperchen unter einander zu sichten und von dem Gesichtspunkte der Classificirung aus in die Symptomatologie und das eigentliche Wesen mannigfacher Processe einzudringen. Man hatte schon frühzeitig gelernt, Leukocyten mit einem gleichmässig homogenen Protoplasma zu unterscheiden von solchen, deren Leib mit zahlreichen feinen Körnchen erfüllt ist. — Einen grossen Schritt vorwärts auf diesem Wege bedeuten die ersten hämatologischen Veröffentlichungen Ehrlichs. Mittels ausserordentlich einfacher Methoden gelang es ihm, die Körnchen der „granulirten Leukocyten" färberisch in exacten und prächtigen Bildern zur Darstellung zu bringen. Aus dem Verhalten den Farbstoffen gegenüber zog Ehrlich nun weitgehende Schlüsse; auf einer angeblich nur einseitig vorkommenden Farbenaffinität der Granula eines Leukocyten-Protoplasmas stellte er ein scharf differenzirtes System der granulirten Leukocyten auf und lehrte die verschiedenen Granula als etwas für die betreffende Leukocyten-Art Specifisches und von dem Leukocyten Secernirtes auffassen.

Die Ehrlich'sche Classificirung und seine Theorie der Leukocyten-Granula hat eine weitgehende Anerkennung, zum mindesten keinen Widerspruch, in Sonderheit bei den Klinikern, gefunden, so sehr auch ein solcher die Vorstellungen von der Bedeutung und Wichtigkeit des Blutbefundes beeinflussen musste. Neuere Arbeiten aber, vor Allem solche, die sich mit der Natur und der Bedeutung der Zell-Granula beschäftigen,

Digitized by Google

lassen es wünschenswerth erscheinen, auch die Leukocyten-Granula eingehenderen Untersuchungen zu unterziehen. Es ist nun Zweck der vorliegenden Arbeit, an nach Ehrlich'schen Methoden behandelten Präparaten das färberische Verhalten der Leukocyten-Granula des Kaninchens nachzuprüfen. Die gewonnenen differenten, feineren färberischen Resultate gaben sodann Veranlassung eingehender auf die Arbeiten Ehrlichs und seiner Schüler und ihre Theorien, sowie auf die Ergebnisse anderer Autoren betreffs der Zell-Granula und der Leukocyten einzugehen, und endlich die eigenen Ergebnisse der färberischen Untersuchung mit den bestehenden Anschauungen über die Eintheilung der Leukocyten und über die Bedeutung ihrer Granula in Beziehung zu bringen.

I.

Eigene Beobachtungen wurden angestellt an Blut und Knochenmark des Kaninchens, einem Lymphosarcom und verschiedenen Erweichungsheerden des Gehirns des Menschen.

Nach Ehrlich[35] findet man im Blut oder Knochenmark des Kaninchens eosinophile, amphophile und basophile Leukocyten. Die eosinophilen oder α-Granula führenden Zellen haben zuerst von Schwarze[19] eine eingehende Darstellung gefunden. Sie stellen, kurz gesagt, die Zellen mit den groben, stark Licht brechenden Granulis vor; sie sind rein acidophil, bevorzugen bei Färbung mit homogenen (sauren) und heterogenen Farbstoff-Gemischen immer das Eosin und besitzen ihrer Structur nach angeblich von allen Granula-Arten die grösste Dichtigkeit der Substanz.

Die die β-Granulationen enthaltende Leukocyten-Art, auch als indulinophile oder amphophile oder pseudo-eosinophile bezeichnete Form (Ehrlich[34], Kurloff[39], Hirschfeld[38]) zeigt in ihrem Leibe feinere Körnchen, die bei Tinction mit Eosin-Indulin-Glycerin das Indulin aufnehmen, bei Färbung mit einem einzigen Farbstoff sowohl für den sauren wie für den basischen zugänglich sind und bei der gewöhnlichen Hämatoxylin-Eosin-Färbung nur durch die geringere Grösse der Körner sich von den eigentlichen eosinophilen Granulis unterscheiden.

Den bisher genannten zwei Formen gegenüber treten die basophilen Leukocyten des Blut-Apparates an Zahl ausser-

Digitized by Google

ordentlich zurück; es werden zwei Formen der Granulationen unterschieden, erstens die bekannte γ- oder Mastzellen-Körnung, zweitens die feine δ-Granulirung; über die speciellen Eigenschaften der letzteren Art stehen ausführlichere Untersuchungen zur Zeit noch aus[19].

Bei meinen Untersuchungen nun mussten selbstverständlich diese Ehrlich'schen Angaben als Grundlage für meine Eintheilung der Leukocytenformen zunächst angenommen werden. Die Versuche wurden an Deckglasabstrich-Präparaten ausgeführt, die streng nach den Ehrlich'schen Vorschriften[39] gewonnen und behandelt wurden. Des Vergleichs halber wurden ausser der Fixirung von 10—30 Minuten bis zwei Stunden Dauer auf der Kupferplatte bei 120° C. solche bei 100 und 140° C., sowie Fixirung in absolutem Alkohol und Aether-Alkohol (Nikiforoff) angewandt. Da die Befunde im Blute dasselbe ergeben, so seien im Folgenden ausführlich nur die Versuche am Knochenmark erwähnt; dieses Material hat den Vorzug, dass sich hier die uns interessirenden Zellformen in ausserordentlicher Häufigkeit vorfinden. Benutzt wurde das Mark der Röhrenknochen junger, höchstens 4—6 Wochen alter Kaninchen; im späteren Alter macht sich das Fett des Markes bei der Fixirung störend geltend.

1. Einfache Färbung mit glycerinigen oder wässerigen Lösungen von Eosin, Indulin, Aurantia, Orange-G, meist 12 Stunden lang. Fixirung bei 120° C. —

Mit diesem sauren Farbstoffen tingieren sich sowohl die groben wie feinen Granula, zumeist alle intensiv, niemals lassen sich ganz sicher vollständig ungefärbte Granula nachweisen. Mitunter aber kann feinere Farbenunterschiede beobachten. Während z. B. wässerige Eosin-Lösung die groben und feinen Granula gleich intensiv färbt, sind in den Präparaten bei Eosin-Glycerin-Färbung die letzteren gelegentlich nicht so scharf sichtbar, mitunter erscheint es sogar zweifelhaft, ob sich wirklich alle Granula eines Zellleibes gefärbt haben; an Aurantia-Glycerin-Präparaten lassen die stets intensiv und distinct gefärbten feinen Granula häufig einzelne besonders stark Licht-brechende, sehr dunkel gefärbte Körner nachweisen, bei Anwendung wässriger Orange-Glycerin-Lösung sind einige der groben Granula in einer Zelle dunkler gefärbt als die übrigen; noch auffälliger ist der Unterschied bei kurzer (2stündiger) Färbung mit Indulin-Glycerin; grobe, wie feine Granula erscheinen mattblau, indess haben einige Granula, grobe und feine, innerhalb eines Zellleibes den Farbstoff

Digitized by Google

intensiver aufgenommen als die anderen. Grössen-Unterschiede der Granula innerhalb eines Zellleibes sowie verschiedener Zellen sind nichts Seltenes, doch geht der Unterschied nicht so weit, dass man nicht Zellen mit groben und solche mit feinen Granulis auseinanderhalten könnte. Was die Zahlen-Verhältnisse sämmtlicher gefärbten Granula anbetrifft, so ist überall die Menge in den einzelnen Zellen anscheinend eine ähnlich grosse, keinesfalls machen sich grobe Unterschiede bemerkbar.[1])

2. Färbung mit Indulin-Eosin-Glycerin, 12—24 St., Fixirung bei 120°, 100°, 140° C, in Alkohol absol. u. Aether-Alkohol.

Die verschiedene Fixirung ergiebt keine Unterschiede der Färbungs-Resultate, ebensowenig eine Differenzirung mit Anilinöl-Xylol (1:2). — Die groben Granula sind roth gefärbt, allerdings stets mit einem Stich in einen violetten Farbenton; garnicht selten enthalten diese Zellen daneben einige dunkelviolett gefärbte Granula. Die Zellen mit den feinen Granulis enthalten blau bis schwarz gefärbte Körner in einem meist violet gefärbten Protoplasma-Leib; mitunter zeigen die Granula aber auch ausgesprochene violette Töne. Die erwähnten Grössenunterschiede der feinen Granula sind häufig; im Allgemeinen sind dann die Granula umso dunkler gefärbt, je grösser sie sind; einzelne hellroth oder hellviolett gefärbte Granula kommen indess in diesen Zellen ebenfalls vor. Es besteht also keine absolute Constanz der Färbung der Granula innerhalb eines Zellleibes.

3. (Taf. VIII Fig. 1—6.) Färbung mit Ehrlich's Dreifach Glyceringemisch (Aurantia-Eosin-Indulin), 5 Min. bis 24 St. lang, event. kurze oder stundenlange Differenzirung mit Anilinöl-Xylol (1:2); Fixirung wie bei 2.

Zunächst macht sich eine offenbar von der Fixations-Temperatur abhängige Färbung der rothen Blutkörperchen geltend; bei Fixation bei oder unter 100° C. sind sie schwarz, bei 120° C. bräunlich, bei oder über 140° C. orange gefärbt.

Die Färbung der granulirten Leukocyten ergiebt bei allen Fixirungen ausgenommen der bei 140° C. dieselben Färbungs-Resultate, eben so wenig übt die Dauer der Färbung oder der Differenzirung einen merklichen Einfluss auf das Ergebniss der Färbung aus. Die groben Granula können rund, ovoid, eckig sein, mitunter kommen Zellen vor, in denen sie wie zusammengesintert erscheinen und nur angedeutete Contouren haben. Die Granula können innerhalb einer Zelle sämmtlich nur einen einzigen — rothen oder

[1]) In Uebereinstimmung mit Hirschfeld (43) scheinen mir dagegen nach einigen wenigen Versuchen an Blut und Knochen-Mark foetaler Kaninchen einmal der Reichthum an granulirten Leukocyten ein geringerer, andrerseits der granulirten Leukocyten ärmer an Körnungen zu sein.

Digitized by Google

rothorangenen — Farbenton besitzen, in Präparaten, die bei 140° C. und darüber fixirt wurden, stets einen orangenen. In anderen grobgekörnten Zellen sind unter rothorangenen Granula einige wenige mit violetter Färbung in heller oder dunkler Nuance eingestreut, gelegentlich auch zu zweien neben einander liegend; diese different gefärbten Körner zeigen stets, auch wenn die übrigen Granula keine scharfen Grenzen erkennen lassen, deutliche runde oder ovoide Formen. Die feinen Granula, die stets viel intensiver leuchtende Farbentöne zeigen als die grobkörnigen, liegen dicht oder lose im Protoplasma; es herrscht eine ausserordentliche Mannigfaltigkeit der Grössen-Unterschiede dieser Granula — es kommen solche vor, die fast die Grösse der groben erreichen —, als auch der Farbtöne innerhalb eines Zellleibes. Man könnte ebenso gut zehn wie zwei bis drei Nuancen der immer intensiv leuchtenden Färbungen aufstellen; die mannigfaltigsten Bilder traten auf bei Fixirung bei 120° C. und nachfolgender kurzer Färbung. Vor allem sind die Farben Orange, Rothorange, Rothviolett und Dunkelblau bis Blauschwarz vertreten. Die grösseren Granula sind in der Regel bei Weitem in der Minderzahl und haben meist die dunklen Farbtöne angenommen, womit indess nicht gesagt sein soll, dass auch die ganz feinen Granula nicht auch häufig violett oder dunkelfarbig geworden wären. Ein sicheres Urtheil darüber, welche Sorte der Granula überwiegt, ist mir nicht möglich auszusprechen, die Variationen sind durchaus unregelmässig. Constant schien auch hier das Hervortreten der Aurantiafärbung bei den bei 140° C. fixirten Präparaten und das der Indulinwirkung bei den bei 100° C. fixirten Objecten; Alkohol-Präparate ergaben keine so leuchtende Färbung und keine so scharf ausgesprochenen Farb-Unterschiede; zumeist sind alle Granula violett gefärbt.

4. (Taf. VIII Fig. 7—15.) Färbung mit 1 pCt. wässriger Methylenblau-Lösung 5—10 Min., Abspülen mit destill. Wasser, Trocknen, Balsam. — Fixation wie bei 2.

Die Zellen mit den groben Granulis zeigen im Allgemeinen keine Färbung der Körner, sondern es tritt ein äusserst feines, meist etwas metachromatisch grünblau, in der Farbe des Kernes, gefärbtes regelmässiges Fadennetz hervor, welches ohne Unterbrechung den Protoplasma-Leib durchzieht; an Stelle der Granula sieht man also eckige Lücken. In Präparaten aber, die in absolutem Alkohol oder bei 100° C. oder darunter fixirt waren, liessen sich in diesen Zellen gelegentlich verstreute, mitunter zu zweien und mehr benachbarte, grünblau gefärbte Granula erkennen, also Bilder, die mit denen übereinstimmen, welche sich bei Combinations-Färbungen mit sauren Farbstoffen nachweisen liessen.

Interessante Befunde ergaben die Zellen mit den feinen Granulis. Schätzungsweise ist der Reichthum an erkennbaren Granulis bei Alkohol-Fixirung der grösste; gefärbte Granula treten in den Zellen aller Art auf: in rundkernigen mit schmalem oder breitem Protoplasma-Saum, in

Digitized by Google

solchen mit angedeuteter Einschnürung und vollendeter Hufeisen-Form des Kerns, in stark polymorph-kernigen oder polynucleären Formen. Dem reichlichen Auftreten der Granula an sich gaben Mannigfaltigkeit der Grösse und des Farbenreichthums, insbesondere in Alkoholpräparaten, nichts nach. Manche Zellen enthalten nur feine, andere nur gröbere Körner, andere beide Sorten in verschiedensten Mengen-Verhältnissen und Grössen-Abstufungen. — Die Färbung der stets runden Granula ist in manchen Zellen eine rein blaue, in anderen eine metachromatische; die metachromatisch schwarz und rothviolett gefärbten Granula treten nie allein in einer Zelle auf, sondern stets untermischt mit blaugefärbten. Die Metachromasie tritt am häufigsten in den sogen. Myelocyten und Uebergangsformen auf, ohne aber die polymorphkernigen auszuschliessen.

Sehr häufig lassen sich an den durch Hitze fixirten Präparaten Beziehungen der blau gefärbten Granula zu ebenfalls blaugefärbten Fäden nachweisen.

Bemerkenswerth sind sodann Zellen mit rundem oder eingebuchtetem, meist schwach gefärbtem Kern, welche deutlich zweierlei Granula erkennen lassen: spärliche, dicke, intensiv blaue und dazwischen eine ganz dichte, feine, mehr lila gefärbte Granulirung. Einen dritten Befund bieten Zellen dar, welche in breitem, mattblau gefärbtem Protoplasma-Saum verstreute, dicke, intensiv gefärbte Körner zeigen; an den bei 120° C. fixirten Präparaten liessen sich in solchen Zellen regelmässig ungefärbte Granula erkennen, bei Alkohol-Fixirung dagegen nicht.

Endlich seien als merkwürdige Form einige spärliche Formen mit runden oder eingebuchteten und hufeisenförmigen Kernen und breitem Protoplasma-Saum erwähnt, welche grosse, eigenthümliche, eckige, zackige oder ausgebuchtete, mitunter kahn- oder keilförmige Körperchen als intensiv blau gefärbte, regelmässig verstreute Gebilde in geringer, leicht zählbarer Menge im Protoplasma führten. Die Grösse dieser an Nissl-Körperchen erinnernden Protoplasma-Einschlüsse variirt ausserordentlich, stets übertreffen sie aber die sogen. eosinophilen Granula; der übrige Zellleib zeigt daneben eine feine, bei Alkohol-Präparaten metachromatisch gefärbte, lockere Granulirung. Beobachtet wurden diese Gebilde nur an Präparaten, die in Alkohol oder bei 100° C. fixirt worden waren.

Was nun ganz allgemein die Mengen-Verhältnisse der gefärbten Granula anlangt, so scheint bei der Methylenblau-Färbung die Art der Fixirung für das schliessliche Resultat nicht gleichgiltig zu sein. Alkohol-Präparate scheinen die zahlreichsten Granula zu liefern, sie scheinen sämmtlich basophil zu sein, da helle Lücken, die als ungefärbte Granula angesprochen werden könnten, nicht auftreten; rund- und polymorphkernige Formen sind von Granulis gestopft voll. Aehnliche Verhältnisse liefern nach Nikiforoff fixirte Trocken-Präparate, auch noch bei 100° C. fixirte Objecte; aber hier trifft man bereits nicht selten an Stelle von Granulis helle, ungefärbte Lücken; dieser Thatbestand erreicht mit steigender

Digitized by Google

Temperatur (bis 160—180° C.) eine immer grössere Häufigkeit; ausserdem färben sich in den bei hohen Temperaturen fixirten Zellen die Granula nicht mehr metachromatisch. Am raschesten scheint die Zahl gefärbter Granula in den polymorphkernigen Leukocyten abzunehmen; in allen Fällen aber scheinen die Zellen, die sich später blau färben, der Hitzewirkung am längsten zu widerstehen, wenn diese Erscheinung nicht darauf beruht, dass in Folge dieser Art der Fixirung Metachromasien überhaupt verhindert werden. — Die Herabsetzung des Färbevermögens, die die Granula zunächst noch als helle ungefärbte Lücken erkennen lässt, hat als späteres Stadium ein solches, in welchem von Granulis überhaupt nichts mehr zu sehen ist, sondern der ganze Protoplasmaleib hell, homogen, ungefärbt erscheint. —

Trotz jener zahlreichen Verschiedenheiten der Granula in Bezug auf Grösse, Färbung und Verhalten gegen verschiedene Temperaturen ist es mir nicht möglich gewesen, principielle Unterschiede unter den feingekörnten Zellen festzustellen, es ergeben sich vielmehr hieraus alle möglichen Uebergänge und Bindeglieder. Einen Unterschied von Zellen, der sich allein auf das Verhalten von β-, γ- oder δ-Granulirungen gründete, konnte ich im Knochenmark des Kaninchens nicht nachweisen. Trotz der metachromatischen Färbung zahlreicher Körner kann es sich um Mastzellen nicht handeln, denn ausschliesslich mit metachromatisch gefärbten Körnern erfüllte Zellen konnte ich nicht nachweisen. Hält man sich streng an die Ehrlich'schen Grundsätze von der Bedeutung der Färbe-Resultate, so lassen sich allein auf Grund eines einfachen Methylenblau-Präparates zum mindesten 2 Arten von Granulis in den sogen. amphophilen Leukocyten aufstellen, einmal jene gröberen, sich fast immer färbenden, spärlicher auftretenden Granula, sodann jene feineren, sich häufig metachromatisch färbenden. Ob die als helle Lücken imponirenden ungefärbten Granula mit letzteren identisch sind oder eine dritte Möglichkeit darstellen, möchte ich dahingestellt sein lassen.

5. Dahliafärbung, in Lösungen nach Ehrlich und Westphal. Fixirung wie bei 2.

Beide Lösungen ergeben, was Granula-Färbung anlangt, im Wesentlichen gleiche Resultate; die Westphal'sche Lösung scheint zahlreichere Granula hervortreten zu lassen, als die Ehrlich'sche. Die Art der Fixirung lässt Unterschiede nicht hervortreten. Die granulirten Zellen ergeben meist Bilder, wie man sie an Methylenblau-Präparaten nach Fixirung bei 120° C. zu sehen gewohnt ist; häufig treten Granula in Ketten auf oder es sind Beziehungen zu Fäden nachweisbar; oft zeigt das Protoplasma in Zellen, die gefärbte Granula enthalten, runde helle Lücken. Auffallend ist der Thatbestand, dass in den polymorphkernigen kleinen Leukocyten fast nie Granula zu sehen sind.

6. (Taf. VIII Fig. 16, 17.) Färbung mit concentr. glycerinigen und wässrigen Lösungen von Eosin 24 St. lang, Abspülen, Nach-

Digitized by Google

färbung mit 1 pCt. Methylenblau-Lösung 1—2 Min., Differenzirung mit Anilinöl-Xylol (1:2) 3 und 24 St. lang. — Fixirung bei 120° C oder in Alkohol absolut. oder nach Nikiforoff.

Die Absicht, auf diesem Wege basophile neben acidophilen Granulis mittels Successiv-Färbung und nachfolgender Differenzirung in einer Zelle nachzuweisen, wie dies von Arnold beschrieben wurde, misslang. Während die Differenzirung auf die Färbung der groben überhaupt und auf die der feinen bei Anwendung der wässerigen Eosin-Lösung ohne Einwirkung blieb und die Granula in schönem Roth hervortraten, waren bei den in glyceriniger Lösung gefärbten Objecten nach längerer Differenzirung Unterschiede der feinen Granula insofern bemerkbar, als ein Theil derselben sich entfärbte, andere, meist in Gruppen bei einander, sich roth oder rothviolett gefärbt erhielten; in Alkohol-Präparaten zeigten sich des öfteren auch ungefärbte Granula als helle Lücken; Grössenunterschiede der gefärbt gebliebenen Granula liessen sich auch bei dieser Methode beobachten.

7. (Taf. VIII Fig. 18.) Färbung und Aurantia-Glycerin 12 St., 1 pCt. Methylenblau-Lösung 1—2 Min., kurze Differenzirung mit Anilinöl-Xylol. Fixirung bei 120° C.

Die Zellen mit groben Granulis zeigen die letzteren meist in hellbraunem Farbtone; gar nicht selten sind in sie grünliche eingestreut; gross ist wiederum die Variation bei den Zellen mit feinen Körnungen; es kommen vor Zellen mit hellbraun gefärbten, solche mit hellbraun und grünlich gefärbten, andere mit einigen grünen Granulis und zahlreichen hellen Lücken und endlich solche mit distincten, blau gefärbten Körnern.

Auch eine Vorfärbung mit wässeriger Orange-G-Lösung und Weiterbehandlung mit Methylenblau und Anilinöl-Xylol ergab neben einheitlich gefärbten Körnungen einer Zelle sehr häufig Differenzen in der Färbung der einzelnen Granula innerhalb eines Zellleibes, sowohl bei grob- wie bei den feinkörnigen Leukocyten.

8. Färbung mit Triacid. Fixirung bei 100°, 120°, 140° C.

Grobe und feine Granula haben dieselbe Färbung, ein Violettroth, angenommen. Intensitätsunterschiede der Färbung kommen aber bei beiden Sorten innerhalb einer Zelle vor, und zwar ist innerhalb einer grobgranulirten Zelle eine kleine Minderzahl der Granula intensiver gefärbt; bei den feingranulirten trifft man alle Uebergänge von heller zu dunkler Nuance, sowohl was die verschiedenen Zellen, als auch die Granula einer und derselben Zelle anlangt. Grosse Mannigfaltigkeit zeigen auch die Dichtigkeits- und Grössenverhältnisse der feinen Granula. —

9. (Taf. VIII Fig. 19—38.) Schliesslich möchte ich über die Färbungsresultate mit neutraler Eosin-Methylenblau-Mischung berichten, die mir Herr Dr. H. Laurent[49] bei seinen Versuchen

Digitized by Google

mit diesem neuen Farbkörper freundlichst zur Verfügung stellte. Es handelt sich um die Färbungen mit den Seite 89 in der Rubrik 3, 4 und 5 bezeichneten Mischungen, deren Ergebnisse, da principielle Unterschiede bei kalter oder heisser Anwendung der Lösung oder heisser Anwendung der Mischung nicht entstanden, ohne weiteres zusammengefasst werden können. Als Differenzirungsmittel wandte ich Anilinöl-Xyol (1:2) in verschieden langer Dauer an.

Bei kurzer Differenzirung (½—2 Min.), d. h. solange, als gerade nöthig ist, dass der Farbstoffniederschlag vom Deckglas verschwindet, ist die Mehrzahl der groben Granula roth mit einem leicht violetten Strich gefärbt; fast stets kann man aber unter ihnen solche finden, die ausgesprochen violett, ja blau gefärbt sind. Stundenlange Differenzirung bewirkt mitunter, aber nicht immer, ein Verschwinden der Blaufärbung der groben Körner, während die Rothfärbung durchaus unbeeinflusst bleibt.

Die Färbung der sogen. pseudoeosinophilen Leukocyten zeigt die mannigfachsten Ergebnisse, aus denen sich indess Haupttypen herausheben lassen. In den zahlreichsten Fällen lassen sich zwei Sorten von Granulis innerhalb eines Zellleibes nachweisen. Bei kurzer Differenzirung zeigen sich tiefblaue oder dunkelblau-violette und dicht stehende, meist feinere, mattroth oder hellviolett gefärbte Körnchen, häufig am schönsten und distinctesten in den grossen und mononucleären Zellen (Myelocyten) mit breitem Protoplasmasaum, während sie in den polymorphkernigen mitunter verwaschen gefärbt sind. Die blauen Granula sind die spärlicheren; Beziehungen zu Fäden sind bei beiden Sorten von Granulis in den einen Zellen nachweisbar, in anderen wieder nicht. Manchmal hat man den Eindruck, als stände die Blaufärbung der Granula mit deren naher Lagerung zur Kern- oder Zellwand in Beziehung, in anderen Fällen aber liegen die blauen Granula regellos unter den übrigen hellvioletten verstreut. Ferner kommen Zellen von im Uebrigen genau demselben Charakter, wie die eben geschilderten, vor, welche aber nur eine Sorte von Granulis führen, nur feine rothe oder nur blaue bei gleichzeitig diffus mattviolett gefärbtem Protoplasma, und endlich solche Zellen, welche ausser jenen beiden Sorten von Granulis noch offenbar ungefärbte oder bereits wieder entfärbte erkennen lassen. —

Bei langer, vielstündiger Differenzirung mit Anilinöl-Xylol erhielt man andere Bilder. Man sieht nunmehr entweder nur die spärlichen blauen Granula in einem violetten Ton gefärbt, während die feinen rothen als helle Lücken imponiren, oder es sind nur wenige, meist mit Fäden versehene, in der Zelle verstreute Granula mit röthlicher Färbung zu erblicken; das übrige Protoplasma ist ungefärbt. Endlich kommen noch mononucleäre Zellen mit schmalem violetten Protoplasmasaum vor, welche einzelne blaue Granula enthalten.

Es ergänzen sich somit meines Erachtens die Präparate bei verschieden

Digitized by Google

langer Differenzirung unter einander recht gut, da die verschiedenen Granula dem differenzirenden Mittel einen verschiedenen Widerstand entgegensetzen, sodass nur jene spärlicheren Granula noch die Farbe behalten, wobei sie zugleich einem Farbwechsel unterliegen; wenn nicht die Deutung die richtigere ist, dass sämmtliche Granula das Eosin aufgenommen hatten, die eine Sorte von ihnen aber noch das Methylenblau, welch letzteres aber der Entfärbung nicht zu widerstehen vermochte.

Die Analogie mit den Resultaten der vorher erwähnten Färbungsmethoden ist eine in die Augen fallende; nur sind bei Anwendung des Laurent'schen Tinctionsmittels die Farbdifferenzen noch deutlicher und prägnanter. Enthielt nun das Laurent'sche Gemisch einen minimalen Ueberschuss an gelöstem Methylenblau, so änderte dies an dem bei Anwendung der rein neutralen Mischung gewonnenen Färbungsresultate nichts, im Gegentheil, ohne dass die Wirkung des Eosins gestört wurde, trat der Einfluss des Methylenblaus um so contrastirender hervor.

Folgt man der Ehrlich'schen Auffassung von dem Werthe der Färbung und der auf ihr gegründeten Eintheilung der Granula, so ist man nach diesen Resultaten gezwungen, ein constantes, normales, nicht an pathologische Vorgänge geknüpftes Auftreten von verschiedenartigen Granulis in einem Zellleib der meisten granulirten Leukocyten des Knochenmarkes des Kaninchens anzunehmen. Die „eosinophilen" und die „pseudoeosinophilen" zeigen hierin nur graduelle Unterschiede. Beim Kaninchen lässt sich eine Scheidung dieser beiden Leukocyten-Classen aufrecht erhalten, nicht so sehr aus Gründen ihres Verhaltens nur gegen Farbstoffe, sondern aus allgemeinen morphologischen Gesichtspunkten.

Wenn es auch zweifellos bei Beurtheilung nur der Grösse der Granula mitunter schwierig ist, und es dem subjectiven Gutdünken überlassen bleiben muss, ob man eine granulirte Zelle zu den „eosinophilen" oder „pseudoeosinophilen" zu rechnen hat, da alle Grössenübergänge thatsächlich vorkommen, so zeigen sich doch in der grösseren Mehrzahl die „eosinophilen" Granula 3—5 mal so gross als die kleinen „pseudoeosinophilen". Die groben Granula liegen zumeist gleichmässig und regelmässig neben einander und lassen, falls sie gefärbt sind, keine Zwischensubstanz gefärbt erkennen. Sie können, wie es schon oft beschrieben ist, allerlei Formen annehmen; man findet ganz runde, ovoide, dreieckige, längliche, unregelmässig zugespitzte, abgeplattete u. s. f. Niemals konnte ich in den gefärbten Trocken-

Digitized by Google

präparaten bei Färbung mit sauren Farbstoffen fädige Verbindungen der groben Körner unter einander finden. Sind sie einmal gefärbt, so sind bei langdauernden Differenzirungen mit Anilinöl-Xylol nur sie schliesslich diejenigen, die das Eosin behalten. Was die Grösse der Granula anlangt, so kommen unter den Zellen, die sich leicht als eosinophile abgrenzen lassen, erhebliche Schwankungen vor, sowohl, wie schon erwähnt, bei den Granulis der verschiedenen Zellen, als auch innerhalb eines und desselben Zellleibes. Was die Färbbarkeit der groben Granula anlangt, so gelang es bei keiner Fixation, sie mit Dahlia zu färben; Methylenblau brachte zumeist ein feines, matt blaugrünes Netz hervor, welches eckige Lücken einschliesst. Indulin, Eosin, Aurantia in glyceriniger Lösung, wässeriges Eosin und Orange-G. wurden gleich gut aufgenommen, mitunter allerdings mit Intensitäts-Schwankungen. Indulin-Eosin-Glycerin, sowie Ehrlich's Dreifarb-Mischung liessen stets neben den zahlreichen hellen einige dunkler gefärbte Körner erkennen. Die Farbnüancen traten in demselben Mengenverhältniss ebenfalls auf bei Vorfärbung mit einem der sauren Farbstoffe und Nachfärbung mit 1 procent. Methylenblau, am negativsten bei Successiv-Färbung mit Eosin-Methylenblau. Auch Triacid färbte einige Granula in einem Zellleib dunkler, als die Mehrzahl; dasselbe gilt von allen angewandten Laurent'schen Farbstoff-Combinationen; bei dieser letzteren Methode waren die Unterschiede am deutlichsten zu sehen.

Da die Zahl und Lagerung der vom Eosin different gefärbten Granula bei Anwendung der verschiedenen Farbstoffe immer dieselben Verhältnisse zeigten, so ist wohl der Schluss gerechtfertigt, dass die different gefärbten Granula zusammengehörige Gebilde darstellen.

Die sog. „pseudoeosinophilen" Zellen bieten complicirtere Verhältnisse dar. Der Haupteindruck ist der einer gleichen, ganz ausserordentlichen Variabilität des gefärbten Protoplasmaleibes an Zellen, die man nach Arbeiten der früheren Autoren als in eine Classe gehörig nicht betrachtet; es ergiebt sich hierbei vielmehr, dass die Färbung der Granula principielle Unterschiede, wie das morphologische Verhalten des Kerns, auf welches sich vor Allem bei den granulirten Leukocyten eine Eintheilung gründet, bei

Digitized by Google

den verschiedenen Zellformen nicht erkennen lässt, kurz gesagt, dass Zellen mit rundem und mit hufeisenförmigem oder polymorphem und endlich mit polynucleärem Kerne alle die gleichen Variationen des Verhaltens der Granula, insbesondere Farbstoffen gegenüber, besitzen. Es haben die folgenden Ausführungen für die sogen. Myelocyten, Uebergangsformen und polynucleären in gleicher Weise Geltung.

Zunächst finden sich fast in allen Zellen bei jeder Färbung Grössenunterschiede der Granula, wenn auch Zellen mit nur gleich grossen Körnchen vorkommen. Im ersteren Falle pflegen die grösseren Granula in der Minderzahl vorhanden und zwischen die übrigen Granula verstreut zu sein. Die Anfüllung der Zellen mit Granulis ist, unabhängig von der Kernform, eine ganz verschiedene, bald eine ausserordentlich dichte, bald eine mehr lockere und gleichmässige oder gruppenweise Vertheilung im Zellleib. Intensitäts-Schwankungen der Färbung der einzelnen Granula fanden sich nahezu in jeder Zelle, selbst bei Anwendung einfacher saurer Farbstoff-Lösungen. Diese hierdurch angedeuteten Differenzen der Granula diesen Farbstoffen gegenüber wurden bei Anwendung anderer viel deutlicher. Es lassen sich, wie es die Präparate lehren, welche mit Ehrlich's Dreifach-Glycerin-Gemisch, welche mit einfacher Methylenblau-Lösung und den verschiedenen Modificationen des Laurent'schen Farbstoffes tingirt wurden, 2 Typen von Granulis erkennen, einmal eine grössere, spärlichere Sorte, welche sich rasch und intensiv färbt, offenbar eine Affinität zu allen möglichen Farbstoffen hat, die, wenn einmal gefärbt, entfärbenden Einwirkungen gegenüber sich ziemlich indifferent verhält, deren Färbung auch die Art der Behandlung vor der Färbung (Hitze, Methylenblau-Färbung) nichts anhat. Die andere Sorte ist viel feiner, erweist sich der Färbung gegenüber viel empfindlicher und labiler, sie verträgt hohe Hitzegrade schlecht, entfärbt sich leicht, ist überhaupt bei bestimmten Färbungen schwerer zur Darstellung zu bringen. Beide Granula-Sorten aber verhalten sich singulären Färbungen gegenüber acido- und basophil, wobei die eine bei Methylenblau-Färbung metachromatisches Verhalten zeigt, hingegen bei Simultan- oder Succedan-Färbungen mit heterogenen Farbstoffen die gröbere Sorte den basischen Farbstoff noch ausser dem sauren aufnimmt. Aus der Art der

Digitized by Google

Lagerung, dem ungefähren procentualen Verhältniss und der bedeutenderen Grösse ist hier derselbe Schluss wie bei den „eosinophilen“ am Platze, dass das, was hier different zum Vorschein kam, handelte es sich um Färbung mit Indulin-Eosin-Aurentia-Gemisch, um Färbung mit Methylenblau u. s. w., ebenfalls etwas zusammengehöriges darstellt.

Nochmals sei aber ausdrücklich betont, dass diese Zellarten mit jenen beiden Sorten von Granulis nur die Mehrzahl der vorkommenden Formen bilden, und dass sie ausserdem noch alle möglichen Variationen bei der Färbung erkennen lassen; es sei erwähnt, dass einmal das intergranuläre Protoplasma gefärbt sein kann oder nicht, dass sich Zellen finden, die nur feinkörnige, einfarbige Granula enthalten, andere, die ausser einem diffus gefärbten Protoplasma nur einige der gröberen Granula enthielten, dass sich mitunter die differente Färbung der groben Granula nur an die Kern- oder Zellgrenze hielt, dass der Nachweis der Beziehungen der Granula zu Fäden ein durchaus verschiedenes Resultat darbot, dass bei Anwendung der Ehrlich'schen Dreifach-Glycerin-Gemisches in einer Zelle alle Uebergänge vom Tone des Aurantia bis zum tiefsten Blauschwarz auftreten können, sowie dass bei bestimmter Differenzirung ausser den gefärbt bleibenden Granulis noch Körnungen vorkommen, welche als helle, ungefärbte, aufleuchtende Lücken sich darstellten. Endlich sei hinzugefügt, dass die verschiedenen Farblösungen selbst nicht ohne Einfluss auf die resultirende Grösse der Granula sind; z. B. erscheinen die Granula gefärbt mit Ehrlich's neutraler Mischung plumper als bei Färbung mit dem Glyceringemisch.

Diese Versuche ergeben für die Granula in den granulirten Leukocyten des Kaninchenknochen-Markes Folgendes:

1. Es bestehen bei eosinophilen und pseudoeosinophilen Zellen in Bezug auf die Granula gleichwerthiger Zellen sowohl bei verschiedenen Zellindividuen als innerhalb ein und derselben Zelle zahlreiche Unterschiede hinsichtlich der Grösse, Form, Lichtbrechung und Zahlenverhältnisse.

2. Es scheint bei bestimmten Färbungen eine Con-

Digitized by Google

stanz der Zahlenverhältnisse der grösseren und kleineren Granula innerhalb einer Zelle zu bestehen.

3. Es besteht eine Verschiedenheit der Farbenintensität der Granula innerhalb der gleichen Zelle bei Anwendung der gleichen Farbe als auch eine Verschiedenheit des Färberesultates bei den einzelnen Granulis innerhalb einer Zelle bei Anwendung von Farbstoffgemischen.

4. In gleichwerthigen Zellen tritt häufig eine Verschiedenheit der Färbung des intergranulären Protoplasmas auf.

5. Gegen Temperatur, Einwirkung von Reagentien (Fixirungsmitteln) und Differenzirungsmitteln verhalten sich die Leukocytengranula, auch die einer Zelle, verschieden.

Höchst interessante Befunde ergaben sich nun an den folgenden Materialien, deren Bearbeitung ich der Anregung meines früheren Chefs, des Herrn Geh. Rath Arnold, verdanke.

In einem exstirpirten Lymphosarkom der Achselhöhle, welches von der hiesigen chirurgischen Klinik dem Pathologischen Institut zur Untersuchung überschickt war, fanden sich ausserordentlich zahlreiche eosinophile Leukocyten. In ihnen hatten sich alle Körnchen intensiv mit Eosin gefärbt. Unterwarf man aber die in Formol fixirten, mit dem Gefriermikrotom geschnittenen (10—20 μ) Präparate einer Behandlung in 1% Osmiumsäure oder in Flemming'scher Flüssigkeit, so hatte ein Theil der eosinophilen Granula eine Grau- bis Schwarzfärbung angenommen, und zwar in den verschiedenen Zellen in ganz verschiedener Anzahl; die übrigen Granula leuchteten nur hell auf.

Einfache Färbung mit Sudan III ergab das analoge Resultat: Färbung der einen eosinophilen Körner in prächtigem Roth bei Farblosigkeit der anderen innerhalb eines Zellleibes; man traf Zellen, in denen nur einige wenige Granula die Sudanfärbung angenommen hatten und andere, welche mit rothen Granulis gestopft voll waren; alle Uebergänge traten auf. — Der Versuch, mittels Nachfärbung mit glyceriniger oder wässe-

Digitized by Google

riger Lösung von Indulin oder Nigrosin eine Doppelfärbung zu erzielen, misslang zunächst; sämmtliche Granula färbten sich blau oder grauschwarz. Kehrte ich dagegen die Reihenfolge der Farbstoffe um, färbte 20 St. mit den Lösungen der sauren Farbstoffe vor und dann in der üblichen Weise mit Sudan III nach, so erhielt ich in denselben Mengenverhältnissen wie bei singulärer Färbung mit Sudan III die einen Granula in prächtiger rother Farbe, die andern aber in der des Nigrosins oder Indulins; die Färbung war eine ausserordentlich distincte und präcise. Es fanden sich also innerhalb desselben granulirten Leukocyten Fettgranula und acidophile Granula, wobei aber die Fettgranula saure Farbstoffe noch ausserdem aufzunehmen vermochten.

Das andere Material stammte aus Gehirnhämorrhagien verschiedenen Alters und verschiedener Herkunft. Besonders werthvoll für unsere Frage erwies sich Gehirnmasse aus der Umgebung eines grösseren Sarkoms des Gehirns, in dessen Nachbarschaft es zu zahlreichen Blutungen gekommen war. Haemosiderofere und Fettkörnchen-Zellen sind an solchen Orten ja nichts Seltenes, und diese Objecte werden gerade zu Unterrichtszwecken besonders gern benutzt. Auch hier fiel der Reichthum an derartigen Elementen bei der mikroskopischen Untersuchung auf. Fettkörnchen der verschiedensten Grösse füllten zahlreiche Zellen aus; oft kam es zu Confluenzerscheinungen. Dasselbe galt für Haemosiderinkörnchen. Aber in beiden Zellformen — wobei ich die schwierige Frage unerörtert lassen will, ob sie stets als leukocytäre Elemente anzusprechen sind — fanden sich des öfteren Körnchen, welche nicht auf die Reagentien (Flemming'sche Lösung, Sudan III oder Ferricyankali-Salzsäure) reagirten, sondern ungefärbte Körner blieben. Bei successiver Anwendung von Sudan III und Ferricyanhali-Salzsäure, gleichgültig in welcher Reihenfolge, aber hatten Körner sich gefärbt, und es lagen jetzt blaue und rothe Granula und Conglomerate in einem Zellleib in distincter Reaction dicht nebeneinander.

Fasst man diese Elemente aus Erweichungsheerden des Gehirns als leukocytäre Elemente auf, so kann man wohl den Arnold'schen experimentellen Resultaten seiner functionellen

Digitized by Google

Granula auf pathologischem Gebiete kaum eine bessere Illustration geben.

Noch ein anderer Befund ergiebt einen Ausblick in die Unsicherheit unserer Kenntnisse von den granulirten Leukocyten. Es handelte sich um eine alte grössere Narbe im Wurm des Kleinhirns; in Formol fixirt, mit dem Gefriermikrotom geschnitten, sah man in den ungefärbten Schnitten zahlreiche Zellen, welche Granula verschiedener Grösse, daneben aber feine nadelartige Krystalle enthielten. Die letzteren färbten sich mit Sudan III schlecht, die Körnchen aber sich überhaupt nicht; die Körnchen zeigten auch keine Haemosiderinreaction, färbten sich auch nicht mit sauren Farbstoffen. — Bei Färbung aber mit heisser Laurentscher Mischung nahmen die grösseren Körner eine deutliche blaue Färbung an und zeigten Beziehungen zu Fäden, die kleinen Körner blieben ungefärbt und jene Krystalle waren wohl unter dem Einfluss der Hitze oder des differenzirenden Alkohols überhaupt verschwunden.

II.

Obwohl Ehrlich in einer seiner ersten hämatologischen Arbeiten[25] im Grunde genommen für die differente Färbung der α- und β-Granulationen in Gemischen saurer Farben eine physikalische Erklärung des Färbungs-Vorganges giebt, so wird diese Anschauung doch sehr bald zu Gunsten einer chemischen Auffassung ([27] S. 555 ff., [26]) bei der Tinction der Leukocyten-Granula verlassen, und „es werden diese Färbungen, in denen das Resultat eines chemischen, dem der Doppelfärbungen ähnlichen Processes gesehen wird, für eine fundamentale chemische Differenzirung verwerthet," da Ehrlich constatirt, „dass sich jede der Körnungen nur mit Farbkörpern von ganz bestimmten Eigenschaften verbände". Von der chemischen Theorie ist Ehrlich, auch wenn er bei anderen Färbe-Methoden eine physikalische Erklärung zulässt, indess auch in seiner letzten grossen hämatologischen Veröffentlichung ([29] S. 24—26), soweit es sich um die gleichzeitige Combinations-Färbung eines Blut-Trockenpräparates handelt, nicht abgegangen: „Eine weitere Consequenz dieser Anschauung ist auch, dass alle Doppelfärbungen, die durch successive Färbung erreicht werden können, zweckmässig

Digitized by Google

durch gleichzeitige Combinations-Färbung zu ersetzen sind, wenn die chemische Natur des Färbungs-Vorganges feststeht. Im Gegensatz hierzu spielen bei allen Doppelfärbungen, die ausschliesslich auf dem Wege der successiven Färbung zu erreichen sind, mechanische Momente mit."

„Für die Färbung des Blut-Trockenpräparates handelt es sich ausschliesslich um rein chemische Färbungs-Vorgänge, und daher ist hier die Anwendung der polychromatischen Combinations-Färbung in allen Fällen möglich."

Diese Anschauungsweise ist für die ganze Richtung, in der von Ehrlich und seinen Schülern auf dem Gebiete der Leukocyten-Lehre weiter gearbeitet wurde, entscheidend gewesen. Es baut sich also bei Ehrlich auf der constant auftretenden Differenz der Färbung der Granula bei Simultanfärbung, vor Allem mit den heterogenen, sogenannten „neutralen Farb-Gemischen" der chemische Vorgang des Färbe-Processes auf, andere Stützen für diese Auffassung werden nicht beigebracht und zum Mindesten wichtige Arbeiten gegentheiliger Ansicht, wie die von Gierke[35] nicht berücksichtigt. „Was andere Unterscheidungs-Merkmale zwischen den einzelnen Körnelungen anlangt, so lassen sie weiterhin

1. in ihrem Verhalten gegen Lösungsmittel (Wasser, Säuren, Alkohol, Glycerin u. s. w.),
2. in ihrer Grösse, Form und Lichtbrechung,
3. in der Beeinflussung durch höhere Temperaturen (100° bis 180° C.),
4. in der Vertheilung im Zellleibe

constante Differenzen erkennen. — So interessant auch diese Verschiedenheiten im Allgemeinen sind, so bieten sie doch für ihren histologischen Nachweis nur wenig Anhaltspunkte; hierfür ist eben ausschliesslich die Farben-Analyse zu verwerthen, durch die es mit Leichtigkeit gelingt, die einzelnen Körnungen von einander zu trennen und sie und ihre Träger bis zu ihren Ursprüngen, den blutbereitenden Organen, zu verfolgen."[37]

Auf diesem mikrochemisch-farbenanalytischen Verhalten der Leukocyten-Granula, welches späterhin allein bei der Beurtheilung in Betracht gezogen wurde, gründet sich nunmehr Zusammen-

Digitized by Google

gehörigkeit, bezw. Gleichheit oder Verschiedenheit der Granula, und auf dieser Basis wurde eine weitgehende Classification der Granula vorgenommen; von ihr sei weiter unten die Rede. Zunächst sei Einiges über die physiologische und morphologische Stellung und Bedeutung der verschiedenen Granula-Arten nach der Lehre Ehrlich's berichtet.

Ehrlich[25, 27] bezeichnet die Körnungen in den Leukocyten als specifische Granulationen, die im Innern der betreffenden Zellen entstanden und als das Product einer specifischen secretorischen Zellthätigkeit anzusehen sind. Es sind Secret-Granula. Jeder Leukocyt ist befähigt, nur eine einzige Sorte von Granulis zu produciren. Aber bereits bei seinen ersten Untersuchungen muss Ehrlich zu Gunsten seiner Hypothese mit den Thatsachen einen Compromiss schliessen.[25] In einem Trockenpräparat vom Kaninchen-Knochenmark färbten sich in Indulin-Eosin-Glycerin Granula innerhalb einer Zelle schwarz und roth. Da die schwarze Färbung bei Fixation mittels hoher Hitzegrade der rothen wich, so wird daraus der Schluss gezogen, dass „die Indulin-Färbung nur auf dem grösseren Wassergehalt und damit auf den grösseren Intermicellar-Räumen der betr. Granula beruhe. Es stellen somit die weniger dichten, wasserreicheren β-Granulationen einen unfertigen Zustand, eine Vorstufe vor, die α-Granulationen aber entsprechen einer zur vollkommenen Entwicklung gelangten organischen Körnung; auf Grund dieser Annahme erklärt sich ungezwungen das gleichzeitige Vorkommen beider Körnungen in einer Zelle". Diese Erfahrung hatte zur Folge, dass als allein gültige und für die Diagnose und Classificirung der Leukocyten-Granula verwerthbare Fixation eine solche bei 107°—120° C. verlangt wurde. Und — „mittels der Trockenmethode bleibt die chemische Individualität des einzelnen Kornes gänzlich unbeeinflusst, sodass alle chemischen Differenzirungs-Versuche an einem nahezu unveränderten Object geschehen ([29] S. 84).

Es stellen die Granula des Leukocyten nach Ehrlich[29] ein für jede Leukocyten-Art typisches Stoffwechselproduct — Reservestoffe — dar, oder, wie wir die Definition vielleicht richtiger fassen dürften, durch das typische Stoffwechsel-Product wird die Art-Eintheilung der Leukocyten erst bedingt. — Der einzige Zweck dieses secernirten Stoffwechsel-Productes im ausdrücklich hervor-

Digitized by Google

gehobenen[28 29] Gegensatze zu der Altmann'schen Bioblasten-Theorie ist, ausgestossen, an die Umgebung abgegeben zu werden (und hier seine Wirksamkeit zu entfalten) oder der Zelle als Reserve-Material zu dienen. Die Granula spielen also innerhalb der Zelle keine active Rolle. Dass sie nur etwas Secernirtes darstellen, wird gestützt einmal durch den Umstand, dass sich bei bestimmten Thierklassen als Analoga der Granula Gebilde von ausgesprochener Krystallform vorfinden, andererseits durch das Unterbleiben einer Granula-Bildung in dafür ursprünglich bestimmten Zellen bei bestimmten pathologischen Processen und endlich durch die Erscheinung, dass Granula nur in den Zellen des Blutes enthalten sind, welche zur Auswanderung bestimmt und befähigt sind.

Die Bildungsstätte der granulirten Leukocyten ist das Knochenmark; hier finden sie sich am zahlreichsten, hier gehen die Zelltheilungen der granulirten Leukocyten vor sich. Somit ist im Knochenmark ebenfalls der Entstehungsort der Granula zu suchen. Mit der „Reifung" der Zelle, die sich nach Ehrlich im Wesentlichen an der Form des Kernes documentirt, entstehen und „reifen" die Granula. Mit der Umbildung der mononucleären zur polymorphkernigen oder polynucleären Zelle geht eine Vermehrung der Granula einher[27], andererseits „reifen"[29] die bereits gebildeten Granula. Es herrscht nehmlich bei den „jungen" Granulis, z. B. bei den pseudo-eosinophilen Granulis der mononucleären Zellen des Meerschweinchens eine basophile Quote vor, deren Beimengung sich allmählich verliert, um schliesslich ganz zu verschwinden; hieraus zieht Ehrlich den gewagten Schluss, dass es möglich sei, an einem isolirten Granulum zu entscheiden, ob es einer jungen oder alten Zelle angehört hat. Hirschfeld[42] dagegen nimmt, wenigstens für die neutrophilen Zellen des Menschen, bei derartigen Protoplasma-Reifungsvorgängen an, dass die Zustände, in welchen neutrophile Granula auftreten, von jenen, in welchen noch basophile vorhanden waren, durch ein ungekörntes Zwischen-Stadium getrennt sind.

Dieselbe Deutung der Jugend giebt Ehrlich den Arnold-schen[6] Befunden vom Auftreten basophiler Granulationen in eosinophilen Zellen. In der von der typischen abweichenden Färbung erblickt Ehrlich somit nur einen Ausdruck dafür, dass in

Digitized by Google

besonderen Fällen die morphologische Zellreifung in einem schnelleren Tempo erfolgen kann ale die der Granula.

Vergleichende Untersuchungen führten nun zu dem zweifellos sehr interessanten Resultat, dass es farbenanalytisch in der Hauptsache 2 Gruppen von granulirten Zellen giebt, welche durch die ganze Wirbelthierreihe verfolgbar sind, erstens solche mit „Specialgranulis", d. h. Zellen mit Granulis, die für bestimmte Thierspecies ein charakteristisches Merkmal darstellen, wie die neutrophilen für Mensch und Affe, die pseudo-eosinophilen für Kaninchen und Meerschweinchen u. s. w., so dann eine zweite Gruppe von Knochenmarkszellen, die sich bei allen Wirbelthieren vom Frosch bis Mensch vorfinden, die also ein uncharakteristisches gemeinschaftliches Gewebselement darstellen; hierher gehören die eosinophilen und die Mastzellen. Alle Arten der Special-Granula haben das Gemeinsame, dass sie sich in sauren, bezw. neutralen Farbstoffen färben, zu den Farbbasen jedoch eine weit geringere Verwandtschaft zeigen (Ehrlich[39] S. 74), sowie nach Pappenheim, dass sie bei Hämatoxylin-Färbungen, wahrscheinlich durch deren Alaungehalt, verschwinden und nicht mehr zur Darstellung gebracht werden können. — Beide Hauptgruppen stehen normalar Weise in einem bestimmten absoluten und relativen Verhältniss zu einander und zu den übrigen Elementen des Blutes.

Eine Ausführung darüber, wann und wodurch eine Aenderung dieses Verhältnisses eintritt, kurz eine Ausführung über die Frage der Leukocytose, welcher Art sie auch sein mag, würde hier zu weit führen. Erwähnt sei nur, dass es eine Consequenz seines Standpunktes von der alleinigen Entstehung der granulirten Leukocyten (nicht einmal mit Ausnahme der Mastzellen) im Knochenmark ist, dass Ehrlich jegliches Auftreten der granulirten Leukocyten als die Folge eines Auswanderungsvorganges der betr. Leukocyten-Art auf einen chemotactischen Reiz hin ansieht, oder mit anderen Worten, dass jegliche, allgemeine oder locale, neutrophile oder eosinophile Leukocytose eine Function des Knochenmarkes darstellt, im Gegensatz zu der Müller-Rieder'schen Lehre[37] von einer im Blute stattfindenden Umwandlung der neutrophilen in eosinophile und deren Ablagerung im Knochenmark, ebenso im Gegensatz zu der Biesiadecki[32]-

Digitized by Google

Löwit'schen[54] Lehre von der Leukämie und im Gegensatz zu der A. Schmidt'schen Annahme von der localen Entstehungs- und Vermehrungsmöglichkeit der eosinophilen Zellen.

So viel von der Ehrlich'schen Lehre von der Farbenanalyse und den granulirten Leukocyten. Auf dieser Basis von dem Werth und der entscheidenden Bedeutung der Farbenanalyse für die Classification der Granula und auf der Lehre von der Specifität der secernirten Granula ist von Ehrlich's Schülern weiter gearbeitet worden; vor Allem in zweierlei Richtung, nehmlich einmal mittels neuer Farbstoffe oder Farbstoffcombinationen neue specifische Granulationen bei verschiedenen Thieren aufzufinden, andererseits die Möglichkeit, mittels der Farbenanalyse jede Leukocytenart mit Leichtigkeit bestimmen zu können, für ein tieferes Eindringen in die am Blute sich documentirenden physiologischen und pathologischen Erscheinungen zu verwerthen, mögen die letzteren in Krankheiten des Blutes und der blutbereitenden Organe selbst ihre ätiologischen Momente haben oder hier nur einen symptomatischen Ausdruck entfalten.

Zu den schon früh von Ehrlich eingeführten 5 Arten von Granulationen,

den α = eosinophilen,
β = indulinophilen = amphophilen = pseudo-eosinophilen (Kaninchen),
γ = basophilen Mastzellen,
δ = feinen basophilen,
ε = neutrophilen des Menschen

sind später bei den Vögeln 2 nebeneinander vorkommende specifische Granulationen hinzugetreten, die beide oxyphil sind und von denen die eine in Krystallform, die andere in Körnchen dem Protoplasma eingelagert ist. Dazu kommen die den eosinophilen Zellen ähnlichen „nigrosinophilen" Zellen Kurloff's" (S. 57).

Eine grosse Reihe neuer Granulationen, welche Hirschfeld[42] bei verschiedenen Sängethieren gefunden hatte, veranlassten ihn zur Aufstellung folgender Granula-Arten:

I. Acidophile Granula,
a) eosinophile,
b) indulinophile,

Digitized by Google

c) Aurantia + Eosin
d) Eosin + Indulin } aufnehmende Mischformen.

II. basophile Granula

a) δ-Granula, sie geben bei Einwirkung starker Extrahentien ihre Farbe ab,

b) γ-Granula; sie behalten bei Einwirkung starker Extrahentien ihre Farbe.

III. neutrophile Granula (Triacid)

a) solche, die nur Methylgrün + Säurefuchsin aufnehmen (Mensch, Hund),

b) solche, die Methylgrün + Säurefuchsin und Methylgrün + Orange noch dazu aufnehmen. (Schaf, Ziege, Rind, Schwein, Ratte.)

IV. Mischformen (amphophile nach Ehrlich)

a) solche, die sich in sauren und basischen Farben tingiren, nehmen aus Gemischen saurer Farben Indulin auf;

b) solche, die sich in neutralen und sauren Farben tingiren, nehmen von Gemischen saurer Farben Aurantia + Eosin auf.

Eine von Grünwald[37] aufgestellte Granula-Art des Menschen, welche er als „hypoeosinophile" bezeichnet, und die sich von den ächten eosinophilen durch grössere Feinheit des Kornes, leichte Zerstörbarkeit und Neigung, auch bestimmte neutrale Farben aufzunehmen, unterscheidet und welche sowohl in uni- wie in multinucleären Zellen sich vorfindet, kann, wie Bettmann[37a] auseinandersetzt, um deswillen den vorgenannten Arten nicht als gleichwerthig für die Eintheilung benutzt und erachtet werden, da diese Granulasorte nach einer anderen Methode als nach der Ehrlich'schen gewonnen wurde.

Bevor ich auf die Ergebnisse anderer Autoren über die Bedeutung und Entstehung der Leukocyten-Granulationen komme, sei es mir gestattet, ohne auf Vollständigkeit Anspruch machen zu wollen, einen kurzen Ueberblick über die Vorstellungen von der chemischen Zusammensetzung der Granula zu geben. Die Anschauungen über diesen Punkt haben mit dem Berichte Ehrlichs über seine Methode des Bluttrocken-Präparates eine

Digitized by Google

vollkommene Umwandlung erfahren, ohne dass man allerdings nunmehr zu einer positiven chemischen Analyse irgend einer Sorte der specifischen Granulationen gelangt wäre; zu erwähnen ist ferner, dass, ausser einer Pappenheim,[62] (S. 137) entnommenen Angabe, dass die neutrophilen Granula auf Grund von farbenanalytischen Untersuchungen von Posner und Lilienfeld aus eisenfreiem Nucleo-Albumin bestehen, eingehendere Betrachtungen über die chemische Beschaffenheit nur an den eosinophilen Körnungen angestellt wurden. Vielleicht bietet aber die der von Held[41a] für die Differenzirung der Granula der Nerven-Zellen angewandten im Princip ähnliche Kochsalz-Extractions-Methode Unna's 84[a] oder ihr nachgebildete Methoden Aussicht, in die feinere chemische Constitution des Protoplasma einzudringen. Unna selbst glaubt, mittels seiner Methode es wahrscheinlich gemacht zu haben, dass auch der Mastzellenkörnung Eiweiss-Substanzen zugehören, die sich in Kochsalzlösung lösen und die er für Paranucleoproteide hält. Die Mehrzahl der Autoren in der Zeit vor dem Ehrlich'schen Bluttrocken-Präparate, also bis etwa zum Jahre 1880, sah in den eosinophilen Granulis Fettkörnchen (Virchow, citirt nach Müller[59], Mosler, citirt nach Spilling[81], Ponfick[67]), einige nahmen eine Hämoglobinnatur an (Ponchet[66], Semmer[80]). Ehrlich[25] und Schwarze[79] wiesen zuerst überzeugend nach, dass beide Annahmen nicht zutreffend sein konnten, Ehrlich lehnte ferner auch die Eiweissnatur für die eosinophilen Granula ab; es vermochte Schwarze schliesslich nur anzugeben, dass die eosinophile Substanz wasserhaltig sei, dass sie in Wasser quelle und dass sie bei hohen Temperaturen (über 160 °C.) eine halbe Schmelzung erleide, derart, dass die normal isolirte Körnung hierbei zu einer homogenen, wachsartigen zusammen sickert. — Seitdem sind von der Ehrlich'schen Ansicht nur ganz vereinzelt abweichende Angaben gemacht worden. Litten[53] beobachtete in zwei Fällen im leukämischen Blute grosse Markzellen mit glänzenden Körnungen, die er nach verschiedenen Reactionen als fetthaltig ansehen musste, und die er als eine Fettdegeneration weisser Blutkörperchen deutete; Bannwarth[17] glaubt in den Granulis des eosinophilen Zellen Hämoglobin oder ein Derivat desselben

Digitized by Google

vor sich zu haben, das entweder in gelöstem Zustand aus den benachbarten rothen Blutkörperchen aufgenommen wird oder in den Zellen selbst autochthon entstanden ist, Rindfleisch[78] hält es für möglich, dass die eosinophilen Zellen Vorstufen der Haematoblasten sein können; auf Pappenheim, der ebenfalls eine „hämoglobinoide" Natur vertritt, sei weiter unten eingegangen; J. Weiss[88] glaubt, mittels einer von den Botanikern angewandten, bei Gegenwart der Skatolgruppe mit Vanillinlösung - Schwefelsäure - Ferrisulfatlösung eintretenden Reaction die Eiweissnatur der eosinophilen Granula (Blaufärbung) dargethan zu haben. Ehrlich[29] (S. 91) selbst hat sich zuletzt folgendermassen geäussert: „Entsprechend dem Charakter der Granula als specifische Zell-Secrete müssen die einzelnen Arten auch in ihren chemischen Eigenschaften von einander scharf zu scheiden sein. Die Granula der Blutkörperchen scheinen von einer relativ einfachen chemischen Zusammensetzung zu sein. Insbesondere haben wir Grund zu der Annahme, dass die krystallinischen Körnungen aus einer einzigen chemischen Verbindung bestehen, die gar nicht einmal hoch organisirt zu sein braucht, sondern ähnlich wie etwa Guanin, Fett, Melanin u. s. w. ein relativ einfacher Körper zu sein scheint.

Die übrigen Granula werden allerdings wohl eine complexere Zusammensetzung haben und vielfach ein Gemenge chemisch verschiedenartiger Stoffe darstellen. Die complicirtesten Granula sind wohl die eosinophilen, die, wie an anderer Stelle schon betont, ja auch histologisch von höherer Structur sind, indem eine peripherische Randschicht deutlich vom centralen Theil des Körnchens zu unterscheiden ist." Zu erwähnen ist, dass nach Barker[18] die eosinophilen Körnelungen auch eisenhaltig zu sein scheinen. Ein Eisengehalt, und zwar in Form einer Eisen-Eiweissverbindung wird auch von anderen Autoren angenommen, zumeist in der Weise, dass die eosinophile Substanz Beziehungen zum Haemoglobin habe.

So erzwingt nach Przewoski[69] die der Hämoglobinfärbung ähnliche Färbung mit Anilinfarben der eosinophilen Granula die Behauptung, dass sie wohl aus einem Derivate des Hämoglobins oder doch aus einem Stoffe, der, auf einer noch niedrigeren Stufe der Synthese von Eiweiss mit Eisen (Hämatogen?) stehend,

Digitized by Google

gepaart sind. Es dienen die eosinophilen Zellen als Hülfsorgane bei der Blutbildung. Sie synthesiren die niederen Verbindungen von Eiweiss mit Eisen, welche dann in ihren Körnchen enthalten sind. Dieses niedere Product geht später auf diese oder jene Weise in das Blutplasma über und von hier aus wird es dann von den rothen Blutkörperchen für die Hämoglobinbildung verwerthet.

Andere Autoren bringen die eosinophile Substanz mit Kern-Elementen in Verbindung; so berichtet Tettenhamer[83] nach seinen Untersuchungen an Salamandra maculata, dass durch Vermehrung des Chromatins degenerirender Zellen acidophile Substanz gebildet wird, die durch Phagocytose in den Zellleib von Leukocyten übertritt und sich hier als acidophile Körnelung darstellt; gestützt auf diese Befunde nimmt er dieselbe Aetiologie eosinophiler Substanz für die eosinophilen Granula der Knochenmarkszellen bei Meerschweinchen, wie für die eosinophilen Zellen bei pathologischen Processen an. Aehnlich entstehen sie nach Sacharoff[74] bei Säugern und Vögeln immer nach demselben Process der Phagocytose von aus Erythrocyten (Haematoblasten) herausfallenden Elementen (bei den Säugern aus den Kern-Körperchen) des Kerns. Diese Elemente bestehen aus Para-Nuclein oder aus degenerirendem Nuclein (?!). Auf die Betheiligung des eigenen Kernes greifen zurück Bogdanoff, Löwit und Pappenheim. Nach Bogdanoff[23] geht die Bildung des eosinophilen Materiales von der chromatischen Substanz der Kerne aus und zwar insbesondere von den Nucleolen; die chromatische Substanz vermag nehmlich zwei Metamorphosen durchzumachen, die eine in Haemoglobin, die andere in eosinophile Substanz; seiner Ansicht nach hat man es sowohl in Nucleolen wie in den eosinophilen Granulis mit Stoffen zu thun, die dem Vitellin nahe stehen.

Endlich seien hier die Löwit'schen[53] Befunde angeführt. Nach ihm stellen die eosinophilen Körner in den Leukocyten des Flusskrebses auf Grund verschiedener Reactionen eine eisenhaltige, den Globulinen angehörige Eiweissverbindung dar. Sie werden aus einem vorher homogenen Protoplasma unter Vermittelung von aus den Zellkernen heraustretenden Körpern („pyrenogenen Körpern") um diese herum secernirt, wobei sie, gleichzeitig an

Digitized by Google

Menge zunehmend, aus feinsten Körnchen zu körner- oder tropfenähnlichen Gebilden heranwachsen. Sie stellen somit einzellige, bewegliche Drüsen vor, deren Ruhezustand dann eingetreten ist, wenn wir homogenes Protoplasma ohne pyrenogene Körnchen oder einen mit Körnern vollständig erfüllten Protoplasmaleib vor uns haben. v. Scarpatetti[77], der an frischem Material mittels mikrochemischer Reactionen die Natur der eosinophilen Granula zu ermitteln suchte, kommt zu dem Ergebniss, dass seine Untersuchungen einen bestimmten Schluss auf die chemische Bedeutung der α-Substanz nicht zulassen. Ich komme nunmehr zu den umfangreichen Aufsätzen Pappenheims[61–64].

Vorweg sei erwähnt, dass P. in den oxyphilen (insbesondere den eosinophilen) Granulationen eine dem Hämoglobin verwandte Eiweiss-Verbindung erblickt, die sich ebenfalls, wie das Hämoglobin selbst, mit Hilfe des eisenhaltigen Nucleines der Zellkerne bildet ([61] S. 640, [62] S. 137). Diese Verwandtschaft zwischen Hämoglobin und oxyphilen Granulationen glaubt P. einmal aus ähnlichem tinctoriellen Verhalten nach Fixation bei verschiedenen Hitzegraden annehmen zu müssen; und wenn er sagt, dass die oxyphile Substanz eine Art Vorstufe des Hämoglobins sei, so soll damit keineswegs ausgedrückt sein, dass das Hämoglobin aus dem Eiweiss der oxyphilen Granulationen hervorgehen muss; der andere Grund ist der, dass er aus Bildern an andern Leukocytenarten sah, dass Hämoglobin, welches von aussen aufgenommen wurde, natürlich ebenfalls mit Zuthun der specifischen Potenz des Kernes, in oxyphile Granulationen umgewandelt und verarbeitet wurde, sodass auch hier die Granula thatsächlich ursprünglich Producte nutritiver Stoffwechsel-Vorgänge sind. P. nimmt demnach, wie er es auch für die rothen Blut-Körperchen thut, einen zweifachen, homoplastischen und heteroplastischen, Modus der Entstehung und Vermehrung an, einmal Art-Erhaltung durch Theilung und dann Neubildung aus bisher nicht oxyphil granulirten Zellen auf trophische Weise durch Zufuhr, Aufnahme, Assimilation und Verarbeitung zu Hämoglobinderivat (62, S. 138).

P. hält sich auf das Strengste an die Ehrlich'schen Lehren; er hat sie auf das Subtilste weiter ausgebaut; er ist durchaus

Digitized by Google

Anhänger der Secretions-Theorie der Granula, der absoluten Specifität und Einseitigkeit der Granula innerhalb eines Zellleibes, und es sind, obwohl auch ihm eine rein physikalische Erklärung des Färbungs-Vorganges des Oefteren entschlüpft ([62], S. 30—35, [67]), wenn er die Chromatophilie von der Verdichtung oder Weite der Micellar-Verbände der Eiweiss-Moleküle und dem verschiedenen Diffusions-Vermögen heller und dunkler Farben abhängen lässt, alle seine Deductionen auf einer ausser Frage stehenden chemischen Annahme des Färbungs-Vorganges beim Blut-Trockenpräparate aufgebaut, wie sie denn thatsächlich auch nur bei Anerkennung dieser Basis einen Anspruch auf Beweiskraft machen können.

Voraussetzung von allem ist eine ganz bestimmte specialisirte, ganz genau einzuhaltende Technik. Ich glaube, die P.'schen Ausführungen und seine Eintheilung der Leukocyten dem Allgemeinen näher zu rücken, wenn ich seinen Ausführungen folgende Zeilen entnehme:

„Die Kerne, welche Träger der specifischen Zellenergie sind, und diese ihre Eigenschaften durch Fortpflanzung ihrer Art unverändert erhalten, sind aber in den einzelnen Arten so veranlagt, dass sie entweder basophile oder neutrophile oder amphophile u. s. w. oder gemischte Granula (Arnold) zur Abscheidung gelangen lassen können ([62] S. 114), sowohl im jugendlichen runden, wie im vorgeschrittenen polymorphen Zustand. Die Qualität der Granula in einer Zelle sind (!) demnach ein Ausdruck für den Kernchemismus, mithin nach wie vor das einzig-sichtbare Artmerkmal der verschiedenen Leukocyten". . . . .

„Diese verschiedenen Arten von Leukocyten haben sich nun durch verschiedene functionelle Inanspruchnahme, Erwerbung neuer Eigenschaften durch Anpassung auseinander entwickelt, so dass die basophilen Formen die niedrigst im System stehenden sind, dann folgen neutrophile, amphophile, indulinophile und schliesslich oxyphile; zwischen den einzelnen Arten sind dann noch diejenigen Arnold'schen Zellen einzuschalten, die noch keine total einseitige functionelle Differenzirung zur Production nur einer chemischen Verbindung erlangt haben, sondern noch verschiedene Granula abscheiden." — „Alle diese Varietäten der Leukocyten treten in zwei, von der Chromatinmenge des Kerns abhängigen Erscheinungsformen auf ([62] S. 115). Auch unter diesem Gesichtspunkt stehen am tiefsten im System die basophilen Leukocyten, denn sie vermögen sich sowohl zu oxyphilen Leukocyten wie zu Erothrocyten zu differenziren ([62] S. 118). Wie aber eine jugendliche Basophilie einen unfertigen Zustand des protoplasmatischen Eiweisses bezeichnet, welches noch keine ausgesprochene Affinität zu den sauren Farbstoffen erlangt hat, und dessen Molecularstructur noch ähnliche

Digitized by Google

Verhältnisse aufweist, wie das Karyoplasma, so finden umgekehrt in den Molekeln des ausgebildeten Eiweisses bei regressiven Verhältnissen Umwälzungen statt (was sich auch künstlich, z. B. durch Ueberhitzung, erzielen lässt), durch welche wieder der frühere basophile Zustand erlangt wird" ([62] S. 118).

„Nun waren die oxyphilen Granulationen in der Descendenz als am höchsten stehend, die basophilen als am wenigsten differenzirt anzusehen. Zwischen ihnen liegen als ausgeprägte Uebergangsformen die neutrophilen, amphophilen und indulinophilen Zellen. Diese Uebergangsarten aber sind es nun, die einerseits den Beweis dafür zulassen, dass eine allmählich aufsteigende Entwickelung der Leukocyten bis zur Potenz der Production oxyphiler Granulationen stattgefunden hat, andererseits die Behauptung nicht unbegründet erscheinen lassen, dass zwischen oxyphilen Granulis und Haemoglobin gewisse Beziehungen bestehen" ([62] S. 134).

Aus dem Verhalten Farbstoffmischungen gegenüber construirt nun P. an den von Hirschfeld[42] (siehe oben) mitgetheilten Befunden folgendes aufsteigende System der Leukocytengranulationen, beziehungsweise Leukocyten:

A. basophile.

B. Uebergangsformen.
1. granulationslose der Maus.
2. amphophile des Kaninchens (basophil, indulinophil, einfach oxyphil).
3. neutrophile des Menschen u. Hundes. (Methylgrün + S-Rubin).
4. indolinophile des Meerschweinchens.
5. neutrophile von Schaf, Ziege, Rind, Schwein, Ratte. (Methylgrün + S-Rubin + Orange).
6. amphophile der Katze (neutrophil und oxyphil zu in sich neutralen Farben; Methylgrün + S-Rubin + Orange. — S-Rubin + Orange oder Eosin + Aurantia).

C. oxyphile.
1. des Pferdes (Indulin + Eosin).
2. Schaf, Ziege, Rind, Schwein, Maus, Ratte, Kaninchen, Meerschweinchen, Mensch (Eosin, S-Rubin).
3. Hund, Katze (Aurantia + Eosin, Orange + S-Rubin).

Digitized by Google

Das soll also zum Beispiel ausdrücken: In der Entwickelung zum Aurantia aufnehmenden Haemoglobin hin stehen zum Beispiel die amphophilen Granulationen der Katze viel höher als die des Kaninchens. Letztere nehmen, wenn mit neutralen Mischungen oder mit Gemischen saurer gefärbt wird, allein S-Rubin oder Eosin, erstere aber S-Rubin + Orange, Eosin + Aurantia auf. Wir haben demnach von der Basophilie des Chromatins des Eiweisses der Kerne eine fortschreitende und aufsteigende Molecularentwicklung bis zur Oxyphilie, welche mit der Affinität des Haemoglobins zu in sich neutralen Farben ihren Höhepunkt erreicht."

„Diese allmähliche moleculare Umgestaltung des basophilen in oxyphiles Eiweiss und des indulinophilen in aurantiophiles, wie sie sich physiologisch in den verschiedenen chromophilen Granulationen der Leukocyten findet, kann auch durch künstliche Eingriffe, wie zum Beispiel Erhitzung erzielt werden" ([62] S. 134—137).

Nunmehr wird es uns nicht mehr erstaunen, worauf nach P. die Befunde verschiedenfarbiger Granula in einem Zellleib, da die Specifität ja gewahrt bleiben muss, hinauslaufen: auf Unreifheit, zur Not auf degenerative Veränderungen der Granula oder auf Unter- und Ueberfixation der Präparate (63). Hierbei gilt also

a) für die Specialgranulationen: Finden sich Granula verschiedenen Farbtones in einer Zelle, so sind diejenigen, die grösser und dunkler (cyanophiler) erscheinen, und die basische Componente rein oder in neutraler Verbindung enthalten, als unreif anzusehen im Verhältniss zu anderen, welche die hellere Farbe kleineren Molecularvolumens bevorzugen;

b) für die eosinophilen Granulationen: Die reifen lassen sich mit keinem basischen Farbstoff färben; im Gegensatz zum Haemoglobin nehmen sie aus einem Doppelgemisch saurer Farben den dunkleren mit grösserem Molecularvolumen auf. — Die unreifen nehmen aus Dreifach-Glycerin-Gemisch den dunkelsten Farbstoff auf, bei Triacid eventuell die violette Farbe; war ungenügend erhitzt, können sogar die unreifen aus Methylenblau-Eosin die reine basische Componente aufnehmen" ([63] S. 56, 57).

„Während man nun im embryonalen Leben in den lymphoiden, basophilen, granulationslosen Rundzellen das variabelste, tiefststehende Element cytogenen Gewebes zu sehen hat, welches zu grossen mononucleären Leukocyten, zu Riesenzellen, zu eosinophilen Zellen und zu Erythrocyten sich umzuwandeln vermag, treten im postembryonalen physiologischer Weise nur scharf geschiedene Arten in die Erscheinung" ([63] S. 68). Somit gelangt P. für die Bildung und Eintheilung der weissen Blutkörper zu folgender Theorie ([64]):

Granulationslose und jede Art der granulirten Leukocyten (= „Granulocyten") bilden durchaus parallele Reihen der Entwicklung, zwischen denen selbst Uebergänge durchaus ausgeschlossen sind; wichtig ist für das Verständniss der Eintheilung ferner, dass auf den vermuthlichen Ent-

Digitized by Google

stehungsort der betreffenden weissen Blutkörperchen bei der Bezeichnung gar keine Rücksicht mehr genommen wird. Gewissermassen durch Vererbung behält dann jede Leukocytenart ihren ganz circumscripten Artcharakter bei, und so vermag zum Beispiel die eine Art nur ausschliesslich neutrophile Granula von ganz bestimmter Beschaffenheit zu secerniren.

Jede dieser Gruppen wird nach dem tinctoriellen Verhalten der Kerne, deren Nomenclatur P. bereits früher erfunden hatte, in 2 Arten eingetheilt, in amblychromatische (= chromatinarme, grössere Kerne) und trachychromatische (= chromatinreiche Kerne). Jede Art, granulationslose wie granulirte, zeigen Altersunterschiede, die sich am Kern in der bekannten Weise durch den Uebergang von der runden zur polymorphen und polynucleären Form documentiren. Nunmehr lässt sich folgendes Schema aufstellen ([64] S. 75):

	I. Nicht granulirte (Lymphocyten)	II. Granulirte (Granulocyten) a) eosinophile b) specifische
A) Amblychromatische a) rundkernige, b) polymorphkernige, c) polynucleäre.	Makro-Lymphocyten (bei polymorphem Kern = Troje'sche lymphoide Markzellen, grosse mononucleäre Leucocyten und Uebergangszellen des normalen Blutes).	Myelocyten bei gelapptem Kern = Spilling's Uebergangsformen des leukämischen Blutes.
B) Trachychromatische a) rundkernige, b) polymorphkernige, c) polynucleäre.	Mikro-Lymphocyten.	Leukocyten s. str. bei rundem Kern = Pseudolymphocyten, bei polymorphem Kern, z. B. die gewöhnlichen neutrophilen Leukocyten.

Abgesehen davon, dass es auch nach P.'s Auseinandersetzungen mehr als fraglich erscheint, ob nunmehr eine den Thatsachen entsprechende Entwicklung festgestellt ist, wird die bereits bestehende Verwirrung in der Leukocyten-Nomenclatur noch vergrössert, da für nach den P.'schen Darstellungen ganz engbegrenzte Elemente der Name „Myelocyt" und „Leukocyt" in Anspruch genommen wird.

Es hat somit aber jedes weisse Blutkörperchen durch die farbenanalytische Diagnose seiner Granula-Art und seiner Kern-Beschaffenheit am Bluttrocken-Präparat eine ganz feste, unver-

Digitized by Google

rückbare Stellung in einem morphologischen und genetischen System erhalten, darauf fussend, dass jeder Leukocyt nur eine einzige, für ihn typische Granula-Art, die natürlich stets von derselben chemischen Zusammensetzung sein muss, zu secerniren im Stande ist. Die einzige Beweglichkeit in der Stellung im System der Leukocyten, die noch übrig bleibt, ist die an der Kernfigur sich manifestirende Alterung. Es ist in durchaus strikter und consequenter Weise die Lehre Ehrlich's von der Farbenanalyse und der ausschliesslich specifischen Secretion nur einer einzigen Granula-Sorte innerhalb einer Zelle durchgeführt worden; für jedes Granulum giebt es innerhalb eines Zellleibes nur eine einzige, durch den Färbe-Effect bestimmte Auffassungs-Möglichkeit, und jedes Granulum hat gleichzeitig gewissermaassen in der phylo- und ontogenetischen Einreihung einen ganz bestimmten Platz erhalten.

Wie weiter unten auszuführen sein wird, scheint mir diese strenge Lehre von den Granulis mit den zur Zeit allgemein üblichen Vorstellungen von der Bedeutung der Leukocyten denn doch schwer vereinbar zu sein. Wir sind gewohnt, die Leukocyten, insbesondere die granulirten, um nur einen Punkt herauszugreifen, überall da in grossen Massen auftreten zu sehen, wo eine Noxe, ganz gleichgiltig welcher Art, an den Körper herangetreten ist. Wir müssen den weissen Blutkörperchen gewiss eine ganz hervorragende Fähigkeit zuschreiben, alle möglichen Eigenschaften bei den Vorgängen, die wir als reactiven Process des Gewebes im mikroskopischen Bilde genauer verfolgen können, zu entfalten; ob dabei diese reactiven Vorgänge, in ihre letzten Feinheiten verfolgt, eine physikalische oder chemische Erklärung verlangen, kann für die vorliegende Frage ganz gleichgiltig sein. Wichtig ist nur, dass den verschiedenen Einflüssen gegenüber von Seiten der Leukocyten Genüge geschehen muss. Das ist aber nur denkbar, wenn man ihnen eine ausserordentliche Anpassungsfähigkeit im Sinne eines vielseitigen Stoffwechsels zuschreibt.

Der Stoffwechsel der Leukocyten findet nun nach der Ehrlich'schen Auffassung einen wesentlichen Ausdruck in dem Vorhandensein der Granula, welche für die betreffenden Leukocyten-Art chemisch immer denselben Stoff darstellen. Ist er dies aber, so kann er für die Beziehungen der Zelle zu ihrer

Digitized by Google

Umgebung u. dgl. nur etwas sehr Indifferentes sein; und zwar, ist das Granulum bereits secernirt, bevor der Leukocyt am Orte der Noxe auftritt, stellte es somit einen bereits secernirten Reservestoff der Zelle dar, so können wir uns ganz gut vorstellen, dass er nunmehr zu ganz speziellen Zwecken im Stoffwechsel des Leukocyten weiter verarbeitet wird; wird der Stoff aber erst am Orte oder später, jedenfalls aber unter dem Einflusse der Noxe gebildet, so muss er das stets gleichbleibende Endproduct der mannigfachsten Assimilations-Vorgänge sein. In beiden denkbaren Möglichkeiten, die sich durchaus nicht auszuschliessen brauchten, kann das Granulum sehr wohl etwas für die Zelle Specifisches sein, muss es aber unbedingt ein für den in Folge des reactiven Processes stattfindenden Stoffwechsel-Vorgang indifferenter Stoff sein. Diese, aus jenem Gedankengang sich ergebende Nothwendigkeit findet ihren chemischen Ausdruck darin, dass sich die Granula einer Leukocyten-Art farbenanalytisch alle und stets gleich verhalten. Nicht möglich aber ist, dass in chemischer und physiologischer Stellung gleiche Granula zu den allerverschiedensten reactiven Processen direct in Beziehung gebracht werden, dass sie also, im Knochenmark bereits vorgebildet, als für die Noxe specifisch reactive Substanz local in Action treten oder dass sie das specifische Resultat eines in Folge einer specifischen Noxe eingetretenen Stoffwechsels sind. Ein kurzes Beispiel auf benachbartem Gebiete mag dies erläutern. Neuere Anschauungen schreiben den Leukocyten bei Infections-Krankheiten eine gewichtige Rolle für die Erzeugung von Antitoxinen oder baktericiden Stoffen zu. Mit der Ehrlich'schen Auffassung der Secretion und gleichzeitigen Specifität der Granula ist es schwer vereinbar, diese Zellbestandtheile, die ja einen so erheblichen Volum-Procentsatz der Protoplasmamasse auszumachen pflegen, schon allein theoretisch in irgend eine directe Beziehung zu den hierbei sich abspielenden Stoffwechsel-Vorgängen zu bringen. Ganz gleich, ob wir das Blut eines normalen, im Hungerzustande oder auf der Höhe der Verdauung befindlichen Menschen oder das eines Typhuskranken oder an schwerer acuter Eiterung Leidenden oder tuberculös verändertes Gewebe vor uns haben, stets hat das Granulum der eosinophilen oder neutrophilen Zelle dieselbe chemische Beschaffenheit und es steht so-

Digitized by Google

mit vollkommen ausserhalb des Processes, wenn man nicht jene oben angegebene Erklärung acceptiren will. — Den Vorgängen gegenüber, die die moderne Theorie der Abwehrmaassregeln des Organismus bei Infections-Krankheiten den Leukocyten zuschreibt, bindet die Ehrlich'sche Lehre, zum mindesten für die Betheiligung der Granula, die Hände. — Eine Anschauung aber, die den Leukocytengranulis eine activere functionelle Stellung innerhalb der Zelle ermöglicht und ihnen eine grössere Anpassungsfähigkeit bei normalen oder pathologischen Stoffwechsel-Vorgängen offen lässt, steht auf einer breiteren Basis und vermag damit auch den modernen Lehren von den Infections-Krankheiten leichter gerecht zu werden. — Hiermit soll jedoch nicht etwa gesagt sein, dass thatsächlich die Leukocyten-Granula die Erzeuger jener Antitoxine u. dgl. sein müssten. Andrerseits aber dürften wir uns bei der Rohheit unserer Methoden nicht wundern, dass es uns noch nicht gelingt, diese Stoffwechsel-Vorgänge innerhalb der Zelle direct vor unsere Augen führen zu können. —

Wir hatten also nach Ehrlich jene indifferenten, die Art-Eintheilung der Leukocyten bestimmenden specifischen Stoffe in drei scharf getrennten Erscheinungsformen kennen gelernt; es waren die basophilen, eosinophilen und Special-Granula; als ein passives Element in der Zelle, oder wie es Altmann[1] einmal nennt, als eine „Ausschwitzung" sind sie vom activen Leben der Zelle losgelöst. Es wird also, folgen wir der Ehrlich-schen Lehre, eine directe Verbindung der specifischen Granula zu Stoffwechsel-Vorgängen, reactiven Processen irgend welcher speciellen Art nicht beobachtet; ein Nachweis, wie wohl jener indifferente Stoff der Granula zu den Noxen in Beziehung treten mag, wird nicht beigebracht; es kann unsererseits diesem Stoffe logischer Weise nur eine ausserordentliche Vielseitigkeit vindicirt werden.

Bevor ich weitergehe, habe ich nochmals ausdrücklich zu betonen, dass alle die Autoren, welche Uebergänge dieser 3 Zellformen in einander annehmen, sich in einem principiellen Gegensatz zur Ehrlich'schen Lehre befinden. Vor der Ehrlich'schen Zeit war es M. Schultze[78] (S. 17), der 1865 schrieb: „Wenn ich fein- und grobgranulierte Körperchen im Blute des Menschen unterscheide, so muss ich doch gleich hinzufügen, dass Ueber-

Digitized by Google

gänge zwischen beiden vorkommen. Aber die Uebergangs-Formen werden seltener angetroffen als die Extreme, und die Unterscheidung lässt sich daher jedenfalls rechtfertigen. Uebergangs-Formen aber wird man solche Körperchen zu nennen haben, die bei dem Ansehen und Benehmen der feingranulirten einige stärker lichtbrechende Körnchen nach Art derjenigen der grobgranulirten enthalten. Sie kommen in verschiedener Grösse vor."

Von den Klinikern ist bei ihren Blut-Untersuchungen und Blutkörperchen-Zählungen jene Lehre Ehrlich's von der Specifität und Secretion im Allgemeinen als zu Recht bestehend angenommen worden, wie ja seine Methode und Lehre den Klinikern überhaupt erst die moderne Blut-Untersuchung geschaffen hat. Arbeiten, welche sich aber einer eingehenden Nachprüfung der Frage der Specifität der Granula widmeten, sind von dieser Seite kaum vorhanden; entweder wird diese Frage überhaupt übergangen oder doch gar von einem Uebergange der einen Granula-Art in die andere als von etwas Selbstverständlichem gesprochen, und ein principieller Gegensatz zu Ehrlich so wenig empfunden, dass H. F. Müller[58] sagt: „Auch mit dem Nachweis der mitotischen Theilung der eosinophilen Zellen können wir die frühere Ansicht der progressiven Entwicklung der eosinophilen Zellen aus feingranulirten Blutzellen, wie sie M. Schultze und Ehrlich(!) annahmen, nicht für widerlegt halten, wenn wir die zweifellosen Uebergänge (M. Schultze) zwischen fein- und grobgranulirten weissen Blutzellen berücksichtigen." Als etwas Selbstverständliches, als einen Reifungs-Process finden wir diesen Vorgang ferner erwähnt in den Arbeiten von Zappert[91], Müller und Rieder[57], Janowski[45].

Im Grunde genommen musste es aber die Ehrlich'sche Theorie gefährden, wenn der Nachweis gelang, dass innerhalb eines Zellleibes Granula sich fanden, die auf seine oder Anderer Methoden der Untersuchung der weissen Blutkörperchen verschieden reagirten, die also Granula verschiedener Qualität darstellten.

Wenn Ehrlich betont, es seien ausser der Färbung noch die Löslichkeits-Verhältnisse der Granula in Betracht zu ziehen,

Digitized by Google

so behauptet neuerdings Pappenheim[62] (S. 137), dass alle Specialgranula in Hämatoxylin-Lösungen die gleiche Löslichkeit zeigten, so erwähnt v. Scarpatetti[77], obwohl er selbst aus seinen Befunden einen Schluss auf einen nicht einheitlichen Charakter der α-Substanz innerhalb eines und desselben Leukocyten nicht machen will, dass die Granula innerhalb einer Zelle sich gegen mehrere Reagentien verschieden verhielten. An dieser Stelle möchte ich wiederholen, dass auch nach meinen Resultaten bei langer Differenzirung, besonders in den „pseudoeosinophilen" Zellen die Granula einer Zelle sich constant ausserordentlich verschieden verhielten.

Was aber die farbenanalytische Untersuchung betrifft, auf die ja bei der Classification der Granula der Hauptwerth gelegt wird, so habe ich bereits der Ehrlich'schen Befunde[25] von verschieden gefärbten Granulis in einer Zelle im Knochenmark des Kaninchens gedacht. Verschieden gefärbte kleine und grosse Granula innerhalb der grobgranulirten Leukocyten im leukämischen Blut erwähnt Müller[58]; Sacharoff[74] berichtet über ausgesprochene basophile Granula in eosinophilen Zellen des Blutes der Vögel, insbesondere bei gewissen Krankheits-Zuständen.

Mit Arnold's Mittheilungen[6] über verschieden gefärbte Granula innerhalb eines Zellleibes trat die Frage in ein neues Stadium, da er an der Hand seiner Befunde Zweifel äusserte, ob nunmehr die Ehrlich'sche Auffassung von Secretion und Specifität der Granula noch voll und ganz zu Recht bestehen könne. Man hat seitdem derartigen Befunden eine erhöhte Aufmerksamkeit zugewendet und Hirschfeld[43], Bettmann[10], Fr. Müller[56], Coenen[24], Grünwald[37], wie vor Allem Arnold selbst haben neue Beiträge gebracht. Die Resultate meiner Arbeit können betreffs des Kaninchens das Vorkommen von verschieden gefärbten Granulis innerhalb einer Zelle nur als eine ganz häufige Thatsache bestätigen und den Uebergang der verschieden reagirenden Granula in einander zu einem wahrscheinlichen machen.

Mochte es nun für Ehrlich selbst nichts bedeuten, wenn Autoren vor ihm die Leukocyten-Granula innerhalb einer Zelle nicht als chemisch eindeutige Gebilde auffassten, wie Ranvier[71]

Digitized by Google

und Ponchet[66] so war seine Specifität der Granula umso gefährdeter, als er selbst bei den Berichten über seine Blutuntersuchungen mit Befunden verschieden gefärbter Granula innerhalb einer Zelle hervortrat. Es brachte Ehrlich hierfür die physikalische Erklärung, dass die Granula zwar denselben chemischen Stoff bedeuteten, und nur ihr Aggregatzustand ein verschiedener sei. Damals handelte es sich, und das ist für die Ehrlich'sche Auffassung wichtig, um eine Combinationsfärbung nur mit sauren Farben. Es ist Ehrlich damals sicherlich von einer zutreffenden Vorstellung ausgegangen, wenn er für die Differenz des Färbungsresultates physikalische Ursachen, wie grössere Intermicellarräume und reichlicheren Wassergehalt der dunkelgefärbten Granula vorbrachte. In welcher Form ist aber das Wasser in diesen „unreifen" Granulis enthalten? Ist es Wasser in einem colloidalen System? Dann wäre diese Substanz, wenn wir uns der Spiro'schen[82] Ausführungen erinnern, doch von ausserordentlicher Bedeutung, sowohl für das Granulum als Secret, wie für den Färbevorgang als solchen. Es hat, wenn sein quantitativer Gehalt überhaupt das Einzige ist, was sich in diesen, von den meisten als Eiweisskörper gedachten Körnern bei der Hitzefixation ändert, eine derartige Bedeutung, dass die Individualität des Kornes in solchem Grade verändert wird, dass es nun eben Indulin nicht mehr aufzunehmen vermag. Ehrlich lässt es auch späterhin unentschieden, ob jedes Granulum diesen „unreifen" Zustand durchmachen muss, eine Annahme, welche dann aber nur für jene Zellen gelten kann, welche, wie es Ehrlich für die neutrophilen annimmt, aus mononucleären und Uebergangsformen sich erst zu polynucleären entwickeln, nicht aber für jene, welche, wie er es für die Mehrzahl dieser Elemente annimmt, durch Theilung entstehen. Immerhin können wir uns erklären, dass mit einer grösseren Dichtigkeit der Substanz das Granulum seinen Färbeeffect dahin ändert, dass in „reifem" Zustande nur noch eine Eosinfärbung stattfindet und dass trotzdem die Secretion eine specifische sei; damit aber müssen wir der chemischen Theorie des Färbeprocesses bereits eine grosse Concession machen, auf deren Zuverlässigkeit aber die Lehre von der „Specifität" der Granula erst aufgebaut war. Halten wir nun an einer chemischen Theorie des Färbevorganges fest, so

Digitized by Google

können wir uns zwar wohl eine Amphophilie des Granulums vorstellen, wenn wir eine amphotere Reaction der Granulasubstanz annehmen; unmöglich aber können wir an einer einseitigen Specifität der Granula innerhalb einer Zelle festhalten, wenn das eine Granulum basophil, das andere acido- oder neutrophil ist.

Seit Jahren hat sich auf das Eingehendste Arnold mit der Frage der weissen Blutkörper beschäftigt; er hat wohl kaum einen Punkt unberücksichtigt gelassen, der zur Klarstellung dieser Gewebselemente beitragen könnte. Der Polymorphismus und die relativ grosse Selbständigkeit dieser interessanten Zellen mussten andererseits Untersuchungen, die sich auf das Wesen der Zelle, ihr Innenleben und die Beziehungen zur Umgebung, überhaupt richteten, besonders bedeutungsvolle und weittragende Ein- und Ausblicke gestatten; es sind die hierbei gewonnenen Ergebnisse für Arnold thatsächlich auch der praktische Ausgangspunkt für seine Untersuchungen über Architektur und Structur der Zellen im Allgemeinen geworden. Mittels der verschiedensten Untersuchungsmethoden, Fixirung, Färbung, biologischen Experimentes ist Arnold an das Leukocytenproblem herangetreten.

Arnold[5] hatte zunächst mittels Einführung von zur späteren Beobachtung besonders geeigneter Fremdkörper (Hollundermarkplättchen) in bestimmte Körpergewebe gezeigt, dass Wanderzellen, die nur hämatogenen, nicht histiogenen Ursprungs sein konnten, in morphologisch verschiedener Gestalt aufzutreten vermögen; hierbei stellen sie allerdings nahe Verwandte dar, welche offenbar für gewisse Vorgänge, wie die Phagocytose, eine homologe active Rolle spielen, so dass somit verschiedene Färbbarkeit, Gestalt oder Ein- und Mehrzahl des Kernes anscheinend keine tiefgehende Bedeutung besitzen, also auch Polymorphismus des Kerns nicht Untergang bedeutet; nachdem er ferner nachgewiesen hatte, dass Uebergangsformen etwas Häufiges sind und Uebergänge thatsächlich häufig vorkommen, hat er später[6] doch auch eine Classification der Leukocyten, insbesondere der Knochenmarkzellen, nach äusseren Merkmalen vorgenommen. In Folge des Vorhandenseins des ausserordentlichen Wechsels der Formen hat er allerdings wiederholt die angegebene Eintheilung mit dem Fragezeichen versehen, ob sie thatsächlich auf tiefer gehenden Differenzen basire. Zu einem vollständig befriedigenden System

Digitized by Google

führen ihn weder die Heranziehung der Unterschiede der Grösse der Zellen, der Mengenverhältnisse von Kern zu Protoplasma, der Reaction auf Farbstoffe, der Kerngestalt, die Erörterung der Frage der Herkunft der verschiedenen Zellformen, noch endlich die der Körnungen des Protoplasmas der Leukocyten.

Arnold[6] unterscheidet am Knochenmark des Kaninchens und ähnlich an dem des Menschen folgende Formen:

1. Kleine Lymphocyten mit rundem, dunklem, fast den ganzen Zellleib ausfüllendem Kern; sie sind zahlreicher nur im rothen Mark enthalten.

2. Grössere Zellen mit gleichfalls schmalem Protoplasmasaume; die runden, selten eingebuchteten Kerne sind bald dunkler, bald heller gefärbt.

3. Zellen von wechselnder Grösse mit breitem Protoplasmasaume; die bald heller, bald dunkler gefärbten Kerne sind rund, eingebuchtet, hufeisen- oder korbförmig.

4. Zellen mit bald breiteren, bald schmäleren Protoplasmasäumen und polymorphen, seltener getheilten Kernen (beim Menschen häufiger polynucleär).

5. Die verschiedenen Formen von Riesenzellen.

Es entsprechen also die sub 1 und 2 genannten Formen den sogenannten „Lymphocyten", die sub 3 und 4 erwähnten den granulirten Elementen des Knochenmarkes. Dabei bestehen aber zwischen mehreren Zellarten des Knochenmarkes so zahlreiche Zwischenformen, dass eine Umwandlung der einen Form in die andere angenommen werden muss[6].

Will ich nunmehr erörtern, ob sich die Arnold'schen Resultate mit der Ehrlich'schen Lehre von der Specifität der Granula und der alleinigen Auffassung derselben als secernirte Stoffwechsel-Producte in Einklang bringen lassen, so muss ich ausführlicher auf Arnold's Untersuchungen über die Granulationen der Leukocyten und seine Schlüsse aus diesen eingehen. Es wäre also zu berichten über Arnold's Ergebnisse bei den üblichen Succedan- und Simultanfärbungen am trocknen und feuchten Präparat, über die Resultate der Färbung am lebenden und überlebenden Object, über seine Macerations-Versuche und endlich über die diese Frage betreffenden biologischen Experimente, bezw. Erfahrungen am pathologischen Objecte; Arbeiten,

Digitized by Google

welche über analoge Befunde berichten, sollen an den geeigneten Stellen Erwähnung finden.

Während Ehrlich mehr auf die Gleichheit seiner Resultate Werth legt, die er bei Heranziehung einer Methode erhielt, hebt Arnold zahlreiche Differenzen der Granula an jenen Zellen hervor, welche nach Auffassung Ehrlich's und seiner Schule durch die angeblich gleiche chemische Affinität der Granula ihr diagnostisches Merkmal erhalten hatten.

Arnold[6,7] unterscheidet beim Kaninchen ebenfalls vor Allem zwischen grob- und feingranulirten Zellformen; von beiden Sorten färbt sich ein Theil mit sauren, ein andrer Theil mit basischen Farbstoffen, im letzteren Falle eine kleinere Menge metachromatisch.

„Füllungszustand der Zellen, Vertheilung, Lagerung, Grösse, Farbenintensität aller Arten der Granula weisen erhebliche Differenzen auf, nicht nur an verschiedenen Zellen, sondern auch an den innerhalb ein und desselben Zellleibes enthaltenen Körnern; Vorkommnisse, wie der Befund von kleineren Körnern mit wechselndem Farbenton, sowie derjenige von grösseren eosinophilen Granulis in Zellen vom Charakter der neutrophilen weisen auf die Möglichkeit einer Umwandlung der feineren Körnchen bei Kaninchen und Menschen, von denen die ersteren mehr acidophile, die letzteren mehr neutrophile Eigenschaften zu besitzen scheinen, zu grösseren sogenannten eosinophilen Granula hin". Wenn somit nach Arnold[6] derartige Uebergangsformen, wie sie sich durch die Differenzen der Grösse und der Farbennüance kundgeben, es wahrscheinlich machen, dass Granula verschiedener chemischer Affinität für Farbstoffe innerhalb einer Zelle getroffen werden, so fand diese Auffassung eine bedeutungsvolle Stütze durch den Nachweis von Granulis von total verschiedener Farbstoff-Affinität innerhalb eines Zellleibes also insbesondere durch das gleichzeitige Vorkommen von basophilen und acidophilen Körnern in einem Zellkörper. Arnold konnte derartige Befunde an feuchten und an Trockenpräparaten nachweisen; entweder war die Vertheilung dieser verschieden reagirenden Granula ganz ungesetzmässig, bunt durcheinander, andere Male bestanden bestimmte Lagerungsverhältnisse beider Sorten ([7] S. 6—8); nur würde unter Bezugnahme auf die Fischer-

Digitized by Google

schen Färbungs- und Differenzirungs-Versuche zu berücksichtigen sein, ob nicht die Arnold'sche Anschauung, dass, wenn in derselben Zelle die grossen Granula ausschliesslich roth, die kleinen blau gefärbt sind, daraus auf das Vorhandensein verschiedener Arten geschlossen werden darf, eine gewisse theoretische Einschränkung erleidet. Ganz gewiss aber darf aus all' diesen Befunden noch nicht auf eine Umwandlung der verschiedenen Granula-Arten in einander geschlossen werden. — Wichtig ist ferner der Befund Arnold's von groben, acidophilen Granula in haemoglobinhaltigen Knochenmarks-Zellen und der einer feinen basophilen Granulirung in kernhaltigen rothen Blutkörperchen. Ein häufiges Vorkommen von erheblichen Differenzen der Granula eines Zellleibes, hinsichtlich der verschiedensten Richtungen, insbesondere des Farbenwechsels, konnte endlich Arnold[9] (S. 843) an den eosinophilen Zellen bei Fröschen machen, die an der sogenannten Frühjahrsseuche litten. Was die Befunde des gleichzeitigen Vorkommens von baso- und acidophilen Granula von gleicher Grösse einer Zelle anlangt, so verweise ich einmal auf meine oben gemachten Angaben zurück, ferner auf die Literaturangaben hin, die Arnold in seiner zuletzt erwähnten Arbeit[9] macht, und möchte nur nochmals auf einige frühere Mittheilungen zurückkommen.

Bei Vergiftungen, die zu degenerativen Veränderungen des Knochenmarks führten, konnten Bettmann[19] (Vergiftung mittels Arsen), und H. Müller[56] (Vergiftung mittels Ricin) in den Knochenmarks-Zellen des Kaninchens das Auftreten verschieden gefärbter Granula innerhalb einer Zelle beobachten, ferner Bettmann[20] ähnliche Erscheinungen bei eosinophilen Zellen, die in Cantharidenblasen und im asthmatischen Sputum auftraten. Ueber ausserordentlich variable Granulabefunde berichtet Grünwald[27] an Zellen im Auswurf und in entzündlichen Ausscheidungen des Menschen. An dem verschiedenartigen Verhalten dieser granulirten Zellen führt Grünwald (S. 326ff.) in 11 Uebergangsformen von den eigentlichen eosinophilen über die „hypo-eosinophilen" zu den neutrophilen Zellen und von diesen letzteren zu solchen mit ausgesprochener Färbbarkeit sowohl in Eosin als Methylenblau. Er gelangt auf Grund seiner Ergebnisse zur Vorstellung, „dass alle diese Granula nichts principiell

Digitized by Google

Verschiedenes sind, sondern unter uns noch unbekannten Einflüssen Umwandlungen erleiden können. Man hat den bestimmten Eindruck, auch bei den eosinophilen Körnchen, nicht constanten Grössen, sondern einer labilen Masse gegenüberzustehen, und wird um so mehr Schlüssen, welche aus dem zufällig hier mehr, dort weniger häufigen Antreffen einer bestimmten Form gezogen werden wollen, mit höchstem Misstrauen begegnen". Einen geradezu ausgesprochenen Gegensatz zur Ehrlich'schen Auffassung der Amphophilie der β-Granulationen begegnen wir ferner neuerdings bei Coenen[24]; nach ihm enthalten die pseudo-eosinophilen Zellen, wie sie im experimentell erzeugten pleuritischen Aleuronatexsudat des Kaninchens auftraten, zwei ausgesprochen differente Sorten von Granulis, nehmlich zahlreiche, in Säuren leicht lösliche, oxyphile und spärlicher stehende, feinere basophile Granula.

Will man gegen diese Befunde einwenden, dass es sich bei diesen Farbdifferenzen der Granula zumeist um pathologische Objecte handelt, diese Befunde also noch nicht gegen das Axiom von der Specifität der Granula verwerthbar wären, so sei es mir an dieser Stelle gestattet, auf die ganz analogen Befunde zurückzuweisen, die ich am Eingange meiner Arbeit anführte und die dazu den Vorzug besitzen, dass sie an streng nach Ehrlich'scher Vorschrift gewonnenen Präparaten normaler Thiere gemacht wurden. — Auch die Angabe Hirschfeld's[42] vom constanten Vorkommen differenter Granula in den Leukocyten des Meerschweinchens durchbricht das Ehrlich'sche Princip.

Hatten Ehrlich und Pappenheim mit den Arnold'schen Berichten über diese Differenz der Granula sich damit abgefunden, die basophilen Granula in eosinophilen Zellen als unreife Formen anzusehen, höchstens die Möglichkeit von Degenerations-Erscheinungen zuzugeben, so hat Arnold für seine und die Befunde Anderer in diesem Punkte andere Deutungen geltend gemacht, Deutungen, die sich Einem meiner Ansicht nach bei Erwägung der offenbar verschiedenen Rolle, die die Leukocyten bei den verschiedensten Processen zu spielen haben, geradezu von selbst aufdrängen.

Abgesehen davon, dass die Frage und der Begriff der Amphophilie der Granula im Ehrlich'schen Sinne (amphophil,

Digitized by Google

wenn ein und dasselbe Granulum Affinität für Farbstoffe verschiedener chemischer Qualität zu entwickeln im Stande ist), noch als ein offener Punkt (Arnold[6]) zu betrachten sei, da thatsächlich tinctoriell differente Granula in derselben Zelle nachgewiesen worden sind, so fänden diese merkwürdigen Befunde eine einfache Deutung, wenn man die Granula als functionelle Zell-Elemente ([6] S. 433) auffasst; „sie sind wahrscheinlich als Ausdruck von Stoffwechsel-Vorgängen anzusehen und stehen mit der Aufnahme, dem Umsatz und der Abgabe gewisser Stoffe in Zusammenhang. Möglicherweise kommt aber nicht allen Granula dieselbe Function oder manchen ausser dieser noch eine andere zu; es ist denkbar, dass namentlich die mit Fäden in Verbindung befindlichen Granula, indem sie durch diese mit dem Centralkörper in Beziehung stehen, formativen Vorgängen dienlich sind und Phasen einer fortschreitenden Entwickelung darstellen."

Es gelangt Arnold[6] (S. 434) zu folgenden Schluss- und Leitsätzen, deren wichtigste hier angeführt seien:

1. Die Granula der sogenannten eosinophilen Zellen sind bezüglich ihrer Grösse, Zahl, Gruppirung, sowie betreffs des Farbentones und Farben-Intensität innerhalb gewisser Grenzen einem Wechsel unterworfen, welcher wahrscheinlich mit der Entstehung dieser Granula aus anderen zusammenhängt. Die eosinophile Körnelung kommt in grösseren und kleineren Zellen, sowie in den verschiedensten Zellformen vor.

2. Die mit Methylenblau und Thionin sich färbenden Granula sind verschieden betreffs Form und Farbe (violett und blau), sowie bez. der Beziehung zu Fäden.

3. In derselben Zelle kommen Granula von verschiedener Affinität zu Farbstoffen vor. Ob es amphophile Granula giebt, ist zur Zeit noch unentschieden.

4. Möglicherweise kommt den Granula eine verschiedene functionelle Bedeutung in dem Sinne zu, dass die einen der Ausdruck nutritiver, bez. secretorischer Vorgänge sind, während die andern Phasen einer fortschreitender Entwicklung, einer formativen Thätigkeit anzeigen.

5. Eine Eintheilung der Knochenmarks-Zellen auf Grund des Verhaltens der Granula ist zur Zeit unmöglich, weil dieselben

Digitized by Google

Granula in verschiedenen Zellformen und verschiedene Granula in derselben Zelle vorkommen.

Hinsichtlich der Erklärung des Farbenwechsels der Granula innerhalb eines Zellleibes macht Arnold[9] (S. 844 ff.) auf folgende Möglichkeiten aufmerksam:

1. Der Farben-Wechsel ist der Ausdruck einer den verschiedenen Entwickelungs-Phasen der Granula entsprechenden Aenderung der physikalischen und chemischen Eigenschaften, bezw. beider. (ursprüngliche Ehrlich'sche Anschauung der „Reifung").

2. Die Granula ändern bei regressiven Metamorphosen ihre Eigenschaften, indem z. B. früher acidophile im Verlaufe der Degeneration basophile Eigenschaften annehmen.

3. Es treten in den Zellen in Folge von Stoffwechsel-Vorgängen Granula auf, welche während des Vollzugs der ersteren ihre physikalischen und chemischen Eigenschaften ändern, z. B. aus basophilen zu acidophilen werden oder umgekehrt, d. h. der Farbstoffwechsel hängt mit der Aenderung des functionellen Zustandes der Zelle zusammen.

Da es nun Arnold gelungen war, für viele Granula directe Beziehungen zu anderen Structur-Elementen der Zelle nachzuweisen, so durfte er weiter folgern, „dass viele Granula nicht einfache Secretkörner, sondern umgewandelte Structur-Bestandtheile sind, wahrscheinlich hervorgegangen aus einer Metamorphose der Mikrosomen des Zell-Cytoplasmas, der Plasmosomen."

Mit diesem Satze ist ein bedeutendes Abrücken von der Ehrlich'schen Lehre, andrerseits eine Annäherung an die Altmann'sche Auffasung von der Zelle, wie sie uns in seiner Monographie[1] entgegentritt, wenigstens hinsichtlich der granulirten Leukocyten markirt.

Diese Deutung Arnold's der mannigfaltigsten Differenzen findet durch seine weiteren hierauf gerichteten Untersuchungen keinen Einwand, im Gegentheil Bestätigung und zahlreiche neue Stützen.

Nachdem Arnold[6,7] an Präparaten, die mit basischen Farbstoffen oder nach der Altmann'schen Methode gefärbt waren, eine Beziehung der Granula zu Fäden aufgefunden hatte,

Digitized by Google

erhielt er späterhin mittels andrer Methoden [6], [8], [10], [11], [12] hinsichtlich dieses Punktes höchst wichtige Aufschlüsse, indem er hier offenbar ein allgemeines Princip im Aufbau des Protoplasmas, selbst der differenzirtesten Zellen der vegetativen und animalen Gewebe aufdecken konnte.

Es kommt in Jod-Jodkali-Lösungen ([7] S. 577, [8] S. 135) zur Quellung und späterhin zur „Isolirung" bestimmter Structur-Elemente der Zellen, welche Arnold dann mannigfachen Färbungen unterwarf. „Es tritt an den Leukocyten und Knochenmarks-Zellen allmählich eine Befreiung ganzer Systeme von Fäden ein, welche eine sehr verschiedene Lage, Dicke, Lichtbrechung und event. Farben-Intensität besitzen. Auch die in ihnen eingebetteten Körner besitzen eine wechselnde Grösse und Lichtbrechung, so dass man allerdings den Eindruck erhält, als ob man es mit verschiedenen Arten von Fäden und Granula zu thun hat. Sehr häufig erscheinen die Fäden als aneinander gereihte Körner. Derartige Verbindungen können in mehreren Richtungen statthaben, ja es scheinen Kreuzungen von solchen Systemen vorzukommen. Man erhält weniger den Eindruck von Fäden, welche Granula führen, sondern von an einander gereihten Form-Elementen, die ich vorläufig als Plasmosomen bezeichnen will; selbstverständlich soll damit nicht gesagt sein, dass alle Fäden in dieser Weise entstehen und solche nicht vorkommen. Diese rundlichen, sphärischen oder mehr stäbchenförmigen Plasmosomen schliessen gewöhnlich Körner von wechselnder Grösse, Lichtbrechung und Farben-Intensität, also von verschiedener Qualität, ein. Das central gelegene Korn, für welches Arnold die Bezeichnung „Innenkörperchen" oder (Endo-)Somation vorschlägt, hebt sich von der übrigen Substanz der Plasmosomen durch andere Lichtbrechung, entweder deutlich oder kaum erkennbar ab. Die Grösse dieser Körner ist eine sehr wechselnde, nicht nur an verschiedenen Zellen, sondern auch an verschiedenen Stellen der gleichen Zelle und bei unter einander verbundenen Plasmosomen. Grosse und kleine, stark nnd schwach lichtbrechende Körner wechseln mit einander ab. Nicht selten nehmen die in den Plasmosomen enthaltenen Innenkörper eine so beträchtliche Grösse an, dass die umgebende Substanz nicht mehr erkennbar ist und die Innenkörper kettenartig an einander

Digitized by Google

gereiht sind. Von den Plasmosomen abgehende verbindende Fäden erzeugen somit Bilder, dass an verschiedenen Stellen der Zelle bald eine fädige, bald eine maschige oder spongiöse Architektur zum Ausdruck gelangt. Damit wird jedoch das Vorkommen isolirter Granula nicht geleugnet."

Arnold[8] (S. 139) fasst diese Befunde folgendermassen zusammen: „Als Formelemente der Zellsubstanz der Leukocyten und Knochenmarkszellen haben wir Plasmosomen kennen gelernt, welche durch fädige oder stäbchenförmige Fortsätze untereinander zu Systemen von bald fädiger, bald netzförmiger oder spongiöser Architektur vereinigt sind. Die Plasmosomen umschliessen Körner — Innenkörperchen (Somatien) —, welche je nach der Anordnung der umhüllenden Substanz und ihrer wechselnden Grösse in grösseren Abständen von einander aufgestellt oder dicht aneinander gereiht sind. Die Lücken zwischen den Plasmosomen-Systemen sind mit einer hyalinen Substanz ausgefüllt; man könnte sie im Gegensatz zu den Plasmosomen-Systemen — dem Protoplasma — als Paraplasma bezeichnen. Je nach der gegenwärtigen Anordnung der Plasmosomen und der zwischen ihnen gelegenen Substanz ist die Architektur eine wechselnde."

Diesen Thatsachen zufolge müssen demnach ([7] S. 79) viele Granula, unter ihnen namentlich die eosinophilen, nicht als von aussen aufgenommene Zelleinschlüsse, sondern als der Zelle zugehörige, vielleicht durch Umwandlung der Substanz derselben entstandene Gebilde betrachtet werden, ebenso ist es aber auch für viele Granula nicht mehr angängig, sie als einfache Secretkörner aufzufassen."

Als einen weiteren, sehr wichtigen Beweis gegen diese letztere Anschauung glaube ich an dieser Stelle die Beziehungen anführen zu müssen, welche die Granula zu kinetischen Vorgängen in den Leukocyten erkennen lassen. Einmal dürften hierher die Strömungsvorgänge der eosinophilen Granula gehören, die nach Kanthack und Hardy[46] in Leukocyten zu beobachten waren, welche sich im Beginn der Phagocytose von pathogenen Bacillen befanden. Vor Allem aber ist in dieser Hinsicht die, insbesondere genauer von Marwedel[55] (S. 40), und später auch von Bettmann[19] beobachtete Thatsache, „dass in der

Digitized by Google

Mehrzahl der eosinophilen (= pseudoeosinophilen) Zellen die Granula bei der Mitose eine ganz gesetzmässige Lagerung einnehmen, die auf das Genaueste mit der bekannten Anordnung des achromatischen Fadensystemes in anderen Zellen übereinstimmt."

Ferner ist nun Arnold[10] der Granula-Frage mittels der Methode der sogen. „vitalen Färbung" nahe getreten. Dass er die vielleicht strengere Methode Fischel's[11], die Untersuchungsthiere in toto und in vivo in dünnen Farblösungen der Tinction zu unterwerfen, nicht anwandte, ergiebt sich aus dem hierzu ungeeigneten Object von selbst. Fischel stellte seine Untersuchungen an den Zellen des Hautepithels und der Cornea verschiedener Amphibien-Larven an; der Schluss Fischel's, den er aus der verschiedenen vitalen Färbbarkeit, insbesondere an Pigment-Epithelzellen seiner Frosch-Larven, von Granulis innerhalb derselben Zelle zieht, dass es sich einmal um chemisch verschiedene Substanzen handelt, wird unter ähnlicher Voraussetzung auch für andere Objecte gelten dürfen; die andere Beobachtung (S. 457), „dass zwischen dem Gehalt einer Zelle an Pigmentkörnern und an färbbaren Granulis eine Wechselbeziehung in dem Sinne besteht, dass der Reichthum an Zell-Einschlüssen der einen mit Armuth an solchen der anderen Art vorhanden sei", dürfte von mehr als speciellem Interesse sein. Nach ausführlichen, principiellen, allgemeinen Auseinandersetzungen (S. 490—500) und nicht zum mindesten aus dem Grunde, dass seinen Granulis eine ausgeprägte Elektivität den Farbstoffen gegenüber zukommt, sieht Fischel hier eine Färbung eines lebendigen Bestandtheiles des Zellkörpers (S. 496); was aber in dem einen Falle gelte, „gelte wohl auch für andere Zellformen und daraus folgt, dass jene erwähnten, typisch verschiedenen Granulirungs-Arten auch typisch verschiedenen Plasma-Arten entsprechen dürften."

Da Arnold aber nun auch, abgesehen von seinen Versuchen an der lebenden Zunge und dem lebenden Mesenterium des Frosches, nachweisen konnte, dass die Leukocyten auch bei seiner Methode nach erfolgter Färbung noch active Lebensäusserungen verschiedenster Art zeigten, so ist damit das Princip und die Forderung der „vitalen Färbung" vollauf erfüllt. — Diese Untersuchungen Arnold's führen uns hinüber zu jenen

Digitized by Google

Versuchen, die den Nachweis erbrachten, dass die einzelnen Granula einer Zelle auch functionell eine verschiedene Reaction zu erkennen geben. Es wurden die bekannten Hollundermark-Plättchen in bestimmte Gewebe von Frosch und Kaninchen eingeführt und vor der Einführung oder nach der Herausnahme mit dem Farbstoff, am besten Neutralroth oder Methylenblau, in Substanz oder Lösung, beschickt. Es ergab sich, dass die Zahl, Form, Grösse und Farben-Intensität der als praeexistent nachweisbaren Leukocyten-Granula eine sehr wechselnde ist; bei längerer Versuchsdauer beginnen auch die Zwischenglieder sich zu färben, es entstehen gefärbte Fäden, vereinzelt oder verzweigt oder in netzförmiger Anordnung. Zwischen intensiv gefärbten Granula finden sich meistens schwächer und gar nicht gefärbte, meistens kleinere Körner. Bei Färbung von Wanderzellen mit einem Gemenge von Neutralroth und Methylenblau in Substanz kommen in den einen Zellen rothe, in anderen blaue, in wiederum anderen rothe und blaue Granula zum Vorschein. Es ergiebt sich [10] (S. 436) also auch bei dieser Versuchs-Methode, dass die Anordnung der Körner, ihre gegenseitige Beziehung und Aneinanderreihung, ihr Verhalten zu den Zwischengliedern und ihre Lagerung in Fäden, sowie dass der Befund von Uebergangsformen gefärbter in nicht gefärbte, von grösseren zu kleineren Körnern es wahrscheinlich macht, dass es sich wenigstens bei vielen derselben um Structur-Bestandtheile der Zellen handelt. Die Existenz der nicht gefärbten Körner aber beweist, dass die gefärbten Granula nur einen Theil der körnigen Structur-Elemente — der Plasmosomen — darstellen und zwar wahrscheinlich solche, welche bereits eine Umwandlung erfahren haben." Plato [65a] (S. 914) dagegen, der insbesondere das Verhalten von Mikroorganismen in Leukocyten der vitalen Färbung gegenüber studirte, kommt zu dem dem Arnold'schen Schlusse durchaus entgegengesetzten Resultat, dass „in lebenden Leukocyten sich mit Neutralroth mit Vorliebe solche Substanzen eiweisshaltiger Natur färben, die durch Phagocytose aufgenommen sind", sowie dass „die „vitale" Färbbarkeit von Vacuolen, sowie von Stoffwechsel- und Secretions-Producten in den Leukocyten, ferner von integrirenden, an den Lebensfunctionen der Zelle activ theilnehmenden Structur-Elementen unbewiesen ist". —

Digitized by Google

Folgen wir nun aber weiterhin den Arnold'schen Arbeiten, so finden die Thatsachen des verschiedenen Verhaltens der Granula denselben Einwirkungen gegenüber durch die letzte Versuchsreihe Arnold's hinsichtlich der Auffassung der Granula als „functionelle" Structur-Elemente des Cytoplasmas eine weitere wesentliche Bestätigung. Bei dem Widerstreit der Meinungen über das Wesen des Färbe-Processes und in Folge dessen über die wissenschaftliche Bewerthung und Beweiskraft des Färbe-Effectes ist es wichtig, dass wir zwei Stoffe besitzen, die sich mikrochemisch nach den allgemeinen Anschauungen mit Sicherheit in den Zellen nachweisen lassen, Eisen und Fett, beide allerdings unter gewissen Einschränkungen hinsichtlich ihrer chemischen Zusammensetzung. Die Sicherheit der Reaction auf Fett ist, so lange man nur die Reduction der Ueberosmiumsäure kannte, zwar noch immer auf Zweifel gestossen, sie scheint aber durch die Anwendung von Sudan III erheblich an Werth gewonnen zu haben. Sudan III soll thatsächlich nur Fett färben, und zwar soll es sich, wie ich einer Notiz von Pappenheim[65] und Michaelis[55a] entnehme, hier um einen Lösungsvorgang des Sudan III im Fette handeln, und zwar hat nach Michaelis der fettfärbende Charakter des Farbstoffes in seiner Constitution den Mangel jeglicher salzbildenden (OH-)Gruppe zur Voraussetzung.

Es setzte Arnold[13—16] also die Leukocyten und andere Gewebe des Körpers der Einwirkung von Eisen oder Fett in verschiedener chemischer Constitution aus. In dem mikrochemisch nachweisbaren Zustande haben beide Substanzen in der Art und Weise ihres späteren Auftretens in den Leukocyten keine Differenzen, hingegen völlige Uebereinstimmung unter einander, wie mit den Bildern gezeigt, wie sie Arnold aus seinen früheren Untersuchungen bekannt waren.

Es war in den „sideroferen" und „Fettkörnchen-Zellen" Eisen und Fett in derselben körnigen Form, Lagerung, Anordnung, Mannigfaltigkeit der Grössen-Unterschiede der Körner und Beziehung derselben zu Fäden nachweisbar, wie sie das Structurbild der granulirten Leukocyten am Jodjodkali-Präparat oder an den Methylenblau- und Neutralroth-Bildern ergeben hatte, sodass man bei diesen Stoffwechsel-Vorgängen auf eine Umwandlung der Plasmosomen in sidero- und lipofere Granula zu schliessen gezwungen wird.

Digitized by Google

Die Aneinanderreihung der Haemosiderin- oder Fett-Granula, ihre Verbindung durch Zwischenglieder, die event. ebenfalls typisch reagiren konnten, die Unterbrechung der Ketten von Eisen- und Fett-Granula durch ungefärbte Plasmosomen liessen sich nicht anders deuten. In anderen Fällen erhielt man bei Nachfärbung mit Eosin Zellen, die neben rothen, eosinophilen oder pseudoeosinophilen Granula, blaue oder schwarze (Osmiumsäure-Reaction) von derselben Form und Anordnung enthielten. Dies sind die Gründe, die in Bezug auf diese Substanzen sowohl gegen eine einfache Phagocytose, wie gegen eine Auffassung der Körner als Fällungs-Granula wie endlich als einfache „Secret-Körner" sprechen, sondern diese wechselvollen Bilder, beziehungsweise die Reaction der Granula innerhalb einer Zelle sprechen dafür, dass es sich hier um Functions-Aeusserungen der Granula handelt, dass auch sie als Umwandelungs-Producte der Zell-Plasmosomen anzusehen sind. Diese Thatsachen sind ein weiterer Beleg für die functionelle Bedeutung der Plasmosomen und den von ihrer Function abhängigen Wechsel im Aufbau der Zellen.

Da nun aber für manche intracelluläre Eisenkörner die Auffassung als rein phagocytisch aufgenommener Substanzen nicht von der Hand zu weisen ist, so kommen nach Arnold[13] (S. 303) folgende Möglichkeiten des intracellulären Auftretensdes Eisens in Betracht:

1. Das Eisen kann in Form von Körnern nach dem Typus der Phagocytose in den Zellen auftreten;
   a) hierbei können die Eisenkörner als solche erhalten bleiben,
   b) oder innerhalb der Zellen zur Lösung gelangen und wieder ausgefüllt werden.
2. Das Eisen wird in gelöster Form aufgenommen und innerhalb der Zellen ausgefällt,
3. Es wird von den Plasmosomen der Zellen gebunden und in eisenführende Granula umgesetzt (Synthese).

Es liegt nahe, dieselben Möglichkeiten für die Fettaufnahme sowie für die Fälle in Betracht zu ziehen, in denen Fett- und Haemosiderin-Körnchen gleichzeitig in einem Zellleib beobachtet werden.

Digitized by Google

Von welcher Wichtigkeit diese experimentellen Befunde sind, ergiebt sich schon daraus, dass bei endogener Siderosis (z. B. brauner Lungeninduration) die „sideroferen", wie bei endogener Lipogenese die „Fettkörnchen-Zellen", wie sie in den Erweichungsheerden des Gehirns nachzuweisen waren, das Structurbild von dem bei experimentell erzeugter exogener Siderose und Lipogenese der Leukocyten Abweichungen nicht erkennen liess.

„So sehr man nach diesen Thatsachen von gleichzeitigem Vorkommen verschieden reagirender Granula innerhalb einer Zelle über die ausserordentliche Anpassungsfähigkeit der Leukocyten-Plasmosomen den verschiedenen Stoffwechsel-Vorgängen gegenüber übereinstimmen wird, so vorsichtig wird man mit einer Deutung der Entstehung, der nöthigen Vor- oder Zwischenstadien der verschieden reagirenden Granula zurückhalten müssen; das sei ausdrücklich betont." Ueber die Einzelheiten der Stoffwechsel-Vorgänge sich nur mit grösster Vorsicht auszusprechen, werden Beobachtungen, wie einmal das Vorkommen feinster Eisen-Granula im Plasmosomennetz von eosinophilen und pseudoeosinophilen Zellen, andererseits der Nachweis von rauchgrauen oder schmutzigrothen Körnern bei gleichzeitiger Eosin-Färbung an osmirten Präparaten, wie sie Arnold beschreibt, und endlich das Auftreten von Fettgranulis in eosinophilen Zellen, wie ich sie in jenem Lymphosarcom nachweisen konnte, ohne dass dieselben Granula ihre acidophilen Eigenschaften eingebüsst hatten, meines Erachtens genügend ermahnen.

Aus den Marwedel'schen Mittheilungen [55] (S. 53ff.) über die Erklärung von Eisenpigment-Granula im Gallertmark, der ebenfalls aus dem gleichzeitigen Vorkommen von Hämosiderin- und eosinophilen Körnern in einer Zelle, aus der ganzen Anordnung der Pigment-Körner, der Congruenz der verschiedenen Granula in Bezug auf Form und Grösse eine einfache phagocytäre oder durch Fällung bedingte Entstehung der Eisen-Granula ablehnt, geht beispielsweise hervor, auf welche Schwierigkeiten eine solche Erörterung überhaupt stösst.

Erst recht im Unklaren sind wir aber über die weiteren Schicksale jener, gewissen Functionszuständen der Plasmosomen entsprechenden Granula; dass viele derselben im Ehrlich'schen Sinne dazu bestimmt sind, an die Umgebung abgegeben zu

Digitized by Google

werden, wird für viele Fälle wohl zutreffend sein; es bringt in neuester Zeit hierfür Nösske[60] ein interessantes Beispiel. Andere Hypothesen dürften aber trotz jener Thatsachen nicht von der Hand zu weisen sein; vielleicht ist unter Anderem jener Eingangs erwähnte, wenn nicht als postmortale Erscheinung zu deutende Befund in einem alten narbigen Heerd des Kleinhirns von sich schlecht mit Sudan III färbenden Krystallen in granulirten Zellen, in denen einige Granula typisch basophil reagirten, geeignet, einen Fingerzeig zu geben. Andere Hypothesen sind mannigfach aufgestellt worden, ich erinnere an Umwandlung der eosinophilen Substanz in Charcot-Leyden'sche Krystalle, in Hämoglobin, um dann aber auch alle Widerspruch erfahren zu haben.

Nunmehr am Schlusse der Arbeit angelangt, möchte ich nochmals kurz die Stellung der verschiedenen Bearbeiter der Frage der Leukocyten-Granula skizziren; für diesen Zweck war es wichtig, die Ausführungen der Autoren im Vorhergehenden ausführlicher wiederzugeben; schliesslich möchte ich mir erlauben, an der Hand des oben angeführten Materials die Ansicht zu fixiren, die ich mir über dieses Problem gebildet habe.

Die ursprünglich so klar in die Augen springenden Erfolge Ehrlich's bezüglich seiner Leukocyten-Granulationen hatten ihn dazu geführt, zum Studium und zur Kenntniss und differenziellen Diagnose der Leukocyten und ihrer Granula im Wesentlichen eine ganz bestimmte Methode der Fixirung und Färbung seiner Präparate zu verlangen; die Betonung der Combinations-Färbung bedeutet hierbei sicherlich einen Fortschritt in der histologischen Technik überhaupt. Seine Methode hat eine prächtige Hervorhebung der Leukocyten-Granula erzielt; sie verhalten sich den verschiedenen Farbstoff-Qualitäten, den basischen sauren Tinctions-Mitteln oder „neutralen Mischungen" gegenüber durchaus verschieden, aber derart, dass in einem Leukocyten-Leib die Granula nur eine einzige Farbstoffaffinität zu entwickeln vermögen. Auf dieser auffälligen und charakteristischen „Specifität" wird eine Classification der granulirten Leukocyten aufgebaut; Pappenheim, streng auf Ehrlich'schen Boden stehend, hat jeden Leukocyten nach seinem tinctoriellen Verhalten auf einen unverrückbaren Platz im System gestellt, eine Differenzirung,

Digitized by Google

die im embryonalen Leben allerdings noch nicht erreicht ist. Ehrlich fasst die Granula als ein Erzeugniss des Leukocyten-Stoffwechsels auf, als ein Secretions-Product; da dieses ja nur einsinnig in einer Zelle vorkommt, ist es ein „specifisches", wobei allerdings die Fähigkeit der „specifischen" Zellthätigkeit eine gewisse Entwicklungsreife des Thieres und der Zelle voraussetzt. Das gelegentliche, bei manchen Thieren aber regelmässige Vorkommen verschieden gefärbter Granula innerhalb eines Protoplasma-Leibes erklärt die Theorie als auf verschiedenen „Reifungszuständen" der Körner beruhend und sieht die Basophilie als den jüngeren Zustand an. Man wird zugeben, dass die Einführung jenes Begriffes der „Reifung" geeignet ist, Unklarheit in die ganze Lehre zu bringen; auch dann, wenn nach Pappenheim diese Erscheinung auf einen noch undifferenzirten Zellzustand zurückgeführt wird. Nach Ehrlich selbst ist es nicht ganz klar, ob jedes Granulum in der Jugend des Leukocyten einen solchen „jungen" Zustand hat durchmachen müssen, oder ob alte, „reife" Zellen neben eigentlichen „specifischen" auch „junge", „unreife" Granula produciren können. Beide Möglichkeiten bergen bereits einen Angriffspunkt gegen eine strenge Auffassung der Ehrlich'schen Lehre von der Specifität der Leukocyten-Granula in sich.

Die Möglichkeit, dass bei pathologischen Veränderungen des Organismus auch die Production der Granula andere, atypische Charaktere annehmen kann, wird indess gewiss Jeder gern zugeben und ihr hat sich auch Ehrlich nicht verschlossen.

Das Wesentliche, was die Ehrlich'sche Schule aus ihren farbenanalytischen Untersuchungen hervorgebracht hat, ist eine Classification der Leukocyten. So werthvoll im Allgemeinen eine solche und so überzeugend sie auf den ersten Blick bei Anwendung der Methode erscheint, so hat uns diese Classification bisher allgemeinere, wirklich tiefer in das Wesen und den Charakter bestimmter pathologischer oder normaler Processe eindringende Kenntnisse nur in geringem Grade verschafft; insonderheit hat man die eosinophilen Zellen vielfach daraufhin untersucht. Die Meinungen über den Blutbefund oder gar das Wesen der Leukämie sind noch durchaus getheilt. Auch die Beobachtungen über das Vorkommen und die Stellung der

Digitized by Google

eosinophilen Zellen bei anderen Krankheits-Processen sind noch ohne principielle klare Deutung geblieben. Nach neueren Arbeiten (Feldbausch[30], Nösske[60]) scheinen sie in den Frühstadien bestimmter Krankheits-Processe eine Rolle zu spielen, nach Bettmann[21] aber ist die praktische Verwerthbarkeit der eosinophilen Zellen zur Zeit eine ausserordentlich beschränkte.

Es ist gegen die Ehrlich'sche Theorie ein weiterer Einwand zu machen, der sich auf den angreifbaren Werth seiner Methode bezieht. Eine wissenschaftliche Systematik verlangt, ganz im Allgemeinen gesprochen, eine den natürlichen Verhältnissen entsprechende Eintheilung; solange hierzu nicht die Anwendung einer besonderen unterstützenden Methode nothwendig ist, wird sich eine Classification verhältnissmässig einfach erzielen lassen. Im anderen Fall aber darf verlangt werden, dass das auf Umwegen aufgestellte System auch anderen berechtigten Methoden gegenüber sich bewährt; andererseits aber muss vorausgesetzt werden, dass die angewandte Methode eine eindeutige wissenschaftliche Erklärung gefunden hat, dass irgend ein Zweifel über die Vorgänge, welche die Methode in sich birgt, nicht obwalten kann. Diese Erwägung, auf die Frage der granulirten Leukocyten angewandt, will also sagen, dass eine Classification der Leukocyten nach ihrem farbchemischen Verhalten nur dann berechtigt ist, oder nur dann einer wirklich natürlichen Eintheilung entsprechen kann, wenn über den Vorgang der Färbung als einer chemischen Function ein Zweifel überhaupt nicht besteht.

Ein aufmerksames Studium zahlreicher Arbeiten, die sich mit der Theorie der Färbung beschäftigen, und von denen ich hier nur einige Vertreter der verschiedenen Richtungen anführen will, wie Knecht[47, 48], Vignon[85, 86], Unna[84], P. Mayer[55a], Pappenheim[65], Fischel[31], andererseits Georgievics[33, 34], Hwass[44a], von Perger[70], Gierke[35], vor Allem Fischer[32], sodann O. N. Witt[90], und endlich C. O. Weber[87], Gnehm und Rötheli[36], sowie Hofmeister[44] und Spiro[82] beweist, wie lebhaft die Frage, ob die Färbung ein physikalischer oder ein chemischer Vorgang ist, offenbar besonders beeinflusst seit den die Grenzgebiete von Physik und Chemie streifenden Lehren

Digitized by Google

von Ostwald, van't Hoff, Nernst und Arrhenius, noch im Mittelpunkt weit auseinander gehender Discussionen steht, und vor Allem, wie difficil ihre Beantwortung nicht nur im Allgemeinen, sondern auch für den einzelnen Fall zu sein scheint. Solange aber diese Beantwortung aussteht, müssen wir uns eben mit einer aus rein morphologischen Betrachtungen sich ergebenden Eintheilung begnügen und uns stets daran erinnern, dass zwar die Färbung gewisse Elemente besonders deutlich oder scheinbar charakteristisch hervorheben, und dass die Eintheilung der Leukocyten nach ihrem Verhalten Farbstoffen gegenüber rein äusserlichen Zwecken entsprechen mag, indess den Kern der Sache noch lange nicht zu treffen braucht und ihn thatsächlich auch nicht trifft. Liessen sich auch sonst gegen Ehrlich's Ansicht von der rein chemischen Natur seiner farbenanalytischen Methode Gegengründe nicht vorbringen, so giebt es doch Momente, die veranlassen, den Effect der sogen. „mikrochemischen Reactionen", welche in die feinere chemische Analyse und Differenzirung der Gewebs-Structuren eindringen wollen und auf Farb-Reactionen basiren, nur mit sehr grosser Vorsicht aufzunehmen und gleichgefärbtes noch lange nicht als Substanzen von gleicher Qualität aufzufassen. Ein typisches Beispiel hierfür bietet die von Lilienfeld und Monti[51] angegebene Methode des Phosphor-Nachweises in Geweben mittels Molybdänsäure, von der nur wenige Jahre später Heine[40, 41] in einer demselben Laboratorium entstammenden Arbeit nachweisen konnte, dass die typische Reaction auch mit anderen Körpern eintrat.

Von jeher hat die Ehrlich'sche Lehre mit der Altmann'schen Granula-Theorie in scharfem und bewusstem Kampfe gestanden. „Granulum gleich Bioblast" sagt Alles. Altmann[1] sieht im primären Granulum die vitale Substanz der Zelle, in welchem sich, wenn es vegetativen Zwecken dient, Resorption, Assimilation und Secretion abspielen; die eigentliche vitale Materie des Granulums ist uns unbekannt, histologisch-mikroskopisch erkennen wir nur seine Lebens-Aeusserungen. Obwohl im Wesentlichen auf einem anderen Materiale aufgebaut, hätte diese Theorie Altmann's auch für die Frage der Leukocyten-Granula viel Verlockendes haben müssen; meines Wissens indess hat nur Weiss[69] ihre Verwerthbarkeit für das Verständniss der granulirten Leukocyten ausdrücklich betont.

Digitized by Google

Die neueren Bearbeiter dieses Gebietes, abgesehen von absoluten Anhängern der Ehrlich'schen Schule, bringen der Altmann'schen Auffassung neue Beiträge; gewiss nicht in dem Sinne, dass im Einzelnen die Vorstellung Altmann's von der Entstehung und dem Auftreten der (Leukocyten-)Granula nunmehr eine vollständig gesicherte wäre; aber die Auffassung von einer gewissen physiologischen Selbstständigkeit, Anpassungsfähigkeit und Activität des Granulums in der Gesammtorganisation der Zelle hat zweifellos neuerdings erhebliche Stützen gefunden; so geht für die Körnungen in seinen epithelialen Elementen für Fischel[31] (S. 499) hervor, „dass jene färbbaren Granula Elemente darstellen, welche constant und in unveränderlicher Form den Zellen zukommen, also förmlich zu ihrem „eisernen Bestande" gehören. Solche Elemente sind aber eher lebende Protoplasma-Theile als todte, passive Producte der „Energide", und (S. 510) er sieht „in den Granulis zwar Gebilde von vitaler Bedeutung, aber keine Elementar-Organismen, sondern Elementar-Organe der Zelle. Auch sind nicht alle Granula gleichwerthige Elemente; wenn einzelne active Gebilde repräsentiren, stellen andere nicht selbstthätige Organe, sondern passive Einschlüsse der Bionten dar."

Nachdem Arnold nachgewiesen hat, dass es sich bei dem Auftreten von Eisen- und Fettgranulis in Leukocyten durchaus nicht um einfache Processe der Phagocytose handelt, sondern dass diese Erscheinungen nothwendig lebhafte Umsetzungen und Assimilationsvorgänge in den Granulis (Plasmosomen) zur Voraussetzung haben müssen, hat die ganze Frage zweifellos ein ganz anderes Aussehen gewonnen. Das Auftreten von Fett- oder Eisenkörnchen gleichzeitig mit eosinophilen Körnern in ein und derselben Zelle in morphologisch unterschiedslosen Structurverhältnissen, sowie meine Befunde an genau nach Ehrlich's Vorschrift gewonnen Präparaten vom Knochenmark des Kaninchens machen es durchaus unmöglich, weiterhin ausschliesslich die Lehre von Specifität und Secretion der Leukocytengranula aufrecht zu erhalten. Man wird zugeben, dass diese „mikrochemischen Reactionen", die uns die Variabilität der Granula so schön ad oculos demonstriren, etwas roh sein mögen im Vergleich zu denen, welche etwa Eiweisskörper nahe verwandter chemischer Zu-

Digitized by Google

sammensetzung verlangen; dies ist eine Lücke; so lange jedoch die Hypothese über das Wesen der Färbung nicht gelöst ist, solange braucht Gleichgefärbtes noch lange nicht von gleicher chemischer Zusammensetzung zu sein, zumal, nachdem die Objecte den verschiedenen rohen Fixationsmethoden unterworfen waren.

Das durchaus nicht seltene Vorkommen von Granulis total verschiedener Farbstoffaffinität in einem Zellleib, wie das Auftreten von allen möglichen Uebergängen scheinen darauf hinzuweisen, dass die Granula, auch einer Zelle, von sehr verschiedener Substanz sein können, wie andererseits, dass diese Substanzen als Granula noch Umwandlungen erleiden. Inwiefern man hierbei von Jugend oder Alter der Granula überhaupt sprechen darf, muss vollständig dahingestellt bleiben. Abgesehen von jenen Schwankungen der Farbenintensität weisen auf die Umwandlungsfähigkeit auch jene von mir eingangs erwähnten Befunde von auf Fett- und acidophile Substanz reagirenden Körnchen in jenen eosinophilen Zellen eines Lymphosarcoms hin, wie andererseits ein derartiges Vorkommniss, dass jene Fettgranula bei singulärer oder succedaner Färbung mit sauren Farbstoffen auch diese aufnahmen, zeigt, wie leicht man sich über die Anwesenheit der einen oder anderen Substanz täuschen kann; bei ausschliesslicher Anwendung von Hitzefixation oder Fixation nach Nikiforoff wird ein derartiger Befund ja überhaupt nicht zu erheben sein. Hinsichtlich des Farbenwechsels der Granula innerhalb eines Zellleibes sei auf die drei von Arnold[9] (S. 844) mitgetheilten Möglichkeiten zurückverwiesen.

Mit der Aufgabe der ausschliesslichen Lehre von Secretion und Specifität bricht aber auch die Classification der granulirten Leukocyten zusammen, und wir gelangen zu einer mehr einheitlichen Auffassung der Leukocyten. M. Heidenhain[39] hat, wie ich einer Arbeit H. E. Müllers entnehme, bereits ausgesprochen, dass der eosinophile Zustand nur einer besonderen Reizungsform des lebendigen Zellleibes entspreche; es stelle der Typus der eosinophilen Zellen nicht etwa eine besondere morphologische Art vor, sondern diese Zellen seien ihrer Art nach identisch mit den ordinären weissen Blutkörperchen, deren verschiedene Formen ebenfalls sammt und sonders in einander übergehen.

Digitized by Google

Diesem Standpunkt nahe befindet sich vor Allem auch Grünwald.[37]

Unsere Anschauungen über die Natur und das Wesen der Leukocyten und ihrer Granula stehen somit auf einer breiten Basis, und in der That kommt diese mehr einheitliche Auffassung der Leukocyten, ausgestattet mit labilen functionellen Fähigkeiten, unsern sonstigen Vorstellungen über die Bedeutung der Leukocyten entgegen, und ihr Auftreten bei den allerverschiedensten reactiven Processen wird uns erst so recht verständlich, mag man ihnen nun mehr resorptive oder productive Eigenschaften, etwa im Sinne von Alexinwirkung zuschreiben. Das Auftreten verschiedener Reactionen der Granula wird aber dann bei dieser Auffassung Wunderbares nicht mehr haben, ohne dass man deshalb die Granula selbst für bestimmte, hypothetisch sich an die Gegenwart der Leukocyten knüpfende Wirkungen verantwortlich zu machen brauchte. Für die Assimilation bestimmter exo- und endogener Substanzen ist ja nunmehr bereits der Beweis erbracht. —

Die Ehrlich'schen Methoden liefern bei exacter Ausführung praktisch verwerthbare Resultate; wie weit diese praktische Verwerthbarkeit geht, das zu untersuchen, liegt nicht im Rahmen dieser Arbeit. Dagegen zeigt sich, dass bei Abänderung der Methodik abweichende Resultate eintreten; im 1. Teil meiner Arbeit glaube ich dafür neues Material beigebracht zu haben. Da nun die Voraussetzungen der Ehrlich'schen Methode künstliche sind, wie die irgend einer anderen beliebigen Färbemethode, so können die Ergebnisse Ehrlich's von vorn herein nicht den Anspruch darauf erheben, dass sie uns tiefere Einblicke in das Wesen der Granula gestatten. Den Vorstellungen von dem Wesen der Granula, zu denen Ehrlich gelangt, widersprechen eine ganze Reihe neuerer Untersuchungen, auf die ich eingehend hinwies; auf Grund aber dieser Untersuchungen gelange ich zu folgenden Anschauungen:

1. Soweit sich die Lehre Ehrlich's von der „Specifität" der Leukocytengranula und die auf ihr sich gründende Classification der granulirten Leukocyten auf die Farbenanalyse beruft, ist sie nicht beweiskräftig.

2. Gegen eine „Specifität" der Granula innerhalb eines

Digitized by Google

Zellleibes sprechen die zahlreichen Befunde von verschieden reagirenden, in ihrer morphologischen Stellung aber gleichartigen Granula innerhalb eines Zellleibes, während andrerseits das Vorkommen zahlreicher Uebergänge, was Grösse und Farbennuance betrifft, einen Uebergang der einen Leukocytenart (im Sinne der Ehrlich'schen Eintheilung) zu anderen Arten wahrscheinlich macht.

3. Die Abhängigkeit der mikrochemischen Reaction vieler Granula von bestimmten experimentellen, bezw. von bestimmten pathologischen Vorgängen, denen die Leukocyten ausgesetzt waren, sowie das Verhalten der Granula bei Zelltheilungsvorgängen sprechen dafür, dass es sich nach Arnold hier um Functionsäusserungen handelt, Momente, die sowohl gegen die Annahme einer einfachen Phagocytose, wie gegen eine Auffassung der Körner als Fällungsgranula wie als „einfache Secretgranula" sprechen.

4. Wie es somit auf Grund der Uebergänge nicht möglich erscheint, auf einem verschiedenen farbenanalytischen Verhalten der Granula eine Classification der Leukocyten aufzubauen, wird man vielmehr dazu gedrängt, an einer einheitlichen Auffassung der granulirten Leukocyten festzuhalten, hierbei aber eine ausserordentliche Labilität und Anpassungsfähigkeit und Mannigfaltigkeit der Function der Leukocyten, wie insbesondere der Granula anzunehmen.

5. Wird auch für alle Leukocytengranula der Nachweis kaum zu erbringen sein, dass sie nicht einfache Secretionsproducte seien, so ergiebt sich nach Allem für die Auffassung der Leukocytengranula die grössere Wahrscheinlichkeit dafür, dass sie Structurbestandtheile der Zellen sind, und dass den Granulis eine weitgehende Bedeutung für Resorption, Assimilation, Secretion zugesprochen wird.

Es sei mir an dieser Stelle gestattet, Herrn Geh. Rath Arnold, meinem hochverehrten Lehrer, für die Anregung zu jenen Untersuchungen und das Interesse, welches er dem Fortgange der Arbeit entgegenbrachte, meinen verbindlichsten Dank auszusprechen.

Literatur.

1. Altmann, R.: Die Elementarorganismen u. ihre Beziehungen zu den Zellen. Leipzig 1894. 2. Aufl.

Digitized by Google

2. Derselbe: Die vitalen Leistungen des Organismus. Arch. f. Anat. u. Physiol. Anat. Abth. 1897, S. 86—96.
3. Arnold, J.: Beobachtungen über Kerne und Kerntheilungs-Figuren an den Zellen des Knochenmarks. Dieses Archiv 1883, 93.
4. Derselbe: Weitere Beobachtungen über die Theilungsorgane an den Knochenmarkszellen u. weissen Blutkörpern. Dieses Arch. 1884, 97, S. 107—131.
5. Derselbe: Altes u. Neues über Wanderzellen, insbesondere deren Herkunft u. Umwandlungen. Dieses Arch. 1893, 132, S. 502 bis 529.
6. Derselbe: Zur Morphologie u. Biologie der Zellen des Knochenmarkes. Dieses Arch. 1895, 140, S. 411—448.
7. Derselbe: Ueber die feinere Structur der hämoglobinlosen u. hämoglobinhaltigen Knochenmarks-Zellen. Dieses Arch. 1896, 144, S. 67—85.
8. Derselbe: Ueber Structur u. Architektur der Zellen. Arch. f. mikrosk. Anat. u. Entwickelungsgesch. 1898, 52, I. S. 134—151; II. S. 535 bis 552; III. S. 762—773.
9. Derselbe: Der Farbenwechsel der Zellgranula, insbesondere der Acidophilen. Centralbl. f. allg. Pathol. u. path. Anat. 1899, X, S. 841—846.
10. Derselbe: Ueber Granulafärbung lebender u. überlebender Leukocyten. Dieses Arch. 1899, 157, S. 424—437.
11. Derselbe: Ueber Granulafärbung lebender u. überlebender Gewebe. Dieses Arch. 1900, 159, S. 101—116.
12. Derselbe: Ueber vitale Granulafärbung in den Knorpelzellen, Muskelfasern u. Ganglienzellen. Arch. f. mikr. Anat. u. Entwickelungsgeschichte 1900, 55, S. 479—487.
13. Derselbe: Ueber Siderosis u. siderofere Zellen, zugleich ein Beitrag zur Granulalehre. Dieses Arch. 1900, 161, S. 284—310.
14. Derselbe: Siderofere Zellen u. die Granulalehre. Anat. Anz. 1900, XVII, S. 346—354.
15. Derselbe: Ueber „Fettkörnchenzellen", ein weiterer Beitrag zur Granulalehre". Dieses Arch. 1900, 163, S. 1—20.
16. Derselbe: „Fettkörnchenzellen" u. „Granulalehre". Anat. Anz. 1900, XVIII, S. 385—391.
17. Bannwarth: Untersuchungen über die Milz. Arch. f. mikrosk. Anat. 1891, 38, insbes. S. 432—446.
18. Barker: On the present of iron in the granules of the eosinophile leukocytes. John Hopkin's Hospit. Bull. Oct. 1894, No. 42. Citirt nach Marwedel.
19. Bettmann, S.: Ueber Einfluss des Arseniks auf das Blut und das Knochenmark des Kaninchens. II. Ziegler's Beiträge, 1898, XXIII. S. 443—497.

Digitized by Google

20. Derselbe: Ueber das Verhalten der eosinoph. Zellen in Hautblasen, Münch. med. Wochenschr. 1898.
21. Derselbe: Die praktische Bedeutung der eosinoph. Zellen. Samml. klin. Vortr. (Volkmann) 1900, No. 266.
21a. Derselbe: Ueber „hypeosinophile" Granula. Ctrlbl. f. innere Medicin, 1900, XXI, S. 129—132.
22. Biesiadecki: Leukämische Tumoren der Haut u. des Darmes mit einigen Bemerkungen über den leukämischen Process selbst. Wiener med. Jahrb. 1876. Citirt nach H. F. Müller.
23. Bogdanoff: De l'origine et de la valeur des Granulations éosinophiles et de leurs rapports avec la formation du sang. Le Physiologiste Russe, 1898, Vol. I, p. 37.
23a. Borysow: Zur Analyse der Färbung der weissen Blutkörper. Arbeiten der Gesellsch. russ. Aerzte. St. Petersburg 1897, 65. Jahrg., Septemberheft, S. 31—38 (russisch). Referat von Hoyer in den Jahresb. über die Fortschritte der Anat. u. Entwickelungsgesch. 1897. Neue Folge III.
24. Coenen: Die Aleuronat-Pleuritis des Kaninchens. Dieses Arch. 1901, 163, S. 84—107.
25. Ehrlich P.: Ueber die specifischen Granulationen des Blutes. Verh. der physiol. Gesellsch. Berlin 1878/79, No. 20.
26. Derselbe: Beiträge zur Kenntniss der granulirten Zellen. Verh. der physiol. Gesellsch. Berlin 1878/79.
27. Derselbe: Methodol. Beiträge zur Physiologie und Pathologie der verschiedenen Formen der Leukocyten. Zeitschr. f. klin. Medicin, I, 1880.
28. Derselbe: Ueber die Bedeutung der neutrophilen Körnelung. Charité-Annalen, 1887, XII.
29. Ehrlich u. Lazarus: Die Anämie I. Wien 1898.
30. Feldbausch: Ueber das Vorkommen von eosinoph. Leukocyten in Tumoren. Dieses Arch., 161, S. 1—18, 1900.
31. Fischel, Alfr.: Untersuchungen über vitale Färbung. Anat. Hefte, 1901, No. 52/53, S. 417—530.
32. Fischer, Alfr.: Fixirung, Färbung und Bau des Protoplasmas. Jena 1899.
33. v. Georgievics: Ueber das Wesen des Färbeprocesses. Mitth. des technolog. Gewerbemuseums in Wien, 1894. Neue Folge IV, S. 205—220; 349—361.
34. v. Georgievics u. Löwy: Ueber das Wesen des Färbeprocesses. Referat aus der Färberzeitung, VI, 1894/95, S. 286.
35. Gierke, H.: Färberei zu mikroskopischen Zwecken. Zeitschr. f. wiss. Mikroskopie 1884/1885, Bd. I u. II (S. 187—221).
36. Gnehm u. Rötheli: Zur Theorie des Färbeprocesses. Zeitschr. f. angewandte Chemie, 1898, S. 482, 502.

Digitized by Google

37. Grünwald: Studien über die Zellen im Auswurf u. in entzündl. Ausscheidungen des Menschen. Dieses Arch. 1899, 158, S. 297 bis 344.

38. Heidenhain, M.: Ueber Kern u. Protoplasma. Festschrift f. Kölliker 1892; citirt n. H. F. Müller, Zur Lehre v. Asthma bronchal. Ctrlbl. f. allg. Path., IV, 1893, S. 329 ff.

39. Heidenhain, R.: Beiträge z. Histol. u. Physiologie der Dünndarmschleimhaut. Pflüger's Archiv 1888. 43. Suppl.-Heft, citirt nach Arnold.

40. Heine: Ueber die Molybdänsäure als mikrosk. Reagens. Zeitschr. f. physiol. Chemie, 1696/97, 22.

41. Derselbe: Die Mikrochemie der Mitose, zugleich eine Kritik mikrochemischer Methoden. Zeitschr. f. physiol. Chemie 1895/96, 21.

41a. Held, H.: Beiträge zur Struktur der Nervenzellen und ihrer Fortsätze. Arch. f. Anat. u. Physiol.; anat. Abt. 1895.

42. Hirschfeld, H.: Beiträge zur vergleichenden Morphologie der Leukocyten. Dieses Arch., 149, S. 22—51.

43. Derselbe: Zur Kenntniss der Histogenese der granulirten Knochenmarkszellen. Dieses Arch., 153, S. 335—347.

44. Hofmeister, F.: Zur Lehre von der Wirkung der Salze. VI. Mittheilung. Die Betheiligung gelöster Stoffe an Quellungsvorgängen. Arch. f. exper. Pathol. u. Pharm. 1891, 28, S. 210—238.

44a. Hwass, L.: Das Beizen der Textilfaser, ein chemischer oder mechan. Process? Lehne's Färberzeitung 1890/91, II, S. 221, 243.

45. Janowski: Beitrag zur Kenntniss der Granulationen der weissen Blutkörperchen. Ctrlbl. f. allg. Path. 1892, III.

46. Kanthack u. Hardy: The morphology and distribution of the wandering cells of mammalia. Journ. of physiol. 1894/95, XVII. Ct. nach Marwedel.

47. Knecht: Zur Kenntniss der chem. Vorgänge, welche beim Färben von Wolle u. Seide mit den basischen Theerfarben stattfinden. Berliner Berichte, 1888, 21. Ct. nach Fischer u. Georgievics.

48. Derselbe: Mittheilung über merkwürdige Capillaritätserscheinungen einiger Farbstoffe. Lehne's Färberzeitung, 1893/94, V, S. 22 bis 24.

49. Laurent, H.: Ueber eine neue Färbemethode mit neutraler Eosin-Methylenblau-Mischung, anwendbar auch auf andere neutrale Farbgemische. Ctrlbl. f. allg. Pathol. u. pathol. Anat., 1900, XI, S. 86.

50. Lilienfeld: Zeitschr. f. physiolog. Chemie, 1893, XVIII; 1895, XIX. Citirt nach Pappenheim.

51. Lilienfeld u. Monti: Ueber die mikrochemische Localisation des Phosphors in den Geweben. Zeitschr. f. physiol. Chemie, 1893, XVII, S. 410.

Digitized by Google

52. Litten: Zur Lehre von der Leukämie. Verh. des XI. Congr. f. innere Medicin. Leipzig 1892, S. 159.

53. Löwit: Ueber Morphologie u. Beschaffenheit der weissen Blutkörper. Ziegler's Beitr. 1891, X, S. 213—298; insbes. „Die Beschaffenheit des Zellprotoplasmas in den Krebsblutzellen", S. 272—298.

54. Derselbe: Zur Leukämie-Frage. Ctrlbl. f. allg. Pathol. u. pathol. Anat., 1894, V, S. 828.

55. Marwedel, G.: Die Morphologischen Veränderungen der Knochenmarks-Zellen bei der eitrigen Entzündung. Ziegler's Beiträge, 1897, XXII, Sep.-Abdruck.

55a. P. Mayer: Beruht die Färbung der Zellkerne auf einem chemischen Vorgange oder nicht? Anat. Anzeig., 1897, XIII.

55b. Michaelis: Ueber Fettfarbstoffe. Dieses Arch. 1901, 164, S. 263 bis 270.

56. Müller, Franz: Ueber einige pathologisch-anatom. Befunde b. d. Ricinvergiftung. Ziegler's Beiträge, 1900, XXVII.

57. Müller u. Rieder: Ueber Vorkommen u. klin. Bedeutung der eosinophil. Zellen im circul. Blute des Menschen. Arch. f. klin. Medicin, 1891, 48, S. 100 ff.

58. Müller, H. F.: Ueber Mitosen an eosinophilen Zellen. Arch. f. exper. Pathol. u. Pharmak., 1892, 29, S. 221—235.

59. Derselbe: Die Morphologie des leukäm. Blutes u. ihre Beziehungen zur Lehre v. d. Leukämie. Zusammenfassendes Referat. Ctrlbl. f. allg. Path. u. path. Anat. 1894, V, S. 553, 601.

60. Nösske, H.: Eosinoph. Zellen und Knochenmark, insbesondere bei chirurg. Infectionskrankheiten u. Geschwülsten. Deutsche Zeitschrift f. Chirurgie, 1900 Bd. 55, S. 211—276.

61. Pappenheim: Ueber Entwickelung und Ausbildung der Erythroblasten. Dieses Arch. 1896, 145, S. 587—643.

62. Derselbe: Abstammung u. Entwickelung der rothen Blutzelle. Dieses Arch. 1898, 151, S. 89—158.

63. Derselbe: Vergleich. Untersuchungen über die elementare Zusammensetzung des rothen Knochenmarkes einiger Säugethiere. Dieses Arch. 1899, 157, S. 19—76.

64. Derselbe: Von den gegenseitigen Beziehungen der farblosen Blutzellen zueinander. Dieses Arch. 1900, 159, S. 40—85; 1900, 160, S. 1—19; 307—324.

65. Derselbe: Grundriss der Farbchemie. Berlin 1901.

65a. Plato: Ueber die „vitale" Färbbarkeit der Phagocyten des Menschen und einiger Säugethiere mit Neutralroth. Arch. f. mikr. Anat. u. Entwickelungsgesch., 1901, 56, S. 868—917.

66. Ponchet: Journal de l'anatomie et de la physiologie, 1879. Citirt nach Zappert.

67. Ponfick: Ueber die sympath. Erkrankungen des Knochenmarkes bei innern Krankheiten. Dieses Arch. 1872, 56, S. 534—556.

Digitized by Google

68. Posner: Verhandl. des Congr. f. innere Medicin, 1893. Citirt nach Pappenheim (62).
69. Przewoski: Ueber die locale Eosinophilie beim Krebs nebst Bemerkungen über die eosinoph. Zellen im Allg. Ctrlbl. f. allg. Path. u. path. Anat., 1896, VII, S. 177—196.
70. von Perger: Einige Färbeversuche. Lehne's Färberzeitung 1890/91, II.
71. Ranvier: Traité technolog. d'histologie, 1879. Citirt nach Zappert.
72. Rieder: Ueber die Verwendbarkeit des Farbstoffes Sudan III in der klin. Mikroskopie. Deutsch. Arch. f. klin. Medicin, 1898, 59.
73. Rindfleisch: Ueber Knochenmark u. Blutbildung. Arch. f. mikrosk. Anat., 1880, 17, S. 1—11, 21—42.
74. Sacharoff, Ueber die Entstehung der eosinoph. Granulationen des Blutes. Arch. f. mikrosk. Anat., 1895, 45, S. 370—387.
75. Sata: Ueber das Vorkommen von Fett in der Haut u. in einigen Drüsen, den sog. Eiweiss-Drüsen. Ziegler's Beitr., 1900, XXVII.
76. Derselbe: Ueber das Vorkommen von Fett in pathol. Geweben. Ziegler's Beitr., 1900, XXVIII, S. 461—478.
77. v. Scarpatetti, J.: Ueber die eosinoph. Zellen des Kaninchen-Knochenmarkes. Arch. f. mikrosk. Anat., 1891, 38, S. 613.
78. Schultze, M.: Ein heizbarer Objecttisch u. seine Verwendung bei Untersuchungen des Blutes. Arch. f. mikrosk. Anat., I. S. 1—42.
79. Schwarze: Ueber eosinophile Zellen. Inaug.-Dissert. Berlin 1880.
80. Semmer: Ueber die Faserstoff-Bildung in Amphibien- u. Vogelblut u. die Entstehung der rothen Blutkörperchen der Säugethiere. Inaug.-Dissert. Dorpat 1874.
81. Spilling: Ueber Blutuntersuchungen bei Leukämie. Inaug.-Dissert. Berlin 1880.
82. Spiro, K.: Ueber physikalische u. physiolog. Selection. Habilitationsschrift. Strassburg i. E. 1897.
83. Tettenhamer: Ueber die Entstehung der acidophilen Leukocyten-Granula aus degenerirenden Kernsubstanzen. Anat. Anz., 1893, VIII, No. 16 u. 17.
84. Unna: Die Entwickelung der Bakterienfärbung. Ctrlbl. f. Bakter. u. Parasitenkunde, 1888, III.
84a. Derselbe: Ueber spontanen und künstlichen Transport von Zellsubstanzen und über Kochsalz als mikrochemisches Reagens. Monatshefte der prakt. Dermatologie, 1901, 33, S. 342—352.
85. Vignon: Comptes rend. de l'acad. des scienc., 1891, 112, 623. Citirt nach Lehne's Färberzeitung 1890/91, II, S. 344.
86. Derselbe: Bulletin de la société industr. de Mulhouse, 1892, 62, S. 563.
87. Weber, C. O.: Ueber die substantiven Farbstoffe; ein Beitrag zur Theorie des Färbens. Lehne's Färberzeitung, 1893, V.
88. Weiss, J.: Eine neue mikrochem. Reaction der eosinoph. Zellen (Ehrlich). Ctrlbl. f. d. med. Wissensch., 1891, 29, No. 40, 41.

Digitized by Google

89. Derselbe: Das Vorkommen u. die Bedeutung der eosinoph. Zellen u. ihre Beziehungen zur Bioblastentheorie Altmann's. Wiener med. Presse, 1891, insbes. No. 44.

90. Witt, O. N.: Die Theorie des Färbeprocesses. Lehne's Färberzeitung, 1890/91, II, S. 1—6.

91. Zappert: Ueber das Vorkommen der eosinoph. Zellen im menschlichen Blut. Zeitschr. f. klin. Med., 1893 XXIII, S. 227 ff.

Erklärung der Abbildungen auf Taf. VIII.

Trockenpräparate vom Knochenmark des Kaninchens.
(Zeiss. Immersion $\frac{1}{12}$; Ocular 4.)

Fig. 1—6. Färbung mit Ehrlich's Dreifach-Glyceringemisch. 20 Min.

Fig. 1, 2. Sog. eosinophile u. pseudo-eosin. Zelle mit verschieden farbigen Granulis. Fixirung bei 100—140° C.

Fig. 3—6. Fixirung bei mehr als 140° C. Ueberwiegen der Orangefärbung!

Fig. 3—5. Eosinophile Zellen?

Fig. 6. Pseudo-eos. Zelle mit sehr feinen gleichmässig gefärbten Granulis.

Fig. 7—15. Methylenblau-Färbung.

Fig. 7—10. 0,1 pCt. Methylenblau 12 St. lang; Fixirung bei 100—140°; pseudo-eosinoph. Zellen mit spärlichen gefärbten feinen Granulis, die Beziehungen zu Fäden erkennen lassen.

Fig. 11—15. 1 pCt. Methylenblau 7 Min.

Fig. 11. Fixirung unter 100°; pseudo-eos. Zelle mit zahlreichen, ziemlich dicht stehenden, im Wesentlichen gleich grossen, gleich gefärbten Granulis.

Fig. 12. Fixirung in Alkohol absolut.; pseudo-eos. Zelle mit blau u. metachromatisch violett gefärbten Granulis; die verschieden gefärbten Granula lassen einen von ihrer Tinction abhängigen Grössenunterschied nicht erkennen.

Fig. 13. Fixirung in Alkohol absol.; pseudo-eos. Zelle mit versch. gefärbter Granulis; und zwar haben sich die grösseren spärlicheren Granula blau gefärbt.

Fig. 14, 15. Fixirung in Alkohol absol., bezw. unter 100° C.; granulirte Zelle mit grossen kahn- u. keilförmigen Einschlüssen u. metachromatisch, bez. gleichgefärbter feiner Granulirung.

Fig. 16, 17. Fixirung bei 120°. Eosin-Glycerin 24 St., 1 pCt. Methylenblau; kurz. Anilinöl-Xylol; pseudo-eos. Zelle und lockerer, bez. dichter Anordnung der Granula.

Fig. 18. Fixirung bei 120° C. Aurantia-Glycerin 24 St., 1 pCt. Methylenblau, Anilinöl-Xylol 5 Min.; pseudo-eos. od. eosinoph. (?) Zelle mit verschieden gefärbten Granulis.

Digitized by Google

Fig. 19—38. Fixirung bei 100—140° C. Färbung mit dem Laurent'schen Farbstoffe.
Fig. 19—22. Eosinophile Zellen mit versch. gefärbten Granulis.
Fig. 19. Färbg. mit heisser Lösung; Differenzirung mit Anilinöl-Xylol kurz.
Fig. 20, 21. „ „ „ „ ; „ „ „ „ lang.
Fig. 22. „ „ „ Mischung; „ „ „ „ kurz.
Fig. 23—38. Pseudo-eosin. Zellen.
Fig. 23. Lösung heiss; Differenzirung kurz; spärliche einfarbige Granula mit Beziehungen zu Fäden.
Fig. 24, 25. Lösung heiss; Differenzirung lang; spärliche blaue u. zahlreiche ungefärbte Granula.
Fig. 26, 27. Lösung kalt; Differenzirung kurz; verschieden gefärbte Granula; Beziehungen zu Fäden; event. nur die grösseren Granula blau.
Fig. 28, 29. Lösung kalt; Differenzirung lang; spärliche rothe feine Granula; event. Beziehungen zu Fäden.
Fig. 30. Mischung heiss; Differenzirung kurz; verschiedenfarbige Granula; Beziehungen der basophil. Körnchen zu Kern- oder Zellwand?
Fig. 31—38. Lösung kalt mit Ueberschuss von Methylenblau.
Fig. 31—36. Bei kurzer Differenzirung.
Fig. 37, 38. „ langer „

XV.

Ueber das Auftreten von Myelin in Zellen und seine Beziehung zur Fettmetamorphose.

(Aus dem Pathologischen Institut zu Berlin.)

Von

Dr. med. C. Kaiserling,

Privatdocenten und Assistenten am Pathologischen Institut in Berlin

und

Dr. Arnold Orgler,

prakt. Arzt in Berlin.

Schon im Jahre 1895 war es Kaiserling gelegentlich der Untersuchungen über die Fixirbarkeit der verschiedenen Zellen und Zelleinschlüsse aufgefallen, dass in der Nebennieren-Rinde unter den als Fett bezeichneten Tropfen ein Unterschied bestand, derart, dass der weit grössere Theil dieser Tropfen bei der An-

Digitized by Google

wendung polarisirten Lichtes sich als doppeltbrechend erwies. Die genauere Analyse dieser Elemente wurde von A. Orgler[1] vorgenommen, dessen Resultate zum Theil in dessen Inaugural-Dissertation, Berlin 1898, niedergelegt sind. Die Grösse der in Rede stehenden Kugeln ist eine sehr verschiedene. Sie schwankt zwischen 0,4 und etwa 18 μ, doch pflegen die meisten im Durchschnitt 4—6 μ zu messen. Gegen Natronlauge und Essigsäure sind sie widerstandsfähig, ebenso gegen Schwefelsäure. In Chloroform und Aether sind sie leicht, in Alkohol schwerer löslich. Mit Osmiumsäure färben sie sich nur leicht grau, niemals so intensiv wie Fett, mit Sudan III und Scharlach R roth. Die osmirten Präparate entfärben sich im Gegensatz zu Fett mit Xylol, Chloroform und Bergamottöl. Bei allen diesen Untersuchungen verlieren die Körnchen ihre charakteristische Eigenschaft der Doppelbrechung, und wer nicht seine Versuche so anstellt, dass er nur doppelbrechende Elemente in seinen Präparaten hat, oder doch wenigstens durch andere Merkmale, wie Gruppirung, Nachbarschaft unveränderlicher Objecte u. dergl. für eine nachträgliche sichere Identificirung sorgt, kann leicht zu Verwechslungen mit wirklichen Fetttropfen verleitet werden. Der Verlust der Doppelbrechung tritt auch bei allen von uns versuchten Härtungs-Methoden ein. Daher kann an fixirten Präparaten über diese doppelbrechenden Körnchen kein Aufschluss erlangt werden. Nur am frischen Präparat ohne irgend einen differenten Zusatz muss man untersuchen, am besten an feinen Doppelmesser-Schnitten. Jeder Zusatz schafft ein Kunstproduct. Schon das einfache Eintrocknen eines Abstrich-Präparates z. B. von der Nebennieren-Rinde führt neben der groben Gestalt-Veränderung der zumeist kreisrunden Elemente zum Verluste der Doppelbrechung. In diesem Falle gelingt es durch Wasserzusatz nicht nur wieder kugelige Gebilde, sondern auch ihre Doppelbrechung wieder herzustellen. Leider ist etwas Aehnliches uns bei den herkömmlichen Fixirungs-Methoden nicht gelungen. Hier bleibt wohl die Form erhalten, soweit nicht etwa Lösung eintritt, wie beim Alkohol, aber nicht die Doppelbrechung, und es ist nachträglich ganz unmöglich, die sichere Unterscheidung von Fett zu behaupten. Diese Umstände machen die genaue Untersuchung auch in chemischer Beziehung zu einer sehr

Digitized by Google

schwierigen und zweifelhaften. Wir werden darauf weiter unten zurückkommen. Jedenfalls mahnt aber auch diese Thatsache zu grosser Vorsicht gegenüber den an fixirten und mit complicirten Behandlungs- und Färbungs-Methoden gewonnenen Resultaten.

Wir haben bei unseren Untersuchungen stets mit einer einfachen Polarisations-Einrichtung von Carl Zeiss, Jena, gearbeitet. Das Polarisations-Prisma wird in den Blendenträger des Abbe'schen Beleuchtungs-Apparates eingehängt. Oberhalb des Polarisators werden die genau passenden, in einer Pappscheibe befestigten Gips- und Quarzplättchen aufgelegt. Für viele Untersuchungen ist ein genau centrirter, drehbarer Objecttisch nicht zu entbehren. Der Analysator wird auf das Ocular aufgesetzt und gestattet mittels einfacher Gradtheilung die Ablesung des Drehungswinkels. Für die einstweilen für histologische Zwecke erwünschte Untersuchung genügt diese einfache Einrichtung und man kannn der complicirten, wenn auch ungleich leistungsfähigeren Einrichtung des speciell für diese Untersuchung construirten Polarisations-Mikroskopes entbehren. Nach Abnahme des Analysators kann man auch bei eingehängtem Polarisator in gewohnter Weise mikroskopiren und hat zur Untersuchung auf Doppelbrechung nur nöthig, den Analysator aufzusetzen. Die durch den Polarisator bewirkte erhebliche Beeinträchtigung der Apertur des Abbe'schen Beleuchtungs-Apparates ist bei der Untersuchung frischer Objecte belanglos, da sie ja ohnehin eine starke Abblendung des Beleuchtungs-Kegels erfordern. Sehr bequem ist die neuere Einrichtung des herausklappbaren Condensors von Zeiss, der mit einem einzigen Handgriffe die Entfernung der Beleuchtungs-Linsen und Benutzung der Cylinder-Irisblende gestattet. Dass man bei der Untersuchung frischer Objecte immer ohne Beleuchtungs-Linsen arbeiten soll, ist eine Uebertreibung und nur bei ganz schwachen Objectiven zu empfehlen. Durch geeignete Abblendung und eventuelle Verwendung etwas schiefer Beleuchtung lassen sich alle Feinheiten eines farblosen Objectes darstellen. Am deutlichsten wird die Doppelbrechung bei gekreuzten Nikols, wo auf dunklem Grunde die betreffenden anisotropen Gegenstände hell aufleuchten. Bei schwachen Vergrösserungen stört das von oben auf das Präparat auffallende Licht. Damit man sich vor Irrthümern schützt, empfehlen wir eine dunkle Umhüllung des Objectivs bis zum Object. Meist genügt das Vorhalten der Hand. Eventuell controlirt man in zweifelhaften Fällen durch Einschaltung eines entsprechenden Gipsplättchens. Die Technik der Untersuchung ist bei Dippel (2) und Ambronn (3) hinreichend ausführlich beschrieben.

Betrachtet man nun einen geeigneten frischen Schnitt durch die Nebennieren-Rinde bei mittlerer Vergrösserung, so werden die doppeltbrechenden Kugeln schon bei hellem Gesichtsfelde, also bei parallel liegenden Schwingungs-Ebenen von Polarisator und Analysator kenntlich durch einen

Digitized by Google

schwachen schwärzlichen Schatten, der den sichtbaren optischen Querschnitt derselben in vier gleiche Quadranten theilt. Bei gekreuzten Polarisations-Ebenen erscheint das ganze Gesichtsfeld dunkel, nur die anisotropen Kugeln leuchten hell in weisser Farbe und zeigen ein intensives schwarzes Kreuz. Nach Einschaltung eines Gipsplättchens Roth I. Ordnung erscheint, wenn seine längere Achse mit der Schwingungs-Ebene des Polarisators einen Winkel von 45° bildet, bei gekreuzten Nikols das vorher dunkele Gesichtsfeld in einem bestimmten Roth, je zwei gegenüberliegende vorher helle Felder hingegen in blauer, die beiden anderen in gelber Farbe. Wie daraus nähere Schlüsse auf die Lage der Elasticitäts-Achsen gezogen werden können, ist bei Orgler (l. c.) nachzusehen.

Während wir nun anfangs annahmen, dass diese doppelbrechenden Körnchen ein specifisches Product der Nebennieren-Rinde wären, da sie uns in den zahlreichen anderen untersuchten Organen nicht begegnet waren, fand Kaiserling sie weiterhin in einer Amyloïd-Niere mit starker Fettmetamorphose. Hier war beinahe Alles, was bisher als Fett-Tropfen angesehen wurde, doppelbrechend. Fett im menschlichen Körper haben wir nie diese Eigenschaft besitzen sehen. Also konnte auch das in den Nieren vorhandene doppelbrechende Material kein Fett im landläufigen Sinne sein. Wir kamen nun auf Grund verschiedener Erwägungen dahin, zu untersuchen, ob diese doppelbrechenden Körner etwa auch in anderen Fällen vorhanden seien, wo man bisher eine Fettmetamorphose annahm. Wir untersuchten daraufhin eine grosse Anzahl von Organen. Zunächst schien uns die Thymusdrüse dazu geeignet, deren Function bald nach der Geburt aufhört und die zum Theil mit Fettmetamorphose zu Grunde geht. Es wurde eine grosse Anzahl von Drüsen untersucht, die dann weiterhin von Orgler zu chemischen Analysen im chemischen Laboratorium des Pathologischen Instituts unter Salkowski's Leitung verarbeitet wurden. Ueber diese Untersuchungen ist in der vorhergehenden Arbeit berichtet. Bei Neugeborenen fanden sich die doppelbrechenden Körnchen nie, während sie bei älteren Kindern mit zunehmender Rückbildung der Drüse immer zahlreicher auftraten, sodass schliesslich die betreffenden Zellen vollständig mit doppelbrechenden Tropfen durchsetzt waren und keine Structur, Kerne u. dergl. mehr erkennen liessen. Sie boten völlig das Bild der sogenannten Körnchen-Kugel dar.

Ein weiteres Beispiel der Fettmetamorphose liefert das Herz. Bei den untersuchten Fällen fand sich niemals, weder in Anfangs-

Digitized by Google

stadien noch in den vorgeschrittenen Formen ein anisotropes Körnchen, sondern alles Fett gleicht dem gewöhnlichen Körperfett, sowohl in seinen optischen Eigenschaften, wie auch gegenüber den mikrochemischen Reactionen, der Färbung mit Sudan und Scharlach, der Fähigkeit, sich mit Osmiumsäure zu schwärzen und die Schwärzung bei Behandlung mit Xylol, Chloroform und Bergamottöl zu behalten. Die neueren Untersuchungen von Ribbert[4], Göbel[5], Rosenfeld[6] haben es sehr wahrscheinlich gemacht, dass es sich bei den Funden von Fett in der Herz-Musculatur nicht um eine Degeneration im alten Sinne, d. h. eine Bildung von Fett aus den Eiweiss-Substanzen der Zelle, sondern mehr um eine Infiltration, eine Aufnahme von Fett aus den Fettlagern des Körpers handelt. Auch unsere Untersuchungen zeigen einen Unterschied dieser Fettanhäufung gegenüber der bei der regressiven Metamorphose der Thymusdrüse.

Ganz anders verhalten sich die Zellen der Intima der Arterien, vornehmlich der Aorta. Bei der Fettmetamorphose der Intimazellen ist ein sehr erheblicher Theil der Tropfen doppelbrechend. Zieht man die innerste Schicht einer geeigneten Aorta, welche das makroskopisch schon so auffallende feinbestaubte Aussehen darbietet ohne schwerere Veränderungen atheromatöser oder sclerotischer Processe, möglichst vorsichtig und dünn ab, so erhält man die elegantesten Bilder, welche bei diesen Untersuchungen uns begegnet sind. Die spindel- und sternförmigen Zellen sind mit grösseren und kleineren Kugeln in mehr oder weniger grosser Ausdehnung erfüllt, mitunter in Körnchenzellen umgewandelt und im dunkeln Felde bei gekreuzten Nikols leuchten alle diese Kugeln hell auf und zeigen das schwarze Kreuz. Dabei sei bemerkt, dass die elastischen Fasern selber doppelbrechend sind. Die Grösse der Kugeln in den einzelnen Zellen ist eine sehr wechselnde, man findet kleine und grosse, stark und schwächer doppeltbrechende neben einander, und in den grossen sternförmigen Zellen ist nicht selten von den Details kaum noch etwas zu sehen, da die übereinander gehäuften Kugeln gegenseitig die Lichtverhältnisse so stören, dass man nur einen hellen Haufen erkennt. Daneben kommt besonders bei complicirten Fällen auch gewöhnliches Fett in Tropfenform vor.

Digitized by Google

Das Vorkommen doppeltbrechender Körnchen in den fettig metamorphosirten Zellen der Amyloidnieren ist schon erwähnt. Sie liegen in mehr oder minder grosser Zahl in den Epithelien der gewundenen Harncanälchen. Aehnlich war das Verhalten bei der grossen weissen Niere. Hier fanden wir zuerst einen völligen Zerfall der Epithelzellen und Uebergang der Körnchen in das Lumen der Harnkanälchen. In anderen Fällen waren die Epithelien in grösserem Zusammenhange gelöst und lagen als Fettkörnchen-Cylinder frei im Lumen der Harncanälchen. Bei einem hierher gehörigen Falle waren die Fettkörnchen-Cylinder auch im trüben Urin der Blase zu finden und erwiesen sich ebenfalls als doppeltbrechend. Endlich gelang es auch sie im Harne eines an Bright'scher Krankheit leidenden Patienten bei dessen Lebzeiten nachzuweisen. Bei Granularatrophie der Nieren und acuten Fällen von parenchymatöser Nephritis insbesondere bei Infectionskrankheiten, Scharlach, Diphtherie u. s. w. fanden wir sie nicht, sondern hier war alles vorhandene Fett isotrop. Auch bei experimenteller Phosphor-Vergiftung an Kaninchen war das Fett der Epithelien das gewöhnliche.

Sehr häufig begegnet man den doppelbrechenden Tropfen im Schleim der Bronchien und deren Epithelzellen in Abstrich-Präparaten. Bei der fibrinösen Lungenentzündung finden sie sich sehr reichlich. Wir haben sie ferner in den fettig metamorphosirten Epithelzellen bei chronischen Bronchopneumonien und bei tuberculösen Processen gefunden. Erst nach Abschluss der vorliegenden Arbeit stiessen wir auf die Untersuchungen von Schmidt[7], Müller[8], deren unverfänglicher Titel Niemanden vermuthen lassen konnte, dass sie von den gleichen Tropfen handelten. Namentlich aus der Arbeit Müller's, überschrieben „Zusatz zu vorstehender Arbeit", geht hervor, dass die in der „vorstehenden" Arbeit von A. Schmidt, über Herkunft und chemische Natur der Myelinformen des Sputums beschriebenen Tropfen mit den von uns vielfach nachgewiesenen doppeltbrechenden Körnern identisch sind. Schmidt ist der Ansicht, dass sie „nur im Bereiche der Luftröhren- und Bronchialschleimhaut, d. h. im Secrete derselben vorkommen". „Dass es (das Myelin) wirklich als solches von der Schleimhaut des Bronchialbaumes abgesondert wird, dafür liegen ausser den erwähnten verschollten Epithel-

Digitized by Google

zellen, von denen erst noch nachgewiesen werden muss, dass sie mit Myelin imbibirt sind, keine greifbaren Anhaltspunkte vor. Es ist wohl denkbar, dass Myelintropfen erst im Secret selbst gebildet werden ..." Wir sind geneigt, alle diese Myelintropfen als die Reste zerfallener Epithelien anzusehen, da sie in Hunderten von Fällen in den Zellen vorkommen.

Es giebt noch ein sehr gutes Beispiel für den Zusammenhang des Auftretens unserer Körnchen mit regressiven Veränderungen der Zellen, ihr Vorkommen im Corpus luteum der Ovarien, wo sie besonders schön in der Form der Körnchenkugel auftreten. Bei einigermassen vorgeschrittener Rückbildung findet man sie auch oft in solchen Fällen frei im Präparate, aber das dürfte durch die Zertrümmerung der Körnchenzellen beim Schneiden verursacht werden. Ein einwandfreies Auftreten dieser Körnchen ausserhalb der Zellen haben wir nicht zu finden vermocht, möchten vielmehr zu der Ansicht neigen, dass in diesen Fällen stets eine Zertrümmerung oder wie im Sputum und Urin eine Auflösung von ursprünglichen Zellen stattgefunden hat. Dazu möchten wir auch das wiederholte Auftreten im Nebennieren-Venenblute rechnen, da nach den Untersuchungen Manasse's[9] der Zusammenhang der Nebennieren-Zellen mit den Venen ein sehr inniger und die Nebenniere gegen mechanische Einwirkungen ungemein empfindlich ist. Besonders die Rindenzellen mit ihren doppeltbrechenden Körnern zertrümmern selbst bei vorsichtiger Präparation leicht, und wenn man sie bei der Section gar mit Fingern anfasst, zertrümmert man sicher solche Zellen und findet dann ihren Inhalt auch im Blute oder extracellulär im Gewebe.

Häufig begegneten wir den doppeltbrechenden Körnchen in Geschwülsten. Sehr zahlreich pflegen sie in den erweichten und fettig metamorphosirten Geschwulstzellen von Nebennieren-Tumoren zu sein. Hier kommen neben typischen Körnchenzellen auch andere Zellen vor, die eine schwache diffuse Doppelbrechung wahrnehmen liessen. Ueber die Bedeutung letzteren Befundes vermögen wir einstweilen noch nichts Genaues anzugeben. Vielleicht lässt sich aber ein sehr häufiges Vorkommen doppelbrechender Körnchenzellen zu einer Entscheidung verwenden, ob eine zweifelhafte Geschwulst der Niere oder der Nebennieren-

Digitized by Google

Nachbarschaft von der Nebenniere oder versprengten Keimen dieses Organs ausgeht. Sie fanden sich sowohl bei Carcinom wie bei Sarkom der Nebenniere. Dass ihnen aber kein besonderer diagnostischer Werth zukommt, beweist das Vorkommen der anisotropen Körnchen in anderen Tumoren. Sehr gute Bilder liefern oft ganz kleine Metastasen. Bei einem solchen Präparate von einer krebsigen Lebermetastase, bei dessen Anfertigung der Schnitt durch die Mitte des wenig mehr als miliaren Knotens geführt war, sahen wir, dass alle peripherisch gelegenen Zellen frei von fettähnlichen Tropfen waren, während die vier bis fünf central gelegenen Zellen feine Tropfen enthielten, die bei gekreuzten Nikols das charakteristische Aussehen der doppeltbrechenden Körnchen darboten. Die in der Leber vorhandenen Tropfen waren isotrop. Es sind aber keineswegs alle in den Geschwulstzellen vorkommenden Tropfen doppeltbrechend, sondern in vielen Zellen ist wirkliches Fett vorhanden und selbst in solchen Fällen, wo mikroskopisch eine Fettmetamorphose vorhanden ist, sind häufig keine oder nur verschwindend wenig doppeltbrechende Körnchen vorhanden. Auch in Sarkomen haben wir diese Körnchen wiederholt beobachtet.

Dass die doppeltbrechenden Körner bei der sogenannten Fettmetamorphose des Herzens fehlen, ist bereits erwähnt. Ebenso haben wir sie vermisst bei der Fettinfiltration der Leber, in den normalen Fettdepots des Körpers, im Colostrum, der secernirenden Milchdrüse und vielen Fällen von Fettmetamorphose der Nieren.

So einfach es für einen in der Untersuchung frischen Materials geübten Beobachter ist, das Vorhandensein oder Fehlen der doppeltbrechenden Substanz nachzuweisen und die scharf von isotropen Fettpartikeln zu unterscheiden, so schwierig ist es oft, die weiteren Verhältnisse, die Kernbeschaffenheit u. s. w. der Zellen zu prüfen. Es giebt wenig Fälle, wo nur anisotrope Tropfen auftreten. Mitunter in derselben Zelle, meist aber in anderen benachbarten Zellen finden sich gewöhnliche Fettsubstanzen. Da durch die üblichen Fixationsmethoden die Doppelbrechung verloren geht, so ist nachträglich keine sichere Unterscheidung mehr möglich. Eine blosse Vermuthung, selbst eine hohe Wahrscheinlichkeit der Identität ist kein Beweis. Daher

Digitized by Google

sind wir zu einem völligen Abschluss dieser Untersuchungen noch nicht gekommen. In den Nebennieren sind die Kerne oft völlig gut erhalten und färbbar, so dass wir keinen Anhaltspunkt dafür haben, ob das Auftreten doppeltbrechender Kugeln mit degenerativen Processen im Zusammenhang stehe und neigen eher der Ansicht zu, dass das Gegentheil der Fall ist. Anders aber verhält es sich in den übrigen Fällen. Hier scheint in der That beim Auftreten dieser Kugeln die Zelle in ihren normalen Verhältnissen mehr oder weniger geschädigt zu sein und in mehreren Fällen ist bei den Körnchenzellen mit Sicherheit ein Fehlen des Kernes und protoplasmatischer Zwischensubstanzen festzustellen. Besonders ist dies der Fall bei den Nierenepithelien, den betreffenden Zellen aus Lunge und Corpus luteum, sowie den Intimazellen der Aorta. Weitere Untersuchungen sind im Gange.

Was sind nun diese anisotropen Kugeln und was bedeuten sie im Haushalte der Zellen? Da die mikrochemischen Reactionen, die uns einstweilen zu Gebote stehen, nicht genügen, so haben wir versucht, auch durch chemische Untersuchungen Aufschluss zu erhalten. Orgler hat diesen Theil der Arbeit ausgeführt und in der vorstehenden Arbeit darüber berichtet. Leider war uns die Veröffentlichung von Schmidt und Müller entgangen. Ihnen ist es gelungen, aus den Myelin-Kugeln des Sputum Protagon darzustellen, einen Körper, der eine höchst complicirte Zusammensetzung hat, aber kein Fett ist. Wir verstehen unter Fett ein Gemenge von Tripalmitin, Tristearin und Triolein. Es giebt verschiedene Arten von Fett, aber sie unterscheiden sich nur durch die Mischungs-Verhältnisse dieser drei Componenten. Protagon hingegen besteht im Wesentlichen aus Cerebrin und Lecithin, oder sagen wir lieber, diese beiden Körper lassen sich aus Protagon abspalten. Das Cerebrin ist ein noch nicht genau chemisch definirter COHN-haltiger Körper, das Lecithin nach den Untersuchungen von P. Bergell ein Distearin-Glycerin-Phosphorsäurecholin. Man kann also das Protagon weder ein Fett noch einen fettähnlichen Körper nennen, so wenig wie man von den Eiweisskörpern als kohlehydrat-ähnlichen Substanzen spricht, weil sie eine Kohlehydrat-Gruppe enthalten. Da nun häufig in der Mikrochemie die zu untersuchende Substanz durch

Digitized by Google

eine Gruppen-Reaction bestimmt wird — beim Nachweis des Fettes durch Osmiumsäure ist z. B. die Oelsäure die vorwiegend reagirende Componente —, so läuft man Gefahr, Stoffe verschiedener Zusammensetzung zu einer Klasse zu vereinigen, die zwar die betreffende Gruppen-Reaction geben, sonst aber nichts miteinander zu thun haben. Hier kann nur die gründliche Untersuchung mit den chemischen Methoden aushelfen. Aber auch die chemischen Methoden sind so tief eingreifend, dass durch sie mit Sicherheit allerlei Veränderungen in der molecularen Beschaffenheit der ursprünglichen Rohstoffe hervorgerufen werden. Zum Mindesten geben sie uns nur eine sehr unvollkommene Aufklärung über die Natur des Rohmaterials. Wenn man sich das vergegenwärtigt, wird es verständlich, wie z. B. aus den Nebennieren die verschiedensten Dinge durch verschiedene Untersucher dargestellt wurden. So erzeugte F. und S. Marino-Zucco[10] und seine Mitarbeiter Guarnieri[11] und S. Marino-Zucco[12] aus dem Aether-Extract der Nebennieren Neurin, Alexander[13] Lecithin, ähnlich Manasse[14]. Andere waren bestrebt, die wirksame Substanz darzustellen, der man die Blutdruck steigernde Wirkung von Nebennieren-Extracten zuzuschreiben habe. So erhielt S. Fränkel[15] ein N-haltiges Orthodioxybenzol-Derivat, Fürth[16] ein Dioxypyridin.

Was nun auch die doppeltbrechenden Körper in der Nebennieren-Rinde sein mögen, als Fett oder fettähnliche Körper können wir sie nicht bezeichnen. Ehe wir nicht ihre Natur genauer kennen, wollen wir auch von der Erfindung eines neuen Namens, der den Anschein erweckt, als ob wir mit ihm einen wohldefinirten chemischen Begriff verbinden könnten, absehen und den für ähnliche morphologische Elemente seit Virchow üblichen, auch von Müller und Schmidt beibehaltenen Namen Myelin gebrauchen. Nur insofern möchten wir diesen Begriff etwas genauer definirt wissen, als wir darunter die in Zellen meist als Kugeln auftretende, doppeltbrechende Substanz verstehen, wie sie oben geschildert ist.

In den Nebennieren fanden wir diese Myelinkugeln bei Kindern fast ausschliesslich, bei älteren Individuen treten noch andere, Tettropfen ähnliche Gebilde auf. Von diesen ist ein Theil durch Osmiumsäure schwarz zu färben, isotrop, ein anderer

Digitized by Google

Theil zwar auch färbbar, aber gegen Lösungsmittel wenig resistent. Im frischen Präparat ist noch eine Gruppe auffallend, die nur an den Rändern der Segmente einen geringen Grad von Anisotropie zeigt, während das schwarze Kreuz fast den ganzen übrigen Theil der Kugel einnimmt. Wir haben trotz vieler Versuche bis jetzt keine Möglichkeit finden können, die Beziehungen der drei Gruppen von Tropfen zu einander und ihre chemische Beschaffenheit feststellen zu können.

Ebenso schwierig ist es, über die Entstehung der doppeltbrechenden Kugeln ein sicheres Urtheil zu finden. Da wir sie nur in einigen Fällen schwerer Abzehrung bei chronischen Phthisikern in der Nebennieren-Rinde vermisst, sonst aber stets in allen Lebensaltern gefunden haben, scheint uns ihr Auftreten in den Nebennieren ein physiologisches und normales zu sein. Dafür spricht auch die Erhaltung der Zellstructur. Wie sie in die Zellen hineinkommen, können wir vorläufig auch nicht sagen, da wir bei der morphologischen Betrachtung immer nur einen fertigen Zustand vor Augen haben, von dem nicht einmal zu sagen ist, ob er nicht nach dem Tode gegenüber dem im Lebenden eine Veränderung erlitten hat. Da wir die Myelin-Kugeln auch an frisch exstirpirten, sofort unter allen Vorsichtsmassregeln auf erwärmtem Objectträger untersuchten Nebennieren ebenfalls gefunden haben, so dürfte ihr Vorhandensein in der lebenden Zelle eine gewisse Wahrscheinlichkeit für sich haben.

Nun ist es möglich, dass die Substanz, aus der sie bestehen, als solche in die Zellen eintritt und nach Art der Fett-Infiltration an anderen Zellen nur aufgespeichert wird, oder aber, dass sie erst in der Zelle aufgebaut wird. Sehr wahrscheinlich besteht eine nähere Verwandtschaft dieses Myelins zu gewissen Substanzen des Hirns und des Nerven, als zum Fett. Aber die Untersuchungen, welche von Lomer[17], Weigert[18], Zander[19], Alexander[20] über die Beziehungen der Hirn-Entwicklung und der der Nebennieren angestellt wurden, haben keine befriedigende Lösung der Frage gegeben. Wenn der Eine eine Abhängigkeit der Hirn-Entwicklung von der der Nebennieren gefunden zu haben glaubt, leugnet sie der Andere, und der Dritte glaubt genau das Umgekehrte, während in der Feststellung der Thatsachen keine wesentlichen Verschiedenheiten bestehen. Hier

Digitized by Google

müssen neue Untersuchungen vorwiegend experimenteller Natur angestellt werden. Die Verwerthung von Missbildungen ist immer nur mit grösster Vorsicht zu gebrauchen, ehe bewiesen ist, dass das gleichzeitige Bestehen verschiedener Missbildungen auch wirklich ein causales ist. Jedenfalls ist die Lösung dieser Frage ein wichtiges Glied in dem Beweise, ob das Vorkommen des Myelins in der Nebenniere als eine Generation oder als eine Infiltration anzusehen ist. Einstweilen erscheint es uns wahrscheinlich, dass das Myelin in den Zellen der Nebennieren-Rinde aufgebaut wird. Hierzu müssen wir die Vorgänge in anderen Organen vergleichend heranziehen. Dazu eignet sich vorzugsweise die Thymus-Drüse, in deren Zellen erst nach der Geburt beim Beginne der Rückbildung die Myelin-Kugeln auftreten. Durch die chemischen Untersuchungen von A. Orgler (a. a. O.) hat sich ergeben, dass in den Thymus-Drüsen Neugeborener der Aether-Alkohol-Extract nach Menge und Phosphor-Gehalt gleich ist dem der myelinhaltigen, regressiv sich ändernden Drüse. Daraus kann man schliessen, dass das Auftreten von Myelin ohne ein nachweisbares Hinzukommen anderer Stoffe geschieht, als ursprünglich in der noch functionirenden Drüse vorhanden waren. Nur die moleculare Structur einzelner Verbindungen ändert sich, oder es treten Umlagerungen und Spaltungen gewisser Gruppen ein. Alle diese Stoffe waren also vorhanden in der Zellsubstanz. Vermeidet man den Namen Protoplasma, aus dem sich bei vielen dann sofort die Vorstellung entwickelt, als handele es sich um Eiweiss, und nennt die morphologisch nicht näher definirten Stoffe in der Zelle einfach Zellsubstanz, so hat man in der Thymus das, was Virchow seinerzeit als Fett-Metamorphose beschrieb. Nur war man damals nicht in der Lage, die als Tropfen in den Zellen auftretenden fettähnlichen Dinge genau zu trennen und kannte auch die grosse Mannigfaltigkeit der Zellsubstanzen noch nicht genau, sondern hielt sie vorwiegend für Eiweiss, was ja damals mehr morphologisch als chemisch definirt wurde. So entstand die Definition: Fett-Metamorphose ist die Umwandlung von Eiweiss in Fett. Neuere Untersuchungen haben, wie Lubarsch[21] in einem zusammenfassenden Artikel darlegt, dazu geführt, diese lange Zeit unangetastete Lehre völlig zu erschüttern und alles

Digitized by Google

Auftreten von Fett beziehungsweise von Substanzen, die in den Alkohol-Aether-Extract übergehen, in den Zellen als infiltrirte, aus den Fettdepots des Körpers stammende Fettstoffe zu erklären. Für viele Fälle sogenannter Fett-Metamorphose mag das gelten, so für die Fett-Metamorphose der Herzmusculatur, bei Phosphor-Vergiftung, bei der Milchsecretion und manchen nephritischen Zuständen. Aber auch hier bleibt zu untersuchen, ob nicht etwa das Auftreten von Fett nur ein Sichtbarwerden, ein Ausscheiden vorher gelösten, zum Zellbestand gehörigen Fettes oder fettähnlicher Körper ist. In sehr vielen dieser Fälle ist eine Schädigung der Zellstructur nachweisbar, in manchen Fällen dürfte es sich um die Anfangsstadien einer vorerst nur functionellen Störung handeln. Wenn man die Fett-Infiltration für einen normalen physiologischen Zustand erklärt, so in den Fett-Gewebszellen, den Leberzellen, so muss man diejenigen Erscheinungsformen der Fett-Infiltration von diesen trennen, wo die Infiltration in Zellen auftritt, deren Aufgabe eine andere ist, als Fett aufzuspeichern, wie mir das von den Herzmuskel-Zellen, den Nieren-Epithelien u. s. w. der Fall zu sein scheint. Das sind ebensowenig normale Zustände, wie die übertrieben starke Infiltration der Leberzellen bei Abzehrungs-Krankheiten, z. B. bei Phthisis pulmonum. Zum Mindesten sind das functionelle Abweichungen. Dafür sprechen die Untersuchungen Rosenfeld's [22], der eine Wechselbeziehung zwischen dem Auftreten von Fett und dem Schwinden von Glykogen in den Zellen nachgewiesen hat. In allen diesen drei Zuständen des Fett-Auftretens fanden wir kein Myelin. Die Formen, bei denen Myelin auftritt, müssen von den vorstehend erörterten ganz streng getrennt werden, da die Aehnlichkeit der Tropfen mit Fett nur eine rein morphologische ist, während es sich gar nicht um Fett handelt. Im Gegensatze zu den Nebennieren erscheinen die übrigen von uns untersuchten Zellen sich im Zustand der Nekrobiose zu befinden. Vielleicht bestehen hier noch ebenso viele Gruppen, wie bei der Fett-Infiltration. Bis alle diese Verhältnisse geklärt sind, schlagen wir für die ausserhalb der Nebenniere vorkommenden Zell-Veränderungen mit Auftreten von Myelin den Namen myelinogene Nekrobiose oder entsprechend der Fett-Metamorphose den Namen Myelin-Metamorphose vor, da uns

Digitized by Google

die Kriterien Virchow's für Fett-Metamorphose für diese Form zuzutreffen erscheinen mit der Modification, dass statt Eiweiss Zellsubstanz, statt Fett Myelin gesetzt wird. Natürlich ist die vorgeschlagene Bezeichnung nur eine provisorische, bis die chemische Natur des sog. Myelins genau erkannt ist und die Vorgänge in den Zellen genauer studirt sind. Aus diesem Grunde sehen wir von irgend einer Neubenennung ab und wir sind schon selber an der Arbeit, Myelin und myelinhaltige Zellen weiter zu analysiren. Ebenso bleibt zu prüfen, was aus dem Myelin weiterhin wird. Ein Theil desselben wird als solches im Sputum, im Harn ausgeschieden, der weitaus grösste Theil dürfte jedoch im Organismus weiter verbraucht werden. Bei allen diesen Untersuchungen stösst man Schritt auf Schritt auf Schwierigkeiten, die nicht nur in dem Material und den Untersuchungsmethoden liegen, sondern auch im Beobachter selber. Es ist sehr verführerisch und auch oft üblich, aus einem gleichzeitigen Vorkommen von Substanzen auf einen causalen Zusammenhang zu schliessen und aus einer verschiedenen Intensität nebeneinander bestehender Zustände ein consecutives Verhältniss und aus den Zuständen todten Materials einen im Leben verlaufenden Process zu construiren, sich durch eine plausible Theorie selber zu binden und teleologische Erwägungen anzustellen. Je weniger man alles das sich selber gestattet, umso mehr wachsen die Schwierigkeiten. Dazu kommt, dass dem einzelnen Beobachter nicht alle erwünschten Hilfsmittel zu Gebote stehen, über die ein anderer verfügt. Aus diesem Grunde theilen wir unsere Beobachtungen mit und hoffen, das sich Untersucher finden werden, auf diesem Gebiete weiter zu arbeiten, auf einem Gebiete, wo fast noch alle Fragen der endgültigen Lösung harren. Das ist aber nicht möglich durch die Discussion bestehender Thatsachen, sondern durch Auffindung so vieler neuer, dass nur eine Lösung des Problems — was ist Myelin, wie entsteht es, welchen Zweck hat es? — möglich ist.

Literatur.

1. Orgler: Inaugural-Dissertation. Berlin 1898.
2. Dippel: Das Mikroskop und seine Anwendung. Bd. I. Braunschweig 1882.

Digitized by Google

3. Ambronn: Anleitung zur Benutzung des Polarisationsmikroskops bei histologischen Untersuchungen.
4. Ribbert: Dieses Archiv. Bd. 147.
5. Göbel: Centralblatt für allgemeine Pathologie und pathologische Anatomie. 1893.
6. Rosenfeld: Centralblatt für innere Medicin. 1901, No. 6.
7. Schmidt: Berliner klinische Wochenschrift. 1897, No. 4.
8. Fr. Müller: Ebenda. 1897, No. 4.
9. Manasse: Dieses Archiv. Bd. 135.
10. F. Marino-Zucco: Chemisches Centralblatt. 1888.
11. F. Marino-Zucco und Guarineri: Ebenda. 1888.
12. F. Marino-Zucco und S. Marino-Zucco: Moleschott's Untersuchungen zur Naturlehre des Menschen und der Thiere. Bd. 15.
13. Alexander: Ziegler's Beiträge. Bd. 11.
14. Manasse: Zeitschrift für physiologische Chemie. Bd. 20.
15. S. Fränkel: Wiener medicinische Blätter. 1896, No. 14 ff.
16. Fürth: Zeitschrift für physiologische Chemie. Bd. 25.
17. Lomer: Dieses Archiv. Bd. 98.
18. Weigert: Ebenda. Bd. 100.
19. Zander: Ziegler's Beiträge. Bd. 7.
20. Alexander: a. a. O.
21. Lubarsch: Lubarsch und Ostertag Ergebnisse u. s. w. 1897.
22. Rosenfeld: Ueber Organverfettungen, Verhandlungen des 19. Congresses für innere Medicin, Berlin 1901.

XVI.

Ueber den Fettgehalt normaler und in regressiver Metamorphose befindlicher Thymusdrüsen.

(Aus dem chemischen Laboratorium des Pathologischen Instituts der Universität Berlin.

Von

Dr. Arnold Orgler,

Arzt in Berlin.)

Die mikroskopischen Untersuchungen, die Kaiserling und ich in der vorhergehenden Arbeit veröffentlicht haben, zeigen, dass in einer Anzahl von pathologischen Veränderungen, die man bis jetzt mit dem Ausdruck Fett-Metamorphose oder fettige Degeneration bezeichnete, fettähnliche Tröpfchen auftreten, die sich durch

Digitized by Google

ihr optisches Verhalten scharf von denen unterscheiden, die im subcutanen Fettgewebe und bei der Fett-Infiltration zu beobachten sind. Auch ihrer chemischen Natur nach sind sie mit den Fett-Substanzen nicht identisch, da Fr. Müller[1] und Schmidt[2] aus der im Sputum enthaltenen anisotropen Substanz, dem sogenannten Myelin, Protagon gewinnen konnten. Fr. Müller[3] schloss aus ihrem Auftreten bei der Lungenentzündung, dass diese Körnchen das Uebergangs-Product bei der Verwandlung von Eiweiss in Fett bilden.

Während nun meine auf die chemische Natur der Körnchen bezüglichen Untersuchungen zu keinem befriedigenden Resultat geführt haben, liefern sie zur Lehre von der Fett-Metamorphose einen ganz interessanten Beitrag.

Diese Theorie von der Fettbildung aus Eiweiss unter pathologischen Verhältnissen ist ja in neuerer Zeit stark erschüttert worden. Von der Fettleber, die bei der experimentellen Phosphorvergiftung auftritt, und die als Paradigma für die Fettbildung aus Eiweiss von älteren Autoren (Voit[4], Subbotin[5], Bauer[6], Leo[7] und in neuester Zeit von Polimanti[8] angesehen wurde, wissen wir jetzt durch die Untersuchungen von Lebedeff[9] an Hunden, durch die von Athanasiu[10] und Taylor[11] an Fröschen, und vor allen Dingen durch die Versuche Rosenfelds[12] an „Hammelfett-Hunden", dass hier die Vermehrung des Fettes nicht durch die Umwandlung des Eiweisses bedingt ist, sondern, wie Rosenfeld in einwandfreier Weise gezeigt hat, durch eine Wanderung des Fettes aus den Depots in die Leber hervorgerufen wird; die Ursache dieser Fettwanderung ist nach Rosenfelds[13] Untersuchungen bei Phloridzin-Vergiftung der Glycogen-Schwund, der bei diesen Vergiftungen in der Leber eintritt. Auch die bei Kindern mit Gasteroenteritis auftretende Fettleber wird, wie Thiemich[14] nachweist, durch Fettwanderung aus dem Unterhaut-Fettgewebe hervorgerufen.

Was wir ferner auf Grund chemischer Analysen über den Fettgehalt normaler und pathologisch veränderter Organe wissen, ist nicht geeignet, als Beweis für die Fettbildung aus Eiweiss herangezogen zu werden. Bis jetzt sind meistens Leber und Herz untersucht worden; doch muss man diese Untersuchungen in der Weise, wie sie bisher angestellt worden sind, als Versuche am untauglichen Object bezeichnen.

Digitized by Google

Denn bei der Leber konnte man bis jetzt weder makroskopisch noch mikroskopisch unterscheiden, ob die sichtbaren Fetttröpfchen als Infiltrations- oder Degenerations-Fett anzusehen sind; so können die gefundenen Zahlen weder nach der einen noch nach der anderen Richtung verwandt werden; auffallend ist es immerhin, dass bei der acuten gelben Leberatrophie nach den Untersuchungen von Perls[14], Hösslin[15] und Stark[16] sich bedeutend geringere Fettmengen finden, als bei der Phosphor-Vergiftung.

Auch am Herzen liegen die Verhältnisse sehr complicirt; da von der epicardialen Fettschicht Fortsätze in das Myocard hineinreichen, ist es sehr schwierig, das Myocard vollkommen fettfrei zu präparien. Es ist daher sehr schwer, gute Mittelzahlen für das „normale Herz" zu finden, da der Fettgehalt des Herzens auch abhängig ist von dem grösseren oder geringeren Fettreichthum des Körpers überhaupt. Ja, Böttcher[17] führt gerade diesen Moment an, um zu zeigen, dass auch in den Fällen, die mikroskopisch das Bild der Fett-Metamorphose geben, deren Aether-Extract aber an Menge nur in sehr geringem Grade den normaler Herzen übertrifft, eine Fettbildung aus Eiweiss möglich sei; denn, so erwägt er, das in der Norm im Herzen vorkommende Fett kann durch die Erkrankung so geschwunden sein, dass alles noch in der Herzmusculatur vorhandene Fett aus Eiweiss gebildet sein kann. Daher sind die Untersuchungen von Weber[18], Böttcher[19], Hösslin[20], Weyl und Apt[21] für diesen Zweck nicht zu gebrauchen.

Auch die nach der Methode Krehls[22] untersuchten Herzen, bei denen das epicardiale Fett sammt der darunter liegenden Musculatur vor der Extraction entfernt wurde, können nicht als Beweis herangezogen werden; zwar wird durch diese Art der Präparation eine wesentliche Fehlerquelle ausgeschaltet, doch bleibt auch hierbei noch hinreichend interstitielles Fett zurück, um die Resultate zu beeinflussen. So musste denn neben den quantitativen Verhältnissen auch der qualitative Charakter des Fettes zu Rathe gezogen werden, um auf diese Weise Unterschiede zwischen Infiltrations- und Degenerations-Fett festzustellen. Rosenfeld's[23] Untersuchungen haben nun im Gegensatz zu Lindemann[24] durch den Vergleich der Jodzahlen es

Digitized by Google

sehr wahrscheinlich gemacht, dass bei der sogenannten Fett-Metamorphose des Herzens eine Fett-Infiltration stattfindet.

Zu dieser Ansicht sind auch Kaiserling und ich[25] auf Grund unserer mikroskopischen Untersuchungen gekommen, da wir hier niemals doppelbrechende Körnchen auftreten sahen. So findet denn auch die auffallende Thatsache, dass, wie Krehl[26] gefunden hat, bei Tuberculosis pulmonum der Fettgehalt der Herzmusculatur besonders gross ist, darin ihre Erklärung, dass diese Fettvermehrung des Herzens im Verein mit der Fett-Infitration der Leber bei abgemagerten Phthisikern als das Product der Fettwanderung anzusehen ist. Auch die Verhältnisse an den Nieren sind zu complicirt, da sich in ihnen sowohl doppelbrechende, als auch einfach brechende Fetttröpfchen bei der fettigen Degeneration finden.

Aus diesem Grunde sind Herz, Leber und Niere nicht geeignet, um uns ein Bild von der Vermehrung der ätherlöslichen Substanzen zu geben. Ich musste daher für meine Untersuchungen ein Organ finden, das nur anisotrope, aber keine isotrope Fetttröpfchen enthielt, und das man sowohl im Stadium der Fett-Metamorphose als auch in normalen Stadien untersuchen konnte. Diese Bedingungen erfüllte am besten die Thymus-Drüse, und so habe ich denn eine Anzahl Thymus-Drüsen vom Kalb untersucht.

Die Methode war folgende:

Nachdem von der Drüse 3—4 Stücke zur mikroskopischen Untersuchung abgeschnitten waren, wurde sie fein zerhackt. Ein Theil wurde zur Bestimmung der Trockensubstanz abgewogen, der Rest der Drüse ebenfalls gewogen. Die zerhackte Drüse wurde 4—6 Stunden auf dem Wasserbade mit Alkohol extrahirt; dann wurde der Alkohol durch eine vorher mit Aether extrahirte Papierhülse aus Filtrirpapier filtrirt, und die Papierhülse mit der Substanz in einem grossen Soxleth-Apparat 5 × 10 Stunden lang mit Aether extrahirt. Alkohol und Aether-Extract wurde getrennt getrocknet, gewogen und dann in beiden der Phosphorgehalt als pyrophosphorsaure Magnesia bestimmt.

Wie aus den Protocollen hervorgeht, war es manchmal unmöglich, die grossen Kalbs-Thymusdrüsen[1]) vollkommen fettfrei zu präpariren; die

[1]) Es war erforderlich, die ganzen Drüsen zu extrahiren, da es sich bei der mikroskopischen Untersuchung sowohl der menschlichen als auch der Kalbsthymus zeigte, dass die Fettmetamorphose in den einzelnen Drüsenabschnitten nicht gleichmässig auftrat.

Digitized by Google

mikroskopische Untersuchung liess in diesen Fällen sofort erkennen, ob alles zwischen den einzelnen Läppchen gelegene Fett entfernt war.

Ich gebe hier nun die Resultate:

Kalbsthymus IV, 221 gr. Trockensubstanz = 22 pCt.; kein Fett zwischen den Läppchen; ohne doppeltbrechende Substanz, enthält:

4,2206 gr	Alkohol-Auszug	mit 0,2509	$Mg_2P_2O_7$
5,7263 „	Aether- „	„ 0,2001	„ „ „
9,9469 gr	Extract	mit 0,451	$Mg_2P_2O_7$.

Demnach 100 gr Substanz enthält 4,500 gr Extract mit 0,204 $Mg_2P_2O_7$ oder 0,1305 P_2O_5. Der Extract enthält 2,9 pCt. P_2O_5.

Kalbsthymus VII, 240 gr. Trockensubstanz = 21,5 pCt.; etwas interstitielles Fett; keine doppeltbrechende Körnchen, enthält:

7,1338 gr	Alkohol-Auszug	mit 0,3562	$Mg_2P_2O_7$
8,1782 „	Aether- „	„ 0,1995	„ „ „
15,312 gr	Extract	mit 0,5557	$Mg_2P_2O_7$.

Demnach 100 gr Substanz enthält 6,380 gr Extract mit 0,232 gr $Mg_2P_2O_7$ oder 0,1484 gr P_2O_5. Der Extract enthält 2,33 pCt. P_2O_5.

Kalbsthymus X, 250 gr. Trockensubstanz = 23 pCt. Doppelbrechende Substanz nicht vorhanden.

5,9589 gr	Alkohol-Auszug	mit 0,482	$Mg_2P_2O_7$
5,4261 „	Ather-Extract	„ —	
11,385 gr	Extract	mit 0,482	$Mg_2P_2O_7$.

Demnach 100 gr Substanz enthalten 4,554 gr Extract mit 0,192 gr $Mg_2P_2O_7$ oder 0,1228 gr P_2O_5.

Kalbsthymus XIII, 100 gr. Trockensubstanz = 32,5 pCt. Doppelbrechende Substanz reichlich vorhanden enthält

2,1489 gr	Alkohol-Auszug	mit 0,143	$Mg_2P_2O_7$
3,1038 „	Aether- „	„ 0,075	„ „ „
5,2527 gr	Extract	mit 0,218	$Mg_2P_2O_7$.

Demnach 100 gr Substanz enthalten 5,2527 gr Extract mit 0,218 $Mg_2P_2O_7$ oder 0,1394 P_2O_5. Der Extract enthält 2,66 pCt. P_2O_5.

Kalbsthymus XIV, 158 gr. Trockensubstanz = 31,0 pCt. In den Interstitien viel Fett; keine doppelbrechende Substanz enthält

9,3524 gr	Alkohol-Auszug	mit 0,229	$Mg_2P_2O_7$
12,8146 „	Aether- „	„ —	
22,1670 gr	Extract	mit 0,229	$Mg_2P_2O_7$.

Demnach 100 gr Substanz enthalten 14,029 gr Extract mit 0,1447 gr $Mg_2P_2O_7$ oder 0,0925 P_2O_5.

Kalbsthymus XV, 450 gr. Trockensubstanz 20,8 pCt.; kein interstitielles Fett; keine doppelbrechende Substanz, enthält:

Digitized by Google

9,316 gr	Alkohol-Auszug	mit 0,835	$Mg_2P_2O_7$
9,1765 „	Aether- „	„ 0,169	„ „ „
18,4925 gr	Extract	mit 1,004	$Mg_2P_2O_7$.

Demnach 100 gr Substanz enthalten 4,109 gr Fett mit 0,223 gr $Mg_2P_2O_7$ oder 0,1427 P_2O_5. Der Extract enthält 3,47 pCt. P_2O_5.

Leider befindet sich unter diesen Drüsen nur eine, die doppelbrechende Körnchen aufweist, und es wäre daher gewagt, aus dieser einen Analyse weittragende Schlüsse zu ziehen. Um daher ein besseres Bild zu bekommen, bei dem individuelle Schwankungen durch die Zahl der untersuchten Drüsen ausgeschlossen waren, habe ich menschliche Thymus-Drüsen untersucht. Das Material stammt aus dem Pathologischen Institut, und ich bin den Herrn Assistenten für die Ueberlassung der Drüsen zu grossem Danke verpflichtet. Die Drüsen wurden sofort nach der Herausnahme aus der Leiche (meist 24 Stunden post mortem) sorgsam vom umhüllenden Gewebe frei präparirt, mikroskopirt, dann gewogen und fein zerschnitten unter Alkohol aufbewahrt, bis ich eine zur Untersuchung genügende Anzahl von Drüsen beisammen hatte. Im Uebrigen war die Methode dieselbe wie bei den Kalbsthymus-Drüsen, nur extrahirte ich 8 Stunden mit Alkohol und 6×10 Stunden mit Aether. Ich habe 12 Drüsen ohne doppelbrechende Körnchen mit einem Gesammt-Gewicht von 94,5 gr; und 23 Drüsen mit doppelbrechenden Körnchen und einem Gesammt-Gewicht von 69,9 gr untersucht.

Menschliche Thymus-Drüse ohne doppelbrechende Körnchen 94,5 gr enthalten

2,1637 gr	Alkohol-Auszug	mit 0,128	$Mg_2P_2O_7$
0,403 „	Aether- „	„ 0,0161	„ „ „
2,5667 gr	Extract	mit 0,1441	$Mg_2P_2O_7$.

Demnach enthalten 100 gr Substanz 2,716 gr Extract mit 0,1525 gr $Mg_2P_2O_7$ oder 0,0975 gr P_2O_5. Der Extract enthält 3,59 pCt. P_2O_5.

Menschliche Thymusdrüse mit doppelbrechenden Körnchen 69,9 gr enthalten:

2,0271 gr	Alkohol-Auszug	mit 0,1214	$Mg_2P_2O_7$
0,3877 „	Aether- „	„ 0,0115	„ „ „
2,4148 gr	Extract	mit 0,1329	$Mg_2P_2O_7$.

Digitized by Google

Demnach enthalten 100 gr Substanz 3,4546 gr Extract mit 0,190 gr $Mg_2P_2O_7$ oder 0,1215 gr P_2O_5. Der Extract enthält 3,51 pCt. P_2O_5.

a) Kalbsthymus.

Ohne doppelbrechende Körnchen						Mit doppelbrechenden Körnchen					
Nr.	Gewicht der Drüse g	Trockengewicht pCt.	Alkoholätherextract pro 100 g Drüse	P_2O_5 pro 100 g Drüse	P_2O_5-Gehalt des Extractes pCt.	Nr.	Gewicht der Drüse g	Trockengewicht pCt.	Alkoholätherextract pro 100 g	P_2O_5 pro 100 g	P_2O_5-Gehalt des Extractes pCt.
IV	221	22	4,500	0,1305	2,9	XIII	100	32,5	5,2527	0,1394	2,66
VII [1]	240	21,5	6,380	0,1484	2,33						
X	250	23	4,554	0,1228	2,69						
XIV [2]	158	31,0	14,029	0,0925							
XV	450	20,8	4,109	0,1427	3,47						

b) Menschliche Drüsen.

94,5		2,716	0,0975	3,59		69,9		3,4546	0,1215	3,51

Demnach tritt, obwohl sämmtliche Drüsen der zweiten Reihe sich in starker fettiger Metamorphose befanden, nur eine Vermehrung des Fettes [1]) um 0,7386 gr mit 0,023 gr P_2O_5 ein.

Handelt es sich nun, wie bisher angenommen, bei der Fettmetamorphose um eine Fettbildung aus Eiweiss, so müsste eine bedeutend stärkere Vermehrung des Fettes auftreten, als es in der That geschieht. Nimmt man aber mit Fr. Müller[27] an, dass bei der Fettmetamorphose Protagon als ein Uebergangs-Product von Einweiss zu Fett auftritt, so müsste neben der Fettvermehrung eine Steigerung des P_2O_5 Gehaltes eintreten. Beides ist nicht der Fall; denn die geringe absolute Vermehrung des Fettes erklärt sich ja dadurch, dass ein grosser Theil des Zell-Eiweisses schon umgesetzt ist, so dass naturgemäss eine geringe Vermehrung der übrigen Zellbestandtheile auf 100 gr Substanz berechnet eintreten muss. Da also weder von aussen Fett zugekommen, noch in der Zelle neu gebildet ist, trotzdem aber mikroskopisch Fett sichtbar auftritt, so bleibt nur die Erklärung

[1]) wenig interstitielles Fett.

[2]) viel interstitielles Fett.

[1]) Unter „Fett" verstehe ich hier wie im Folgendem die im Alkohol-Aether-Extract enthaltenen Substanzen.

Digitized by Google

übrig, dass das in den Thymuszellen praeexistirende aber nicht sichtbare Fett, bezw. das Myelin, durch irgendwelche Veränderungen in der Zelle optisch wahrnehmbar geworden ist. Welcher Art diese Zellenveränderungen sind, darüber kann ich nichts Bestimmtes sagen. Jedenfalls muss es sich um moleculare Umlagerungen in der Zelle handeln; denn nur so kann man es erklären, dass eine bis dahin optisch nicht wahrnehmbare Substanz in Form von Tröpfchen sichtbar wird, dass die bis dahin isotrope jetzt anisotrop geworden ist, oder mit andern Worten, dass ihre optische Elasticität sich vollkommen geändert hat. Die Ursachen hierfür müssen verschiedener Natur sein, sie müssen für die Nebennieren andere sein wie für die sog. fettige Metamorphose. In diesem Falle treten ja die anisotropen Körnchen an die Stelle der Eiweiss-Substanzen des Zellinhaltes; der Zellinhalt zerfällt, und wir finden nun wie z. B. im corpus luteum die doppelbrechenden Körnchen in Haufen ohne jeden Zusammenhang neben einander liegen.

Anders bei den Nebennieren; hier können wir ein Zugrundegehen der Rindenzellen nicht beobachten; hier müssen also andere Ursachen das Auftreten der Körnchen hervorrufen; interessant in dieser Beziehung ist die Beobachtung Jacobis[28], dass in der Rinde der Nebennieren die Oxydase in grösseren Mengen auftritt, während sie in der Marksubstanz überhaupt nicht vorhanden ist.

Welches nun auch immer die Ursachen für das Auftreten der doppelbrechenden Körnchen sind, es handelt sich dabei nicht um eine Fettbildung aus Eiweiss, sondern um ein Sichtbarwerden der in der Zelle praeexistirenden Fettsubstanzen. Diese Möglichkeit hat schon Virchow[29] in Erwägung gezogen, sie aber auf Grund der damaligen Anschauungen zurückgewiesen.

Zum Schluss ist es mir eine angenehme Pflicht, meinem hochverehrten Lehrer, Herrn Professor Salkowski, meinen wärmsten Dank für die stets bereite Unterstützung bei Ausführung dieser Arbeit auszusprechen.

Literatur.

1. Fr. Müller: Berliner klinische Wochenschrift 1897, No. 4.
2. Schmidt: Ebenda 1897, No. 4.
3. Fr. Müller: Verhandlungen der Basler Naturforschenden Gesellschaft 1901.

Digitized by Google

4. Voit: Zeitschrift für Biologie 1869, Bd. 5.
5. Subbotin: Ebenda 1870, Bd. 6.
6. a) Bauer: Zeitschrift für Biologie 1871, Bd. 7.
   b) Derselbe: Ebenda Bd. 14.
7. Leo: Zeitschrift für physiologische Chemie, Bd. 9.
8. Polimanti: Pflüger's Archiv, Bd. 70.
9. Lebedeff: Ebenda, Bd. 31.
10. Athanasiu: Ebenda, Bd. 74.
11. Taylor: Citirt nach Centralblatt für Physiologie, Bd. 13.
12. Rosenfeld: Verhandlungen des Congresses für innere Medicin. 1897.
13. Derselbe: Ebenda, 1901.
14. Perls: Centralblatt für die medicinischen Wissenschaften, 1873.
15. Hösslin: Archiv für klinische Medicin, Bd. 33.
16. Stark: Ebenda, Bd. 35.
17. Böttcher: Dieses Archiv, Bd. 13.
18. Weber: Ebenda, Bd. 12.
19. Böttcher: a. a. O.
20. Hösslin: a. a. O.
21. Weyl und Apt: Dieses Archiv, Bd. 95.
22. Krehl: Archiv für klinische Medicin, Bd. 51.
23. Rosenfeld: Centralblatt für innere Medicin, 1901, No. 6.
24. Lindemann: Zeitschrift für Biologie, Bd. 38.
25. Kaiserling und Orgler: Dieses Archiv, dieses Heft.
26. Krehl: a. a. O.
27. Fr. Müller: a. a. O.
28. Jacobi: Zeitschrift für physiologische Chemie, Bd. 30.
29. Virchow: Dieses Archiv, Bd. 1.

XVII.

Ueber den Eisengehalt verkalkter Gewebe unter normalen und pathologischen Bedingungen.

Von

Dr. med. Edgar Gierke,

Assistenten am pathologisch-anatomischen Institute zu Heidelberg.

(Hierzu Taf. IX.)

Die wichtige Rolle, die das Eisen im thierischen Organismus spielt, hat ihm stets das Interesse aller wissenschaftlichen Zweige

Digitized by Google

der Medicin gesichert. Physiologen, Anatomen und Kliniker suchten mit allen zu Gebote stehenden Methoden das Eisen auf seinem Werdegange zu dem lebenswichtigen Hämoglobin im thierischen und menschlichen Körper zu verfolgen. Dem Bluteisen gegenüber spielte der Eisengehalt anderer Organe und Gewebe eine so geringe Rolle, dass man sich berechtigt glaubte, in jedem Eisenbefund einen Zusammenhang mit dem Blute zu erblicken; sei es, dass es sich um Eisenverbindungen handelt, die der Körper aufgenommen und zwecks späterer Verwerthung zur Hämoglobin-Bildung vorläufig in gewissen Geweben deponirt hat, sei es, dass wir es mit Umwandlungs-Producten verbrauchten Blutes und zur Abscheidung bestimmten Eisen-Verbindungen zu thun haben. Eine sichere Trennung beider Arten ist mit den bisherigen chemischen Methoden und bei der mangelhaften Kenntniss organischer Eisen-Verbindungen meist nicht möglich. Manchmal mag aus den begleitenden Umständen eine Entscheidung möglich sein. Sehen wir z. B. bei histologischer Untersuchung an der Stelle früherer Blutungen oder in der Umgebung von Blutheerden eisenhaltige Pigmente abgelagert, so liegt der Schluss nahe, dass es sich um zerstörten Blutfarbstoff handelt. Schwieriger gestaltet sich die Entscheidung, wenn keine Reste oder Anzeichen einer Blutung vorhanden sind. Nur in den Fällen, wo wir dann wie z. B. bei der Eisen-Ablagerung in der Milz nach experimenteller Eisenfütterung Schritt für Schritt das resorbirte Eisen verfolgen können, lässt sich mit einiger Sicherheit auf Fütterungseisen schliessen. Denn das morphologische und mikrochemische Verhalten ist das gleiche, ob wir es nun zu thun haben mit eisenbeladenen Leukocyten in der Umgebung von Hämorrhagien oder in der Nähe von eisernen Fremdkörpern oder schliesslich mit Zellen, die das vom Darmtraktus aus resorbirte Eisen transportiren. Bei der weiteren Verarbeitung, die der Körper den normaler Weise aufgenommenen Eisenverbindungen angedeihen lässt, entstehen noch dadurch für die mikroskopische Untersuchung erschwerende Umstände, dass sich das Eisen dem Nachweis mit unseren gebräuchlichen mikrochemischen Methoden entzieht. Im Hämoglobin lässt es sich weder mit der Berlinerblau-Reaction, noch mit Schwefelammonium zur sichtbaren Darstellung bringen und kein Hinderniss steht

Digitized by Google

im Wege, zwischen der zuletzt histologisch nachweisbaren Form und dem complicirten Endproducte, dem Hämoglobin, noch mehrere nicht reagirende Uebergangsstufen anzunehmen. Auch das reagirende Eisen im Körper stellt nicht stets dieselbe chemische Einheit dar, sondern umfasst unter gleichem Aussehen verschiedene Verbindungen, deren Trennung bisher nur unvollkommen gelungen ist. So gross demnach die Mangelhaftigkeit unserer mikroskopischen Methoden betreffs der Schicksale des Eisens im menschlichen und thierischen Körper ist, so sei doch, um ihrer Unterschätzung vorzubeugen, der Hinweis gestattet, dass mit ihrer Hülfe eine Frage gelöst worden ist, die lange Zeit wegen ihrer grossen theoretischen und praktischen Wichtigkeit Gegenstand eifriger Discussion und zahlreicher Meinungsverschiedenheiten gewesen ist, nehmlich die nach der Resorptionsmöglichkeit anorganischen Eisens vom Darme aus. Durch zahlreiche physiologisch-chemische Untersuchungen hatte sich darüber keine Klarheit verbreiten lassen und erst die Untersuchungen von Quincke und Hochhaus[20], Hall[9], Macallum[16], Gaule[7] u. A. wiesen durch histologisch-mikrochemische Mittel zweifellose Resorption von Eisenchlorid oder anderen anorganischen Eisen-Verbindungen im Duodenum nach, und Gaule[7] konnte sodann das Eisen auch in der Lymphe des Ductus thoracicus zeigen. Die viel wichtigere Frage, ob dieses aus seinen anorganischen Verbindungen resorbirte Eisen auch vom Körper zum Aufbau des Blutfarbstoffes verwerthet werden kann, ist aber auch heute in zwingender Weise noch nicht gelöst; doch machen neuere Arbeiten[18] auf experimenteller Basis die Beziehung sehr wahrscheinlich. Jedenfalls sehen wir hier einen Weg, auf dem mit unseren Reactionen nachweisbares Eisen in die Circulation des Organismus gelangt und in alle Gewebe und Organe abgelagert werden kann, ohne seine Herkunft gegenüber anderem aus zerstörtem Blutfarbstoff stammenden zu verrathen.

Bei diesem noch recht fragmentarischen Wissen von dem Schicksale des Eisens im Körper ist es wohl gerechtfertigt, die durch die chemischen Reactionen nachweisbaren Formen in den verschiedensten Geweben des menschlichen und thierischen Körpers genau zu verfolgen, und so sind besonders die für die Blut-Bildung, -Zerstörung und Ausscheidung wichtigen Organe,

Digitized by Google

Knochenmark, Milz und Leber bei den verschiedensten physiologischen und pathologischen Zuständen, speciell bei den Blutkrankheiten, in letzter Zeit vielfach und eingehend untersucht worden.

Im Gegensatz zu diesen Untersuchungen, die von vorn herein auf das Blut als die Quelle des deponirten Eisens hinweisen, hat Robert Schneider[21] in mehreren Abhandlungen die Resultate sehr eingehender Untersuchungen niedergelegt, durch die er für niedere Thiere die Resorption unorganischen Eisens aus den umgebenden Medien und seine Ablagerung in verschiedenen Geweben prüft. Auf Grund derselben schreibt er dem Eisen im thierischen Organismus eine bisher unbekannte Verbreitung zu und sieht seine Bedeutung nicht mehr einzig und allein als Material für die Blutbildung. Aber auch in diesen vom Blute unabhängigen Eisenablagerungen lässt sich vielfach eine ähnliche physiologische Rolle als Sauerstoff-Vermittler vermuthen, wenn auch vorläufig noch nicht beweisen; eine Stütze für diese Anschauung scheint ihm in dem fast regelmässigen Eisengehalt, durch den sich die Respirations-Organe der Evertebraten auszeichnen, zu liegen. In gewissen Fällen schreibt R. Schneider der Eisen-Aufspeicherung eine andere Bedeutung zu, nehmlich eine histomechanische; er sieht dort das Eisen, ähnlich wie den Kalk, Schutz und Stütze für Bindegewebe Skelettheile, Zähne und Schaalen bilden; in diesem Zusammenhang weist er auf das manchmal beobachtete Zusammentreffen von Kalk und Eisen hin, sowie auf einen gewissen Ersatz des Kalkes durch Eisen, wenn es sich für die Natur darum handelt, manchen Stützorganen die nöthige Festigkeit bei erhaltener Elasticität zu verleihen. Da sich in seinen Arbeiten manche Berührungspunkte mit den nachstehenden Ergebnissen finden, will ich in Kürze einige der speciellen Hauptbefunde Schneider's erwähnen: Während es bei den Protozoen fraglich ist, ob die in ihnen öfters bemerkten Eisen-Pigmentkörnchen wirklich assimilirtes, organisch gebundenes Eisen darstellen, hat der an das kalkige Achsenskelet von Corallium rubrum gebundene Eisengehalt, der bis zu 1 pCt. beträgt, in Hinsicht auf nachfolgende Untersuchungen grösseres Interesse. In der Klasse der Vermes und Arthropoden sind Sitz der Eisen-Ablagerung hauptsächlich die Zellen der

Digitized by Google

Darmwand und der Darmdrüsen, nur die Insecten sind fast durchwegs siderophob. Bei den Molluscen enthalten die Schaalen, sowie gewisse Kalkkörnchen in dem Bindegewebe unter der Haut stets Eisen. Bei Fischen gelingt Schneider der Eisennachweis in den Zahnbildungen, der knöchernen Grundlage der Kiemenstacheln und in den Schlundzähnen stets; bei andauerndem Aufenthalt in eisenreichem Wasser speichern auch die Achsentheile des Skelets Eisen in sich auf; geringe Eisenmengen finden sich auch hier in Darm und Leber. Bei Amphibien enthalten die Zahnspitzen Eisen, das schon in der papillaren Zahnanlage nachweisbar ist, bei Proteus anguineus auch alle Skelettheile, aber nur an den wirklich ossificirten Stellen. Höhere Wirbelthiere scheint Schneider kaum in das Bereich seiner Untersuchungen gezogen zu haben; er erwähnt noch den Eisengehalt der Zähne wasserbewohnender Reptilien (Krokodil und Alligator) und citirt die Angabe von Biebra's, dass der röthliche Ueberzug der Nagezähne von Rodentien von Eisenoxyd herrührt, das den Kalksalzen beigemengt ist. Sehr bemerkenswerth, — wenn ich mir auch versagen muss, in diesem Zusammenhange näher darauf einzugehen —, sind Schneider's Ueberzeugungen, dass die Kerne des lebendigen Gewebes eine besondere Neigung besitzen, das vom Organismus natürlich resorbirte Eisen in sich aufzuspeichorn; der Plasma-Resorption lässt sich also eine ebenfalls weit verbreitete Kern-Resorption an die Seite stellen.

Aus der pathologischen Literatur vermag ich über Eisengehalt verkalkter Gewebe nur Befunde von Kockel[11] (Ueber die Kalkinkrustation des Lungengewebes, Deutsches Archiv für klinische Medicin, Bd. 64, 1899) anzuführen. Während die sogenannten „Kalkmetastasen" in Lungen, d. h. Kalkinkrustationen des Lungengewebes bei ausgedehnter Einschmelzung von Knochensubstanz sich eisenfrei erwiesen, entdeckte Kockel zuerst in der Lunge eines an perniciöser Anämie gestorbenen Mannes eigenthümliche Kalk-Inkrustationen, die sich grösstentheils an die Gefässwände hielten, nur bisweilen sich auch in den elastischen Fasern der Alveolarsepten vorfanden. „Die sämmtlichen verkalkten Gewebstheile geben mit Schwefelammonium und Ferrocyankalium-Salzsäure intensive Eisen-Reaction"; diese unterschied sich durch leuchtende Kornblumenfarbe von dem mehr

Digitized by Google

grünblauen Tone der ebenfalls anwesenden eisenhaltigen Pigmente. Aehnliche Verkalkungen fand Kockel noch an drei Herzfehlerlungen, und auch hier zeigte sich das verkalkte Gewebe eisenhaltig. Er weist darauf hin, dass auch in anderen Organen kalkige Niederschläge grosse Neigung zu Eisen-Imbibition besitzen, z. B. alle Infarkte und gummöse Heerde der Milz, jedoch nicht etwa alle verkalkten syphilitischen und ischämischen Nekrosen. Diese Inconstanz bewegt Kockel dazu, diesem Eisenbefund nur secundäre Bedeutung zuzuschreiben, „schon deshalb, weil er der Ausdruck postmortaler Imbibition mit Eisen-Verbindungen sein kann". Diese Möglichkeit wird von Askanazy[3] (Beiträge zur Knochen-Pathologie, Aus der Festschrift zur Feier des sechzigsten Geburtstages von Max Jaffé) zurückgewiesen und nachstehende Untersuchungen widerlegen sie ebenfalls. Denn erstens konnte z. Th. direct nach dem Tode fixirtes Material benutzt werden, zweitens finden sich eisenhaltige Kalk-Ablagerungen auch in Fällen, wo keine die Eisen-Reaction gebenden Verbindungen in der Umgebung vorhanden sind, und eine Bildung von reagirenden Eisen-Verbindungen aus unverändertem Blute in todtem Gewebe ist noch niemals beobachtet worden.

Befunde, wie ich sie gelegentlich bei Untersuchungen von Psammomen und anderen sandkörperhaltigen Geschwülsten erheben konnte, liessen mich die Frage nach der Gefässbetheiligung bei der Sandkörper-Bildung, die schon oft und zuletzt mit grösster Entschiedenheit von Engert[5] bejaht wurde, genauer prüfen. Von der öfters beschriebenen Beobachtung ausgehend, dass das Centrum der Sandkörper häufig ein körniges Pigment enthält, gedachte ich durch den eventuellen Nachweis eines eisenhaltigen Blutpigments das schon auf Serienschnitten eines Psammosarcoms bewiesene Hervorgehen geschichteter Kugeln aus Gefässen weiter zu stützen. In diesem Tumor sind nur wenige verkalkte Sandkörper, die meisten erst im Stadium der hyalinen Degeneration, wodurch auch ohne Entkalkung feine Schnitte hergestellt werden konnten. Sämmtliche verkalkten Sandkörper reagirten nun prompt sowohl mit Ferrocyankalium-Salzsäure als auch mit Schwefelammonium auf Eisengehalt (Taf. IX Fig. 5). Zum Vergleich untersuchte ich nun die verschiedensten Psammome und Adergeflechte, weiterhin überhaupt

Digitized by Google

alle möglichen physiologischen und pathologischen verkalkten Organe und Gewebe auf ihren mikroskopisch nachweisbaren Eisengehalt. Wenn ich nun in Folgendem die Resultate dieser Untersuchungen systematisch zusammenzustellen versuche, so bin ich mir wohl bewusst, dass dieselben noch manche Lücke lassen, viele Fragen an grösserem und reichhaltigerem Material geprüft werden müssten, und dass gerade die verkalkten Gewebe der Technik oft unübersteigbare Hindernisse in den Weg legen, die ich hier sogleich in Kürze streifen möchte.

Methodisches. Die grösste Schwierigkeit bei den vorliegenden Untersuchungen bereitet der Zwang, die verkalkten Gewebe ohne vorherige Entkalkung schneiden zu müssen. Denn alle Säuren, durch die wir die Entkalkung bewirken können, gleichviel ob organische oder anorganische, lösen die abgelagerten Eisenverbindungen auf, nachdem sie sie von den organischen Substanzen, an die jene gebunden sind, abgespalten haben. Dies scheint auch der Hauptzweck des nothwendigen Salzsäurezusatzes bei der mikroskopischen Berlinerblau-Recation zu sein, damit das Ferrocyankali an das nun frei gewordene Eisenoxyd wirksam herantreten kann. Auch das Haemosiderin, unter welchem Namen ich nur diejenigen Eisenverbindungen verstehen will, deren Abstammung aus dem Blutfarbstoff mit Sicherheit nachgewiesen ist, ergeben nach längerer Säurebehandlung keine Eisenreaction mehr. An entkalkten Geweben werden wir daher niemals erwarten können, dass der Eisennachweis gelingt.

Dieser Uebelstand bringt nun zwei Gefahren mit sich; erstens ist es bei vielen stark verkalkten Geweben überhaupt unmöglich, genügend dünne Schnitte zur mikroskopischen Untersuchung herzustellen. Zweitens liegt der Einwand nahe, der Widerstand, den das Stahlmesser beim Schneiden an kalkhaltigen Stellen findet, genüge, um kleine Eisenpartikelchen vom Messer dort abzulagern. Obwohl man jedoch bald diese Fehlerquelle, die unzweifelhaft vorkommen kann, durch die Unregelmässigkeit von der typischen, präformirten Eisenablagerung unterscheiden lernt, glaubte ich doch, mich nach zwingenderen Beweisen zur Entkräftung dieses Einwandes umthun zu sollen. Dazu dienten mit Glasnadeln hergestellte Zupfpräparate von Geweben, die vor Berührung mit eisernen Instrumenten sorgfältig geschützt worden waren. So gelang es aus Psammomen und aus Adergeflechten Sandkörper zu isoliren, die trotzdem unter dem Mikroskope deutlichste Eisenreaction verriethen. Ferner wurden mit den Fingern oder Glasinstrumenten Knochen von Kaninchen- und Menschen-Embryonen ausgeschält; sie ergaben an denselben Stellen Eisengehalt, wo ihn auch die Schnittpräparate mikroskopisch erkennen liessen.

Auch die Berlinerblau-Reaction ist nicht frei von Fehlerquellen. Aus Ferrocyankali und Salzsäure kann schon ohne weiteres Hinzutreten von

Digitized by Google

Eisenoxyd-Salzen Berliner Blau entstehen, wie auch Robert Schneider[21]) in seinen technischen und methodischen Bemerkungen hervorhebt; es liesse sich denken, dass dieses sich gerade dort, wo die Säure ihre kalkauflösende Wirkung entfaltet, niederschlägt. Sorgfältige Controle mit der Schwefelammonium-Reaction, bei der eine Entkalkung nicht stattfindet, schützt vor diesem Irrthum.

Die letzterwähnte Eigenschaft des Ferrocyankali-Salzsäure-Gemisches verhindert auch den von vorn herein als sehr gangbar erscheinenden Weg, die Berlinerblau-Reaction am ganzen Stücke vorzunehmen und dabei gleichzeitig durch die Salzsäurewirkung die Entkalkung zu bewerkstelligen: ehe die Reaction auch nur einigermassen in die Tiefe gedrungen ist, ist die ganze Oberfläche schon grünlich-blau geworden; hierbei mag auch die Diffusion des durch die Säure gelösten Eisensalzes eine geringe Rolle spielen; im Wesentlichen sehen wir jedoch diese Erscheinung auch an eisenfreien Stücken ebenso eintreten. Auch mit Schwefelammonium gelingt es nicht, entkalkte Objecte mit Eisenreaction zu erhalten; denn nimmt man zuerst die Entkalkung vor, so wird aus den oben erwähnten Gründen auch der Eisengehalt ausgezogen; lässt man umgekehrt zuerst sich durch Schwefelammonium an den eisenreichen Partien Schwefeleisen bilden, so wird durch nachherige Säurebehandlung zwecks Entkalkung auch dieses gelöst und ausgezogen.

Wir sind also im Wesentlichen darauf angewiesen, unsere Objecte ohne vorherige Entkalkung zu schneiden; in einzelnen Fällen können wir auch schon makroskopisch oder mit Lupenbetrachtung die Reaction verfolgen; z. B. an Knochen älterer Embryonen oder Neugeborener, die sich zerbrechen lassen, um die Einwirkung eiserner Messer oder Sägen zu vermeiden.

Natürlich müssen auch die angewandten Fixirungsmittel, von denen hauptsächlich Formaldehyd und Alkohol benutzt wurden, auf Eisenfreiheit untersucht werden; ebenso die benutzten Reagentien und Farbstoffe.

Einen besonderen Vortheil, die zu untersuchenden Organe sofort in Hall'scher Mischung (5 Theile Schwefelammonium, 70 Theile Alkohol, 25 Theile Wasser) zu fixiren, konnte ich nicht bemerken. Die Reaction trat zwar makroskopisch sehr deutlich ein, wurde jedoch durch die nachfolgende Celloidineinbettung derart vermindert, dass noch eine gesonderte Behandlung der einzelnen Schnitte mit Schwefelammonium nöthig war; das Endresultat fiel dann in genau derselben Weise aus, wie bei alleiniger Formalin- oder Alkoholhärtung.

Der Ersatz des Ferrocyankaliums durch Rhodankalium, wodurch das Eisen roth gefärbt wird, bietet keinerlei Vortheile.

Ausser den Eisen-Reactionen wurden die Schnitte auch mit andern Methoden behandelt. Mit Haematoxylin ergab sich regelmässig die bekannte Färbbarkeit der Grundsubstanz verkalkter Gewebe. Mit den beiden neuerdings von von Kossa[12]) angegebenen Methoden, deren eine sich einer

Digitized by Google

5 pCt.-Silbernitratlösung, die andere einer mit Natriumhydroxyd versetzten wässerigen Pyrogallussäure bedient, wurden in Controlpräparaten mikrochemische Kalkreactionen angestellt, und so konnte auf das Genaueste die Lagerung der Kalksalze mit der Eisenablagerung nach Sitz und Intensität verglichen werden.

In der folgenden systematischen Zusammenstellung meiner Untersuchungsergebnisse sollen zuerst die physiologischen, dann die pathologischen Verkalkungsvorgänge gesondert mit Bezug auf ihren Eisengehalt geprüft werden.

I. Untersuchungen an physiologisch verkalkten Geweben.

1. Knochensystem. Gerade hierbei bin ich mir der mangelhaften Vollständigkeit vorliegender Untersuchungen deutlich bewusst. Die Festigkeit einigermassen verkalkter Knochen ist eine derartige, dass an mikroskopische Schnittpräparate meist nicht gedacht werden kann. Ich musste mich deshalb auf entwicklungsgeschichtliches Material beschränken. Möglich, dass verbesserte Methoden, eventuell mit Heranziehung von Knochenschliffen oder chemischer Untersuchung auch für Knochen aus dem extrauterinen Leben sichere Resultate finden lassen werden.

Untersucht wurden Embryonen und Neugeborene von Mensch, Katze, Kaninchen, Meerschweinchen und weissen Mäusen.

Bei allen fand sich völlig übereinstimmend Eisengehalt des ganzen Skeletsystems, soweit Verkalkung eingetreten war, am ausgesprochensten an den Ossificationsstellen. So zeigte ein längsgeschnittenes Femur eines menschlichen Embryons von etwa 7 cm Nacken-Steisslänge ausser beiden Epiphysenlien je eine Zone deutlicher Eisenreaction längs des Periosts, die schon makroskopisch oder mit Lupenbetrachtung sichtbar sind. Diese perichondrale Eisen-Ablagerung erklärt, dass ein aus den Weichheilen ausgeschälter Röhrenknochen in seiner ganzen Oberfläche Reaction annimmt; nur die knorpligen Epiphysenenden bleiben frei. Auch durch die Haut hindurch lässt sich an kleinen Stücken die Reaction anstellen, und es gewährt einen überraschenden Anblick, wenn wir z. B. die Metacarpal-Knochen einer winzigen embryonalen Kaninchenpfote in schwacher Ferrocyankalium-Salzsäurelösung nach kurzer Zeit im

Digitized by Google

schönsten Blau hindurchschimmern sehen. Sehr instructiv lässt sich auf diese Weise das Skeletsystem zur Anschauung bringen. Lege ich z. B. einen Querschnitt durch einen embryonalen Kopf oder Rumpf in die Reactionsflüssigkeiten, so erhalte ich sehr bald prachtvolle Zeichnung jedes einzelnen Knochens und man erkennt mit Deutlichkeit die knöcherne Schädelkapsel, Ober- und Unterkiefer mit ihren Zahnalveolen, dort die Wirbel und Rippenquerschnitte. Auch auf der Oberfläche der Celloidinblöcke lässt sich die Reaction sehr schön auslösen (Tafel IX Fig. 1.) Sie stellt sich ebensowohl mit der Berliner Blau-Reaction als intensives Dunkelblau, wie mit Schwefelammonium als tiefes Schwarz dar. Ein Unterschied zwischen Stamm und Ertremitäten ist nicht festzustellen. Knorplig und bindegewebig praeformirte Knochen geben die Reaction in gleichem Masse. Auch mikroskopisch lässt sich erkennen, dass im Allgemeinen die intensivste Eisenablagerung dort herrscht, wo die Knochenneubildung stattfindet. So sehen wir an den Röhrenknochen deutlich die Stätten der enchondralen Ossification in den Epiphysenlinien, die der perichondralen in den seitlichen Grenzlinien geblaut. Bei seiner mikroskopischen Untersuchung erkennt man, dass das Eisen genau an den Stellen, in denen laut Nachweis mit Haematoxylin und den specifischen Kalkfärbe-Methoden körnige Verkalkung der Knorpel-Grundsubstanz beginnt, nachweisbar ist. Im Ganzen kann man von einer diffusen Durchtränkung der Grundsubstanz mit Eisensalzen sprechen, wenn auch gerade hier öfters kleine rundliche eisenhaltige Körner auftreten. In der Zone, wo die Knorpelzellen gross und blasig werden, ergiebt sich sodann ein durch die schmalen Brücken der stehengebliebenen verkalkten Knorpel-Grundsubstanz gebildetes blaues Netzwerk, in dem die mit Alauncarmin in normaler Weise sich färbenden Zellkerne mit erkennbarem Protoplasmahof eingebettet liegen (Tafel IX Fig. 2 und 3). Auch die neugebildeten Knochenbalken nehmen, besonders an den Rändern, Blaufärbung an; diese wird nach dem Centrum des Knochens geringer; wir sehen hier also nicht völlige Congruenz mit dem steigenden Kalkgehalt gewahrt und das Eisen besonders an den Stätten der Knochenbildung, aufgespeichert. Sehr schön liess sich inmitten des Hyalinknorpels des Wirbels von einem menschlichen Embryo der beginnende Knochenkern

Digitized by Google

mit der Eisenreaction nachweisen. Bei der perichondralen — und ebenso verhält es sich bei der bindegewebigen — Verknöcherung finden wir ebenfalls diffuse Durchtränkung des Bindegewebes, und zwar auch hier der Intercellularsubstanz mit Eisensalzen; hieran reihen sich sodann die blauen Knochenbalken. Was die Intensität der Eisenreaction betrifft, so lassen sich hier alle Schattirungen von den schwächsten Tönen, die sich bei Gegenfärbung mit Alauncarmin eben durch eine Spur Violetfärbung verrathen, bis zum tiefen Dunkelblau antreffen.

Wie die Eisenverhältnisse der Knochen im extrauterinen Leben liegen, konnte auf diesem Wege in befriedigender Weise nicht beantwortet werden, da der starke Kalkgehalt das Schneiden verhindert; die makroskopische Reaction ist zu unsicher, um darauf Schlüsse zu bauen. Im Allgemeinen habe ich den Eindruck gewonnen, dass der Eisengehalt bedeutend vermindert, wenn nicht gar aufgehoben ist. In der Rippenepiphyse eines zweijährigen Kindes, die sich wegen hochgradiger Rhachitis bequem schneiden liess, konnte ich keinen Eisengehalt finden, obwohl Verkalkung an mehreren Stellen nachweisbar war. Ob dieser Eisenmangel auf die krankhaften Veränderungen zurückzuführen ist, oder ob im extrauterinen Leben der Eisengehalt überhaupt verschwindet, konnte ich nicht entscheiden, da die nöthigen Beobachtungen fehlen.

Auch andere pathologische Processe am Knochensystem, um dies gleich hier zu erledigen, konnten nicht in die Betrachtung hineingezogen werden, da einerseits meist dieselbe Unmöglichkeit, genügend dünne Schnitte herzustellen, vorliegt, andererseits der Vergleich mit den normalen Verhältnissen fehlt.

Bei diesen Beobachtungen wird man sofort der oben kurz referirten Ergebnisse von Robert Schneider[21] gedenken, besonders der Angaben über den Eisengehalt zweier Exemplare von Proteus anguineus, die aus eisenreichem Wasser stammen. Dort beschreibt er neben dem Eisenbefund im ganzen Verdauungstractus, in der Leber und in den Zahnspitzen als eisenhaltig „alle Skelettheile bis in die feinsten Ausläufer der Extremitäten und Kiemenbögen hinein, und zwar im ganzen faserigen Knochengewebe, aber eben nur den wirklich ossificirten Partieen, da die Gelenkstellen völlig frei — und in den Kernen des Hyalin-

Digitized by Google

knorpelgewebes, in welchem die Zellen hier ziemlich dicht bei einander liegen. Dabei kann man verfolgen, wie diese Kerne nach dem Rande (d. h. der eigentlichen Knochenröhre) zu dichter zusammenrücken und sich dabei ihr Eisengehalt concentrirt, um schliesslich ganz in der Masse des Knochengewebes aufzugehen." Da ich in diesen Beobachtungen die einzige mir in der Literatur zugängliche Analogie zu meinen Befunden bei Säugethier-Embryonen auffinden konnte, glaubte ich diese Stelle wörtlich anführen zu sollen. Auch R. Schneiders Abbildung, die er von dem Humerus-Querschnitte dieses Proteus mit der Berliner Blau-Reaction giebt, erinnert in Vielem an unsere Befunde, nur dass ich den von ihm beobachteten Eisengehalt der Knorpelzellkerne nie nachweisen konnte. In einer späteren Arbeit über die Eisen-Aufnahme in den Körper des Proteus vermisst Schneider diesen Eisengehalt der Knorpel-Zellen und sieht ihn hier ausschliesslich auf die wirklich ossificirten Partien beschränkt.

Handelt es sich hier um freiwillige Eisenaufnahme unter physiologischen Bedingungen, so sind die Befunde von Arnold[1] bei experimenteller Einfuhr von Eisenstaub und Eisenstäbchen in Froschlymphsäcke nicht minder interessant. Geschah dies nehmlich in der Nähe der Scapula, des Epi- oder Hyposternums, so liessen sich neben anderweitiger Siderosis mittels der Salzsäure-Ferrocyancalium-Reaction im Perichondrium Zellen mit blaugefärbten Kernen, im Knorpel selbst einzelne intensiv blau gefärbte Bezirke der Intercellular-Substanz nachweisen; letztere namentlich dort, wo sich beginnende Petrification vorfand. Auch einzelne Knorpelzellen zeigten blaue Kerne und Granula.

Fragen wir uns nach der Bedeutung des Eisengehalts embryonaler Skelettheile, so müssen wir eine Antwort vorläufig schuldig bleiben. Dient das Eisen zum Aufbauen des Haemoglobins in dem gleichzeitig mit der Knochenbildung in Funktion tretenden Knochenmarke und ist es nur für's Erste als Vorstufe in dem verkalkten Gewebe aufgespeichert? Oder steht der Befund im Zusammenhang mit dem von Bunge[4] nachgewiesenen relativen Eisenreichthum von Säugethier-Embryonen gegenüber ausgewachsenen Individuen derselben Art? Bunge sieht in diesem Verhalten eine die Eisenarmuth der Muttermilch, die während

Digitized by Google

der ersten Lebenswochen in der Regel die einzige Nahrung der Neugeborenen bildet, compensirende Einrichtung. Möglich, dass wir einen Theil dieses Eisens in den embryonalen Knochen verlegen dürfen. Dann müsste mit dem Aufhören der Lactation auch der Eisengehalt der Knochen verschwunden oder mindestens verringert sein. Darüber fehlen noch beweisende Untersuchungen.

2. Zähne. In allen Präparaten von Kaninchen-Embryonen liessen sich die Zähne mittels der Eisen-Reaction deutlich sichtbar machen. Auf den Celloidinblöcken, deren Oberfläche mit Ferrocyancalium und Salzsäure behandelt wurden, sieht man deutlich die Umrisse der späteren Zahnkronen in den knöchernen Alveolen von Ober- und Unterkiefer durch eine feine blaue Linie ausgezeichnet (Tafel IX Fig. 1). Im mikroskopischen Bilde scheint nun sowohl die Schmelzanlage wie das Zahnbein diffus blau durchtränkt zu sein. Wie oben erwähnt, hat Robert Schneider nachgewiesen, dass ausser dem schon früher aufgefundenen Eisengehalt im Ueberzug der Nagezähne, alle Fisch- und Amphibienzähne und wahrscheinlich auch die der wasserbewohnenden Reptilien um ihre Spitze eine eisenreiche Hülle ablagern; diese stammt nicht etwa direct aus dem umgebenden Medium, sondern ist schon in der papillaren Anlage vor dem Durchbrechen des Epithels nachweisbar. Aus unseren Untersuchungen ergiebt sich, dass wenigstens bei Kaninchen der Eisengehalt der Zähne auch schon während des embryonalen Lebens nachweisbar ist. Für andere Säugethiere und menschliche Embryonen stand mir für diese Untersuchungen kein ausreichendes und geeignetes Material zur Verfügung. Geringer Eisengehalt scheint nach chemischen Untersuchungen in den fertigen menschlichen Zähnen regelmässig vorhanden zu sein, und zwar nach Landois[13] im Zahnbein, während der Schmelz eisenfrei ist.

3. Sandkörper der Adergeflechte und der Zirbeldrüse. Obwohl die Sandkörper in den menschlichen Adergeflechten, wenigstens bei Erwachsenen, zu den regelmässigen Befunden zählen und somit wohl als normale Bildungen anzusprechen sind, nehmen sie doch gemeinsam mit den Zirbelkörperchen eine besondere Stellung gegenüber den anderen unter physiologischen Verhältnissen auftretenden Verkalkungen ein. Sie stehen nämlich in gewisser Hinsicht der pathologischen Verkalkung viel näher.

Digitized by Google

Obwohl über ihre Entstehung, ihren Bau und ihre Zusammensetzung noch nicht in allen Punkten genügende Klarheit herrscht, sind doch alle Autoren, die sich mit ihnen eingehender befasst haben, darüber einig, dass es sich bei ihnen um abgestorbenes, dem activen Stoffwechsel entzogenes Material handelt. Auch die Beobachter, die für alle Fälle eine Entstehung aus sich concentrisch schichtenden Zellen annehmen, lassen der Verkalkung eine den Zellentod begleitende chemische Umänderung des Protoplasmas sowie der Intercellularsubstanz vorausgehen. Es entstehen also zuerst hyaline concentrische Kugeln, die sich mit der van Gieson-Ernstschen Färbung durch prächtige Hyalinreaction auszeichnen; diese beladen sich dann früher oder später mit Kalksalzen. Gelingt es überhaupt nach der Entkalkung noch Reste früherer Zellen nachzuweisen, so bestehen diese nur aus kaum noch färbbaren Kernschatten oder noch undeutlicheren Zelltrümmern. Kein Zweifel also, dass hier der Verkalkung ein Absterben vorhergeht, wie wir dies unter pathologischen Verhältnissen mit Regelmässigkeit bemerken werden.

Ganz anders liegen die Verhältnisse bei den echten physiologischen Verkalkungsvorgängen, wie wir sie an gesunden Knochen oder Zähnen studiren können. Wenn wohl auch hier die lebende Zelle in sich selbst keine Kalksalze niederschlägt und aller Kalk in der Intercellular-Substanz enthalten ist, so müssen wir doch den Knochen als lebendes Gewebe betrachten, der am Stoffwechsel Antheil nimmt, wächst, neugebildet oder resorbirt werden kann.

Trotzdem können wir die Sandkörper nicht zu den pathologischen Bildungen rechnen, wenn sie nicht entweder an Orten auftreten, wo dies normaler Weise nicht der Fall ist, oder falls sie sich nicht in abnorm grosser Anzahl vorfinden. Am ehesten können wir in ihnen Rückbildungsproducte sehen, durch die der Körper Zellen und Zellderivate, die ihre Function für den Organismus verrichtet haben und deshalb überflüssig sind, an Ort und Stelle aufstapelt und einkapselt. Damit stimmt auch überein, dass im Allgemeinen mit längerer Lebensdauer auch die Zahl der Sandkörper constant zunimmt. Die Sandkörper sind oft und genau beschrieben worden, so dass ich mir eine Wiederholung ersparen kann; ich verweise auf die Arbeiten von Luschka[15]),

Digitized by Google

Haeckel[8]), Ernst[6]) und Semi Meyer[17]); letzterer hat die Zirbelkörperchen, als ihrem Bau und ihrer Genese nach verschieden, von den Adergeflechts-Körperchengetrennt und so will ich auch beide Gruppen gesondert betrachten.

Wenden wir auf die Adergeflechts-Körperchen die Eisenreactionen an, so finden wir in jedem plexus, der einigermaassen zahlreiche Sandkörper enthält, die verschiedenartigsten Bilder; ein Theil von ihnen zeigt keinerlei Farbenreactionen; durch die Entkalkung bei der Salzsäureeinwirkung tritt ihr Structurbild sehr schön hervor. Bei einem anderen Theil der Sandkörper, deren Zahl in den einzelnen Fällen sehr verschieden ist und keinerlei Gesetzmässigkeit oder Abhängigkeit von localen oder allgemeinen Zuständen erkennen lässt, sehen wir einen oder mehrere ihrer concentrischen Ringe blau gefärbt (Taf. IX, Fig. 4). Das Bild ist äusserst wechselnd; entweder ist das Centrum blau oder nur die Peripherie, oder es wechseln reagirende und nicht reagirende Schichten ab. Auf jeden Fall ist die Begrenzung der blauen Zonen stets ziemlich scharf durch die concentrischen Linien gegeben. Meist handelt es sich um diffuse Imbibition einer oder mehrerer Schichten, in einzelnen finden wir auch im Centrum körnige Eisenablagerung. Gerade die Plexus chorioidei sind sehr brauchbare Objecte zu Zupfpräparaten; es gelingt leicht die kugligen Sandkörper mit Glasnadeln aus ihrer Umgebung frei zu machen und sie so bei völligem Ausschluss von Eisenberührung zwischen Objectträger und Deckglas zu untersuchen und mit Chemicalien zu behandeln. Durch Flüssigkeitsströmungen kugeln sie dann oft im Gesichtsfeld vorbei und lassen sich so von allen Seiten betrachten. Wir erhalten hierbei nach angestellter Eisenreaction im Wesentlichen dieselben Bilder wie an den Schnittpräparaten; das eine Mal leuchtet das Centrum, ein ander Mal eine mehr periphere Kugelschale in mehr oder weniger intensivem Blau auf.

Da im Plexus chorioides die Grenze gegen pathologische Processe schwer zu ziehen ist, mögen einige Beobachtungen, die eigentlich zweifellos durch pathologische Störungen bedingt sind, hier schon ihren Platz finden. So lassen sich an mehreren Adergeflechten besonders alter Leute ausser der Sandkörperbildung eine hyaline Umwandlung und Verkalkung des Zotten-

Digitized by Google

stromas dicht unter dem Epithel feststellen. Man sieht dann neben den Blutgefässen, die die Zotte schlingenförmig durchziehen, meist an der Zottenspitze eine Kalkablagerung, die sich durch unregelmässige Begrenzung und Fehlen von typischen concentrischen Linien von den Sandkörpern unterscheidet. Einen Uebergang von ihnen zu Sandkörpern habe ich nicht beobachten können, halte es aber für wahrscheinlich, dass sie zu Ernst's Behauptung betreffs der Sandkörperbildung aus Zottenverkalkung, die von Semi Meyer zurückgewiesen wird, in Beziehung stehen. Diese kalkhaltigen Gebilde zeigen nun in den untersuchten Fällen fast mit Regelmässigkeit schwachen Eisengehalt, meist an der Peripherie.

Eine andere Beobachtung konnte an dem Plexus chorioides eines 3jährigen Kindes, dessen Gehirn keine krankhaften Veränderungen aufwies, angestellt werden. Die Plexus in beiden Seitenventrikeln waren deutlich verdickt, von gallertiger Consistenz, mit kleinen Cysten übersät. Mikroskopisch erwies sich die Grundsubstanz als schleimig degenerirtes grossmaschiges Gewebe, in dem sehr eigenartige bläschenförmige Zellen verteilt waren. Suchte man die kleinsten von ihnen auf, so sah man einen etwas plattgedrückten wandständigen Kern und einen grossen, mit hyaliner Substanz angefüllten, kugelrunden Zellleib. Die grösseren verriethen schon bald mit Haematoxylin eine Kalkaufnahme und nach Entkalkung eine feine concentrische Schichtung. Voll ausgebildete Sandkörper waren nicht nachweisbar; die Bilder lassen aber sehr daran denken, dass wir es hier mit Entwicklungsstufen zu Sandkörpern zu thun haben. Aehnliche Zellen beschreiben Haeckel und Semi Meyer. Dieser verkalkende Zellinhalt gab nun deutlich eine feine diffuse Eisenreaction.

Zweifellos kommt es in den so gefässreichen Adergeflechten leicht zu kleinen oder auch ausgedehnteren Blutextravasaten und mehrfach sind Blutkörperchen-Reste als Centrum der Sandkörper beschrieben worden; oft findet man daselbst auch feinkörniges Pigment abgelagert, das sich eisenhaltig erweist. Doch sind derartige Bilder zu selten, um die Annahme zu rechtfertigen, als könne nur auf diese Weise, also durch kleine Blutreste, Eisengehalt in die Sandkörner gelangen.

Die maulbeerförmigen Zirbelkörperchen, die Semi Meyer

Digitized by Google

von den Adergeflechts-Körperchen getrennt hat, sind wohl ebenfalls als physiologische Bildungen anzusehen. Sie weisen nur sehr selten und dann nur ganz schwach an den peripherischsten Schichten Eisenreaction auf; diese fehlt auch oft da, wo die Adergeflechts-Körperchen deutlichen Eisengehalt aufweisen, ebenso wie die Sandkörper der Zirbelscheide, die nach Semi Meyer den Adergeflechts-Körperchen gleichwerthig sind.

II. Untersuchungen an pathologisch verkalkten Geweben.

1. Gefässsystem. Das Gefässsystem hat trotz seiner ausgesprochenen Neigung zu Verkalkungs-Vorgängen für unsere Zwecke nur sehr geringfügiges Material geliefert. Die Verkalkung der Arterienwände untersuchte ich vornehmlich an zwei Objecten. Die Hirn-Arterien, unter ihnen am ausgeprägtesten meist der intracranielle Abschnitt der Carotis interna, boten das Beispiel für intracelluläre Kalk-Ablagerung, indem man hier sehr häufig die circulären Muskelfasern von feinen Kalkstäubchen erfüllt sieht; doch liess weder diese Art der Arterien-Verkalkung noch eine zweite, als deren Vertreter ich Aorten in den verschiedensten Stadien der Arteriosklerose untersuchte, Eisengehalt erkennen. Bei letzteren findet man Kalk-Ablagerung am häufigsten in nekrobiotisch zerfallenen Heerden, in atheromatösen Cysten und Geschwürswänden. Den einzig positiven Befund boten die allerdings völlig unwegsam gewordenen und nur durch ihre Anordnung noch als solche zu erkennenden Gefässreste an der Peripherie des anämischen Milz-Infarcts, dessen bei der Milz Erwähnung geschehen wird. Auch die verkalkten Thromben, die ich untersuchte, reagirten nicht auf Eisen und zwar weder soeben beginnende Verkalkungs-Heerde, wie ich sie in Thromben der Vena cava inferior zu untersuchen Gelegenheit hatte, noch weit vorgeschrittene, zu richtigen Phlebolithen petrificirte, die dem Plexus prostaticus, dem Ligamentum latum und der Milzpulpa entstammten. Dieses Fehlen von Eisen in dem Kalk der Arterienwände und Thromben muss um so auffallender erscheinen, als man hier am ersten mit dem Vorhandensein direct aus der Nachbarschaft stammenden umgewandelten Blutfarbstoffs zu rechnen hat. Auch liessen sich, besonders in den Thromben

Digitized by Google

und der Aortenwand, oft dicht bei den verkalkten Partien siderofere Zellen, freies Hämosiderin und Hämatoidin auffinden.

2. In der Milz fand ich ausser den erwähnten Phlebolithen Verkalkung in einem Falle von sehr ausgedehnter anämischer Infarctbildung. Die durch eingezogene Oberfläche und völlige Nekrotisirung ein gewisses Alter verrathenden Infarcte zeigten sich schon makroskopisch von einer schmalen weissen Zone, die gegen den gelblichen Grundton absticht, eingefasst. Mikroskopisch zeigte sich hier an der Grenzzone Verkalkung als feine Stäubchen. Obwohl die vorgeschrittene Nekrose auch hier noch keine genaue Bestimmung der histologischen Bestandtheile gestattet, muss man nach dem stellenweise fast korkzieherartig gewundenen Verlauf der sich durchflechtenden verkalkten Stränge, die manchmal auch noch ein Lumen mit feinkörnigem kalkigen Inhalte erkennen lassen, annehmen, dass wir es mit der Degeneration und Verkalkung anheimgefallenen Gefässen, wahrscheinlich Arterien zu thun haben. Bei Anstellung der Eisenreactionen zeigen sich diese Stellen nun in intensiv blauer beziehungsweise schwarzer Farbe, und mit Leichtigkeit überzeugt man sich bei mikroskopischem Vergleiche, dass es sich genau um dieselben Gebilde handelt, die vorhin mit Hämatoxylin und den Kossa-schen Methoden eine so intensive Kalkreaction verriethen. Aber nur die Grenzen dieses keilförmigen Infarcts haben sich mit Kalk und Eisen beladen, das ganze Centrum ist von diesen Bestandtheilen frei und besteht aus hyalinen, von Bindegewebs-Balken durchzogenen Massen; im Bindegewebe lässt sich reichlich intra- und extracellulär gelagertes goldbraunes nicht reagirendes Pigment, offenbar Hämatoidin, nachweisen. Diese ausschliesslich peripherische Verkalkung betont auch Litten[14]), wenigstens für nicht allzu kleine Infarcte und erklärt sie aus den Circulations-Verhältnissen, die in den peripherischen Schichten noch schwache Durchströmung mit Gewebsflüssigkeiten bedingt; diese ist seiner Ansicht nach zur Kalk-Ablagerung nöthig, indem durch sie die gelösten im Körper kreisenden Kalksalze herangeführt und durch Bindung mit der in Folge Coagulations-Nekrose abgestorbenen Gewebssubstanz unlöslich niedergeschlagen werden. Die Quelle der Eisen-Ablagerung ist auch hier nicht sicher anzugeben; es lässt sich ebensowohl an eine dem Kalk

Digitized by Google

analoge Herkunft aus den umspülenden Flüssigkeiten denken, wie andererseits die Vorstellung nicht von der Hand weisen, dass das Eisen aus Blutresten in der infarcirten Partie unter örtlicher Zurücklassung des eisenfreien Hämatoidin-Pigmentes stammt und von der gleichzeitig verkalkenden peripherischen Substanz gebunden und festgehalten wird. Die ganze Anordnung hat grosse Aehnlichkeit mit den von Neumann[1]) erwähnten Befunden in alten Hirnhämorrhagien; im Centrum findet sich dort nehmlich nicht reagirendes Hämatoidin-Pigment, in der Peripherie Hämosiderin und in der Umgebung diffus eisenhaltige Gefässe; ob diese etwa gleichzeitig Verkalkungs-Vorgänge zeigten, erwähnt Neumann nicht.

3. In Lymphdrüsen habe ich nur kreidige und kalkige Nekrose-Heerde untersucht, die entweder noch nebenbei deutliche tuberculöse Veränderungen aufwiesen oder mit grosser Wahrscheinlichkeit auf alte tuberculöse Processe zu beziehen waren. Diese erwiesen sich ebenso wie ähnlich beschaffene Lungen-Heerde in den von mir untersuchten Fällen als eisenfrei. Die von Virchow u. A. erwähnten sandkörperähnlichen Bildungen in hyperplastisch vergrösserten Lymphdrüsen standen mir zur Untersuchung nicht zur Verfügung.

4. In der Schilddrüse begegneten mir zwei Modi der Verkalkung. Der eine recht häufige betrifft verkalkendes Bindegewebe oder nekrotische Partien in Strumen, die durch Operation oder auf dem Secirtische gewonnen wurden, besonders bei stärkerer fibröser oder hyaliner Entartung. Wir finden hier den Kalk von der Form kleinster und mikroskopisch nachweisbarer Stäubchen, bis zu grossen Kalkknoten, die manchmal nur mit der Säge zu bewältigen sind; häufig ist die bindegewebige Kapsel um grössere colloide Knoten bevorzugt, so dass wir es schliesslich mit völligen Kalkschalen zu thun haben. Mehrere derartige von mir auf Eisen untersuchte Fälle hatten negatives Resultat. Richtige Verknöcherung ist mir nicht begegnet.

Die zweite Form von Verkalkungs-Vorgängen in der Struma hatte ich nur einmal zu sehen Gelegenheit; sie betrifft verkalkendes Secret. Als Nebenbefund bei einer Section fand sich

[1]) Neumann, Beiträge zur Kenntniss der pathologischen Pigmente. Dieses Archiv Bd. 111.

Digitized by Google

in einer mässig vergrösserten grösstentheils colloiden Struma ein etwa wallnussgrosser Knoten, der in Folge seiner weissgelben Farbe und der Consistenz makroskopisch an zellreichere maligne Beschaffenheit denken liess. Die mikroskopische Untersuchung bestätigte dies nicht, sondern wies im Wesentlichen eine ausgedehnte hyaline Bindegewebs-Degeneration auf. Nur am Rande waren noch die epithelialen Bestandtheile als secretgefüllte, nicht vergrösserte Follikel nachweisbar. Auf den ersten Blick überraschte nun sehr eine Durchsetzung des theils nekrotischen, theils hyalin degenerirten centralen Gewebes mit rundlichen oder ovalen Kalkkörperchen, die nach der Entkalkung mehrfache concentrische Schichtung erkennen liessen und so unzweifelhaft den Sandkörpern in Adergeflechten und Psammomen ausserordentlich ähnlich wurden; sie scheinen in der Mitte des Knotens lose und ohne Zusammenhang mit ihrer Umgebung im Gewebe zu liegen. Verfolgte man sie nach den Randpartien zu, so konnte man bald hier und da einen einschichtigen epithelialen Belag nachweisen und ganz in der Peripherie war es keinem Zweifel unterworfen, dass wir es mit colloidem Follikelinhalt zu thun haben, der in concentrischer Schichtung Kalksalze aufnimmt. Offenbar waren nach dem Centrum zu die Epithelien durch Degeneration zu Grunde gegangen und dadurch die Lage dieser eigenartigen Gebilde frei in hyalinem und nekrotischem Gewebe zu Stande gekommen. Die Berliner Blau-Reaction liess nun jedes dieser Körnchen als lichtblaue Masse deutlich hervortreten; die einzelnen concentrischen Ringe waren häufig verschieden intensiv blau, wie wir dies von Plexuskörperchen auch gesehen haben, wenn auch die Differenzen nicht den dort beobachteten Intensitätsgrad erreichten. Hier war also in colloidem secretorischem Drüseninhalt gleichzeitig mit der Kalkaufnahme eine Deposition von Eisensalzen erfolgt. Da in der Umgebung, wie überhaupt so häufig in Strumen, sich reichlich hämosiderinhaltige Zellen in den Lymphbahnen und den Gewebsspalten vorfinden und als Residuen von Blutungen, die auch mit Vorliebe in den Follikelinhalt hinein erfolgen, aufzufassen sind, so ist hier die Möglichkeit gegeben, dass wir es mit Imbibition durch Blutfarbstoff zu thun haben, der sich in loco aus Hämorrhagien bildete.

5. Nieren. Eine Eintheilung und Uebersicht über die

Digitized by Google

verschiedenen in der Niere vorkommenden Verkalkungsvorgänge giebt Litten. Für unsere Zwecke genügt es, wenn wir, wie in der Struma, eine Bindegewebs- und eine Secrets-Verkalkung unterscheiden; letztere Bezeichnung stimmt streng genommen nur für die Kalkmetastasen und den sogenannten Kalkinfarkt, die nicht in das Bereich der Untersuchungen gezogen wurden; meist handelt es sich bei den Kalk-Cylindern nicht um verkalktes Sekretionsproduct in intacten Harncanälchen, sondern den Hauptantheil tragen abgestorbene und abgestossene Epithelien; wir sprechen daher hier besser von Verkalkung des Harncanälchen-Inhalts. Diese untersuchte ich aus der menschlichen Pathologie nur bei Sublimatvergiftung; experimentell lassen sich in der Kaninchenniere durch anämische Nekrose in Folge temporärer Unterbindung der Nierenarterie Cylinder von demselben Bau erzeugen, wie Litten gezeigt hat.

Der eine Fall von Sublimat-Vergiftung, der mir zur Verfügung stand, hatte am 10. Tage tödtlich geendet. Die Nieren waren stark vergrössert, sehr blutreich, die Rinde verbreitert und trübe. Mikroskopisch fand sich ausgedehnte Nekrose der Harnkanälchenepithelien und unregelmässig zerstreut in den gewundenen und geraden Harnkanälchen Cylindermassen, die aus einzelnen Schollen zusammengebacken erschienen; obwohl von Kernen oder anderen Zellbestandtheilen nichts mehr deutlich nachweisbar war, handelte es sich doch offenbar um nekrotisirte und zusammengebackene Epithelreste. Diese färben sich mit Hämatoxylin so intensiv dunkelblau, dass man sie in einem derart behandelten Präparate ohne Weiteres für verkalkte Gebilde ansehen würde; sie unterscheiden sich in nichts von den häufig bei Sublimat-Vergiftung abgebildeten Kalkcylindern, z. B. in Ziegler's Lehrbuch. Jedoch sprach weder das optische Verhalten im ungefärbten Präparat noch der Ausfall der Kalkreactionen mit Säuren oder den Kossa'schen Methoden für wirkliche Kalkablagerung. Bei Kaufmann[10] findet sich die Angabe, dass gleichzeitig stark verfettete Epithelcylinder auch bei Sublimat-Vergiftung keinen Kalkgehalt erkennen lassen; in unserem Falle ist jedoch dieser Zusammenhang nicht vorhanden; denn weder die Epithelien noch die aus ihnen gebildeten Cylinder lassen mit Sudanfärbung stärkeren Fettgehalt erkennen. Auch eigentliche Entzündungs-

Digitized by Google

zeichen oder hämorrhagische Erscheinungen fehlen, und die Giftwirkung scheint sich allein auf die epithelialen Bestandtheile im Sinne einer Nekrose zu beschränken.

Litten[14] beschreibt, dass die durch arteficielle Nierenarterien-Unterbindung erzeugten Cylinder sich zuerst als im Sinne der Coagulationsnekrose chemisch verändertes Protoplasma erweisen lassen und sich dann erst mit Kalksalzen imprägniren. So stellt er auf Grund eingehender Untersuchungen die Behauptung auf, durch die Farbreaction mit Inigcarmin mit Sicherheit die Cylinder vorausbestimmen zu können, die später der Verkalkung anheimfallen würden. Aehnliche Vorstellungen kann man sich nun für die Sublimatcylinder bilden, nehmlich, dass zuerst die Grundsubstanz eine Beschaffenheit erhält, die sie befähigt, das Hämatoxylin begierig in sich aufzunehmen. Mit dieser Beschaffenheit sei dann hier, ebenso wie beim wachsenden Knorpel — eine Parallele, auf die ich später noch eingehen muss —, die Neigung verknüpft Kalksalze an sich zu ziehen und zu deponiren. Aus welchen Ursachen dann in diesem Falle die Imprägnation mit Kalksalzen unterblieben ist, vermag ich nicht anzugeben; vielleicht wäre es aber bei noch längerer Dauer der Erkrankung zur Verkalkung dieser durch intensive Hämatoxylin-Reaction charakterisirten Cylinder gekommen. Jedenfalls ist es auffallend, dass neben dieser Hämatoxylin-Färbung eine starke Eisenreaction der Cylinder auftritt und zwar in völlig übereinstimmender Weise. Man sieht dann in dem mit Alauncarmin gegengefärbten Präparate nach Anstellen der Berlinerblau-Reaction scharf begrenzte licht- bis dunkelblaue schollige Cylinder in den des Epithels beraubten Harncanälchen; das Bild übertrifft an Deutlichkeit weit jede andere Färbung. Natürlich genügt dieser eine Fall nicht und weitere Untersuchungen müssen über die Richtigkeit der aufgestellten Vermuthungen entscheiden. Hier genügt es festzustellen, dass dieselbe Substanz, die sich mit Hämatoxylin intensiv färbt und dadurch in den meisten Fällen einen Kalkgehalt anzeigt, diffusen Eisengehalt erkennen lässt.

Experimentelle Verkalkungen habe ich nur in so geringer Menge ausgeführt, dass sich keine Schlüsse daraus ziehen lassen. Ich konnte weder in einer durch temporäre Arterienligatur noch

Digitized by Google

in einer anderen durch Sublimat-Intoxication erzeugten Verkalkung von Kaninchen-Nieren Eisengehalt nachweisen.

Bindegewebs-Verkalkung konnte ich besonders in einem Falle beobachten, wo neben starken chronisch interstitiellen Processen das Bindegewebe zwischen den Harncanälchen heerdweise verkalkt war, so dass dort ein zierliches Netzwerk von Kalkbalken entstand; diese zeigten überall schwache Eisenreaction.

Verkalkte Glomeruli, die ich hier und da antraf, schienen kein Eisen zu enthalten.

6. Die Leber hat so geringe Neigung zu Verkalkungsprocessen, dass ich nur einmal in einem grossen fibrösen und nekrotischen Heerde bei biliöser Lebercirrhose, der ziemlich ausgedehnt verkalkt war, Material zur Untersuchung fand. Der Kalk war ohne erkennbare Gesetzmässigkeit stellenweise stark eisenhaltig, stellenweise eisenfrei. Durch Vergleichung liess sich constatiren, dass da, wo Eisenreaction eintrat, diese an dieselben runden Körner die auch den Kalk enthielten, gebunden war.

7. Placenta. Durch Zufall konnte ich zwei völlig analoge hochgradig verkalkte Placenten untersuchen, die eine vom Menschen, die andere vom Kaninchen stammend.

Das eine Mal handelte es sich um eine Placenta, die eine 36jährige Frau 50 Tage nach dem Abortus eines 20 cm langen Foetus in ihrem Uterus beherbergte. Trotz Ausflusses und anfänglicher Fiebersteigerung verweigerte die Frau ständig jeden ärztlichen Eingriff. Ohne jeden bleibenden Schaden erfolgte dann am 50. Tage die Ausstossung einer etwas kleinen, sonst in ihrer Gestalt völlig erkennbaren Placenta, die auf dem Durchschnitt ein etwas compacteres Gewebe darstellt, das von feinen weissen Streifen durchsetzt erscheint. Das Gewebe ist hart, doch ganz gut schneidbar. Im Gegensatz zu dem lockeren schwammigen Bau normaler Placenten gelangen selbst Schnitte mit dem Gefriermikrotom. Der mikroskopische Befund war in möglichster Kürze folgender: An der Basis herrschte ziemlich ausgesprochene hyaline Degeneration, die maternen Bluträume stark verengt, die Zotten dadurch nahe aneinandergerückt. Die Kerne fast überall gut färbbar, besonders die stark ausgebildeten, syncytialen Elemente; vom Chorionepithel lässt sich nicht viel nachweisen. Dicht unter dem Syncytium fand sich nun in vielen

Digitized by Google

Stellen ein schmaler Kalkstreifen, sowie im Zottenstroma zerstreut reichlich kleine und grosse Kalkkugeln, die theils den Gefässen und ihrer Umgebung, theils Zellanhäufungen zu entsprechen scheinen. Sämmtlicher Kalk ist stark eisenhaltig, so dass sich schon makroskopisch nach Anstellung der Ferrocyankalium-Salzsäure-Reaction eine blaue Aderung erkennen lässt. Mikroskopisch erhält man so die bei Weiten am schönsten und instructivsten Bilder. Die Nabelschnur war ohne Verkalkung und Eisenreaction, in ihrem Volumen stark reducirt.

In den Besitz der verkalkten Kaninchenplacenta gelangte ich durch den Tod eines Kaninchens, das beim Beginn der Geburt unter den Zeichen heftigster Schmerzen und drängender Unruhe starb. Die Section ergab 8fache Gravidität. Während in den paarigen Uterusabschnitten links 4, rechts 3 völlig normal ausgebildete und geburtsreife Kaninchen mit Eihüllen und Placenten ohne jede Veränderung sich vorfanden, versperrte den unpaaren Uterustheil ein in seiner Entwicklung zurückgebliebener und durch gelbere Färbung, sowie derbere Consistenz auffallender Kaninchenfoetus. Die zugehörige Placenta inserirte an der Hinterwand und unterschied sich durch kleinere, aber dickere Form und weissere Farbe, von den anderen normalen Placenten. Da sich in der Lunge leichte Tuberculose, links eitrige Pleuritis fand, glaubte ich zuerst tuberculöse Placentar-Infection annehmen zu sollen. Die mikroskopische Untersuchung widerlegte dies; es handelt sich um eine offenbar schon länger abgestorbene Frucht und Placenta, letztere mit secundärer Verkalkung. Eine Ursache für das Absterben liess sich nicht auffinden. Die mikroskopischen Veränderungen an dieser Placenta sind sehr ähnlich den oben beschriebenen an dem menschlichen Mutterkuchen; nur ist die Verkalkung hochgradiger. Auch hier stellenweise hyaline Degeneration, im Grossen und Ganzen gut erhaltene Kernfärbbarkeit, Verkalkung in den Chorionzotten in Gestalt langer die Gefässe umhüllender Stränge; an diesen entstand durch die Eisenreaction ein sehr zierliches blaues Flechtwerk. Nabelschnur und Foetus liessen keinerlei abnorme Verkalkung nachweisen. Die foetalen Knochen und Zähne reagirten genau wie bei seinen gesunden Geschwistern auf Kalk und Eisen; eine anderweitige Deposition war nicht vorhanden.

Digitized by Google

Die interessante Frage über den Eisengehalt in verkalkenden abgestorbenen Früchten, in Lithopädien, konnte ich leider nicht untersuchen, da mir kein Material zur Verfügung stand.

8. Nervensystem. Rechnet man die Hüllen des Central-Nervensystems mit ihren kalkhaltigen Concretionen, sowie den von ihnen ausgehenden Geschwülsten mitsammt den Adergeflechts- und den Zirbel-Concretionen ab, da ihrer theils Erwähnung geschehen ist, theils später noch geschehen soll, so bleibt mir nur ein untersuchter Fall übrig. In diesem handelt es sich um die von Virchow[23] zuerst als Kalkmetastasen gedeuteten, später auf Trauma zurückgeführten verkalkten Ganglienzellen des Gehirns; da ich das fertig eingebettete Material ohne genauere Bezeichnung vorfand, ist es mir nicht möglich, anzugeben, ob auch hier eine traumatische Erschütterung als erste zur Verkalkung führende Schädlichkeit vorgelegen hat, oder ob die Verkalkung mit dem benachbarten gelben Erweichungsheerde in Beziehung steht. Auch über die Ausdehnung der Affection kann ich keine Aussagen machen. In dem vorliegenden Stücke handelt es sich offenbar nur um ein Stück Grosshirn, in dem sich dicht unter der Rinde mehrere mikroskopisch erkennbare Erweichungsheerde befinden. Die Meningen, die der Oberfläche und den Furchen anhaften, lassen stellenweise eine massenhafte Durchsetzung von Zellen mit Pigmentgranulis, die jedoch keine Eisen-Reaction geben, erkennen. Die Gehirnrinde bietet nun im Hämatoxylin-Eosin-Präparat ein eigenartiges Bild; es sind nehmlich oft gruppenweise, oft vereinzelte Zellen von den Umrissen normaler Ganglienzellen und theilweise mit langen Ausläufern versehen, als dicke Farbklumpen dem übrigen, zum Theil noch gut erhaltenen Glia- und Nerven-Gewebe eingelagert. Ferner finden sich in der grauen und weissen Substanz runde, manchmal angedeutet maulbeerförmige, ebenfalls verkalkte Gebilde, die lose in ihrer Umgebung zu liegen scheinen. Genauere Untersuchung macht es zweifellos, dass wir es hier mit verkalkten Ganglienzellen zu thun haben, während die grösseren runden Kalkgebilde Concretionen, sogenannte Gehirnsteine, darstellen. Viel schöner stellen sich nun diese Kalk-Ablagerungen nach Vornahme der Berlinerblau-Reaction dar. Während etwas dickere Schnitte schon dem unbewaffnetem Auge durch Blaugrün-Färbung

Digitized by Google

der Rinde Reaction verrathen, gewähren dünne Schnitte bei mikroskopischer Betrachtung ein überraschendes und interessantes Bild (Taf. IX Fig. 6—8). Längs der Hirnwindungen finden wir schon mit schwachen Vergrösserungen Gruppen von tiefblauen Zellen, die bei stärkeren typisch die Form und Anordnung von Ganglienzellen zeigen; während die einen deutlich die bekannte Pyramidenform aufweisen, entsprechen die anderen multipolaren sternförmigen Ganglienzellen. Die Gestalt ist genau dieselbe, wie wir sie in den Hämatoxylin-Präparaten bemerkt haben, nur vermögen wir jetzt einige interessante Einzelheiten zu unterscheiden. In der Zelle finden wir sehr häufig eine rundliche hellere Stelle, die manchmal nur bei bestimmter Einstellung der Mikrometerschraube sichtbar ist. Aus der Lage und der Form kann man hier jedenfalls die Stelle des Kerns vermuthen, der sich mehr als das Protoplasma von Eisen-Aufnahme frei gehalten hat. Nur bei schwach eingetretener Beladung mit Kalk und Eisen sieht man den Kern noch mit Alaunkarmin gefärbt. Ob bei den Zellen mit vorgeschrittener Verkalkung der Kern seine Färbbarkeit eingebüsst hat oder nur durch die intensive Eisen-Reaction verdeckt ist, ist nicht zu entscheiden. Das Protoplasma oder richtiger die Partien, die wir in gesunden Ganglienzellen von dem Protoplasma eingenommen sehen, ist von einer Unmasse feiner blauer Körnchen von meist rundlicher, manchmal leicht eckiger Begrenzung und ziemlich gleichmässiger Grösse erfüllt. Dieselbe Granulirung lässt sich oft weit in die Protoplasma-Fortsätze und in den Nerven-Fortsatz hinein verfolgen. Diese Thatsache erklärt auch Bilder, wie wir sie an anderen Stellen finden, nehmlich ein Gewirr von blauen Fasern; offenbar sind dies verkalkte Nervenfasern, deren Ganglienzellen nicht mitgetroffen sind. Ausser diesen verkalkten Ganglienzellen finden wir noch durch die Eisen-Reaction blau gefärbt die runden Kalk-Concretionen, die wir schon vom Hämatoxylin-Präparat her kennen. Hier sind es besonders die peripherischen Partien, die den intensivsten Eisengehalt bekunden; irgend eine Structur ist auch mit dieser Methode an ihnen nicht erkennbar.

Mit Schwefelammonium erhalten wir völlig die entsprechenden Bilder, nur nicht so klar und prägnant. [1])

[1]) Als Siderose der Ganglienzellen beschreibt L. W. Weber (Archiv für Psychiatrie und Nervenkrankheiten, 35. Band, 1. Heft) ähnliche

Digitized by Google

9. Thierische Parasiten. Bei der relativen Seltenheit des Materials konnte ich von Kalkhüllen thierischer Parasiten nichts untersuchen. Trichinen-Erkrankung in Kaninchen-Muskeln unterwarf ich der Eisen-Reaction mit negativem Resultate; allerdings liess sich auch mit den Kalkfärbungen kein sicherer Kalkgehalt nachweisen. Vielleicht handelt es sich um eine frischere Invasion, bei der es zu der reactiven Kalk-Abscheidung von Seiten des Organismus noch nicht gekommen ist. Jedenfalls ist dieses Material für vorliegende Fragen ungeeignet.

16. Geschwülste. Auch hier können wir streng die Verkalkungs-Vorgänge im neugebildeten Knochen, also im lebenden und wachsenden Gewebe von der Petrification, der Verkalkung abgestorbener oder geschädigter Gewebsbestandtheile trennen. Knochen-Neubildung in Geschwülsten untersuchte ich in einem Falle von verästeltem Osteom der Lunge, in einem ossificirenden Fibrom der Haut und einem Osteosarcom des Nasenrachenraumes. Soweit die unvollkommenen Schnitte der unentkalkten Präparate ein Urtheil zulassen, schien in keinem dieser Fälle eine stärkere Eisen-Ablagerung stattgefunden zu haben. Während die Knochen-Neubildung nur in Geschwülsten bindegewebiger Provenienz sich vorfindet, können wir einfache Petrifications-Vorgänge auch an epithelialen Tumoren beobachten; davon untersuchte ich zwei Fälle, erstens eine Drüsen-Metastase bei Magen-Carcinom, die, während der primäre Tumor keinerlei Verkalkungs-Vorgänge erkennen liess, völlig durchsetzt erschien mit maulbeerförmigen Kalkdrüsen, deren Entstehung nach dem histologischen *Bilde* sicher auf regressive Vorgänge in den Epithelzapfen zu beziehen ist. Die zweifellos an Zirbelkörperchen erinnernden Kalkkörner zeigten ganz schwache Eisen-Reaction. Dagegen liess sich in einem Mamma-Carcinom, das in einer nekrotischen Partie einen fast erbsengrossen Kalkheerd eingelagert enthielt, kein Eisen nachweisen.

Ebenfalls als Kalk-Ablagerungen in nekrotischen oder in der Ernährung herabgesetzten Geweben sind die Verkalkungen

Befunde, bei denen jedoch der Kalknachweis [1]misslang; er weist Obersteiner's Vermuthung, dass es sich doch um verkalkte Ganglienzellen handle, ausdrücklich zurück. Vielleicht sind die Erwägungen, die oben bei den Befunden in der Sublimatniere angestellt wurden, auch hier am Platze.

Digitized by Google

aufzufassen, die sich öfters in Fibromen, Myomen und Chondromen finden. In einem Chondrosarcom des Femur, dessen Knorpel degenerativ durch Chondromalacie zu Grunde geht und in diesen absterbenden Partien reichliche Kalkkörnchen enthält, war keinerlei Eisen-Reaction zu erzielen.

Eine Ausnahmestellung behaupten diesen Geschwülsten mit Petrifications-Vorgängen gegenüber die ächten Psammome und Psammosarcome, da in ihnen die Verkalkung gewisser Gebilde nicht als zufälliger Befund, sondern als zu ihrem Wesen gehörig zu betrachten ist. Die Verwandtschaft ihrer Kalkkugeln mit den Adergeflechts-Körperchen macht es schon von vornherein wahrscheinlich, dass wir an ihnen ähnliche Befunde werden erheben können. Dies trifft auch zu und wir sehen in dem einen Psammom alle Sandkörper eisenfrei, in einem anderen fast alle eisenhaltig, während in einem dritten Falle ein Theil Eisen enthält, der andere nicht. Den Befund bei einem durch Metastasen als Psammosarcom charakterisirten Falle, in dem die Eisen-Ablagerung mit der Verkalkung streng parallel ging, habe ich früher schon erwähnt (Taf. IX Fig. 5).

Bindung und Sitz des Eisens.

Schon die Methoden, deren wir uns zum Zwecke des histologischen Eisen-Nachweises bedienten, weisen auf einige chemische Eigenschaften hin. Zunächst beweist die Bildung von Berliner Blau mit Ferrocyankali das Vorhandensein von Eisenverbindungen in oxydischer Form. Ferner können wir aus dem Umstande, dass nicht schon die einfache Durchtränkung der Präparate mit Ferrocyankalium-Lösung zur Bildung und Ausscheidung des unlöslichen Berliner Blaus führt, schliessen, dass wir es nicht mit gewöhnlichen anorganischen Eisensalzen zu thun haben. Auch der langsame Eintritt der Schwefelammonium-Reaction, der sich auch bei unseren Eisen-Ablagerungen vorfindet, wird meist in demselben Sinne verwertet. Die später zu erwähnenden Befunde von Ascoli[2] lassen jedoch auch diese Schlüsse nicht als ganz einwandfrei erscheinen. Jedenfalls müssen wir das Eisen erst aus irgend einer Bindung frei machen, ehe es unseren mikrochemischen Reagentien zugänglich ist. Welches die andere Componente dieser Verbindung ist, lässt sich mit Sicherheit

Digitized by Google

nicht entscheiden. Die meisten Autoren sehen in ihr einen Eiweisskörper und auch Gaule[7] vermuthet in seinen Versuchen das soeben vom Darm resorbirte anorganische Eisen schon im Ductus thoracicus an Eiweiss gebunden. Gesetzt, es gelänge der Nachweis, dass es sich in einem gegebenen Falle um eine Verbindung des Eisens mit Eiweiss handelt, so böte die Entscheidung, ob wir eine salzartige Eiweiss-Verbindung, ein Eisen-Albuminat, vor uns haben oder eine feste organische Eisen-Verbindung, bei der das Eisen direct an den Kohlenstoff gebunden ist, immer noch für unsere heutigen chemischen Hülfsmittel nicht zu beseitigende Schwierigkeiten. Nach Neumeister[19] und Bunge[4] geben die organischen Eisen-Verbindungen, deren Eisen in directer Bindung mit Kohlenstoff ist, z. B. das Hämoglobin und die Nucleoproteide ihr Eisen an salzsäurehaltigen Alkohol selbst bei tagelanger Einwirkung nicht ab, während dies bei den Eisen-Albuminaten sehr schnell und vollständig der Fall ist. Letzteres trifft auch für das Eisen, das ich in den verkalkten Geweben nachweisen konnte, zu. Die Eisen-Reactionen sind nach Behandlung der Präparate mit salzsäurehaltigem Alkohol ebenso wenig mehr auslösbar, wie nach Einwirkung von wässeriger Salzsäure.

Macallum[16]) glaubt nachweisen zu können, dass diese Reactionen keine sichere Differenzierung der Eisenverbindungen gestatten, und behauptet durch Behandlung mit 0,5 pCt. Haematoxylinlösung eine sichere Methode der Unterscheidung zwischen organisch und unorganisch gebundenem Eisen, zu welch' letzterem er auch die Eisen-Albuminate und Eisen-Peptonate rechnet, gefunden zu haben; mit dieser Methode soll sich unorganisches Eisen blauschwarz oder bläulichschwarz färben, das organische Eisen dagegen keine Reactionen erkennen lassen. Die Bestätigung bleibt abzuwarten. Ascoli[2]) hat mit dieser Macallumschen Methode sowie mit einer Modification derselben von Marfori so widersprechende Resultate erzielt, dass er von einer weiteren Anwendung vorläufig Abstand genommen hat.

Grössere Beachtung verdient die von Ascoli nachgewiesene Thatsache, dass auch anorganisch gebundenes Eisen sich chemisch so verhalten kann, wie wir es bisher als Kriterium für organische Bindung ansahen. So hat er in der eiweissfreien Plasminsäure

Digitized by Google

sogenanntes „maskirtes“, mit dem Phosphor in Beziehung stehendes Eisen nachgewiesen, das sich ebenso verhält wie eine von ihm künstlich dargestellte Verbindung von Eisen mit Metaphosphorsäure, also ein sicher anorganischer Körper. Dieses maskirte Eisen ist durch wenig Schwefelammonium überhaupt nicht, durch mehr Schwefelammonium mehr oder weniger schnell nachweisbar, je nach der Concentration, und ist mit salzsaurem Alkohol selbst bei tagelangem Stehen nur in Spuren extrahirbar. Wir sehen hier also anorganisches Eisen genau dieselben Reactionen geben, wie sie von Bunge, Neumeister u. A. als charakteristisch für die feste organische Bindung angegeben werden.

Demnach ist ein einigermassen gesicherter Schluss auf die Natur einer fraglichen Eisenverbindung bis jetzt aus dem mikrochemischen Verhalten nicht zu ziehen.

Wenn wir die Form, in der das Eisen abgelagert ist, in morphologischer Hinsicht betrachten, so begegnen wir dabei denselben Typen, die wir bei der Kalkdeposition unterscheiden können; wir finden dieselbe entweder mehr in diffuser, homogener Art oder in Gestalt feiner Körnchen, und zwar im einzelnen Falle in übereinstimmender Weise. Auch die Zellbestandtheile, die uns Eisengehalt erkennen lassen, können sehr verschieden sein. Bei vorliegenden Untersuchungen handelt es sich entweder um eigenartig modificirte Intercellular-Substanz wie in den verkalkten Knorpelzonen oder den neugebildeten Knochen-Balken, oder um abgestorbene, zum mindesten schwer geschädigte Gewebe. Dagegen können auch völlig lebenskräftige Zellen ähnlich gebundenes Eisen enthalten, hier ist es nur in seltenen Fällen der Kern, dies sah R. Schneider[21] an niederen Thieren, J. Arnold an den Leukocyten-Kernen in der Nähe exogen eingebrachten anorganischen Eisens. Häufiger ist das Protoplasma der Sitz des Eisens und zwar, wie Arnold[1] gezeigt hat, in doppelter Form, erstens als phagocytär aufgenommene Eisenpartikelchen, zweitens als granulär gebundenes Eisen-Albuminat; hierbei ist durch die Lebensthätigkeit der Plasmosomen das Eisen schon verarbeitet und an functionelle und morphologische Bestandtheile geknüpft.

In dem einzigen Falle, in dem bei vorstehenden Eisen-

Digitized by Google

befunden in verkalkten Geweben das Eisen sich an intracelluläre Körnchen gebunden erwies, nämlich den verkalkten Ganglienzellen, war Entscheidung darüber nicht möglich, ob Kalk und Eisen noch während des Zelllebens durch vitale Function der Plasmosomen aufgenommen sind, was von vornherein als unmöglich nicht von der Hand gewiesen werden darf, oder ob erst durch den Zelltod die Umwandlung des Protoplasmas hervorgerufen ist, die eine Affinität zu Kalk und Eisen bedingt. In letzterem Falle könnte es sich immer noch um Einlagerung in abgestorbene Granula handeln oder die Körnchenstructur beruht auf denselben Vorgängen, durch die wir auch anderwärts extracellulären Kalk in Körnchenform auftreten sahen.

In den frei circulirenden Körperflüssigkeiten ist das Eisen als Albuminat-Verbindung bisher nur von Gaule, wie erwähnt, in der Lymphe des Ductus thoracicus während intensiver intestinaler Eisenresorption nachgewiesen worden. Trotzdem muss es wenigstens zu gewissen Zeiten auch im Blute kreisen und sich an Stellen, an denen sich durch chemische Eigenart des Gewebes eine Affinität findet, ablagern können. So scheint es mit den Geweben zu gehen, die auch zu Kalkablagerung disponirt sind; ich sage absichtlich nicht mit verkalkten Geweben, um hierdurch nicht einen causalen Zusammenhang zu construiren, der zum mindesten erst bewiesen werden müsste. Aber er scheint nach vorliegenden Untersuchungen auch recht zweifelhaft; denn da es sowohl verkalkte Gewebe ohne Eisengehalt, wie Eisenablagerung auch in nekrotischen Geweben ohne Kalkgehalt giebt, lässt sich höchstens aussagen, dass dieselben Gewebe vermöge bestimmter Eigenschaften — seien diese chemischer oder andersartiger Natur — gleichzeitig Affinität zu Kalk- und Eisenverbindungen haben. Auch der Kalk ist im Körper als Eiweissverbindung abgelagert und die Substanz, die ihn aufzunehmen pflegt, verräth durch ihre Reaction gegen gewisse Farbstoffe ihre specifische Natur. Strelzoff[22] der zuerst darauf aufmerksam gemacht hat, dass die Knorpel-Grund-Substanz von der Zelle ab, in der sie Kalksalze in sich aufspeichert, eine intensive Blaufärbung mit Haematoxylin annimmt, sieht darin den Beweis, dass die chemische Beschaffenheit der organischen Grundsubstanz des verkalkten Knorpels völlig

Digitized by Google

verändert wird und dadurch die Affinität zu den Kalksalzen gewinnt. Litten[14] fand bei seinen später der Verkalkung anheimfallenden Cylindern, dass sich ihr Verhalten gegenüber gewissen Farbstoffen (Purpurin, Indigocarmin in neutralen und schwach alkalischen Lösungen) verändert und schloss ebenfalls daraus, dass erst eine chemische Umwandlung des Zelleneiweisses erfolge, die neben der veränderten Farbreaction auf eine Neigung zur Aufnahme und Abscheidung von Kalksalzen in unlöslicher Form bedingt analog den erwähnten von Strelzoff nachgewiesenen Veränderungen der Knorpel-Grundsubstanz. Eine wesentliche Vertiefung erfährt diese interessante Parallele, wenn wir sehen, wie auch in vielen Fällen die betreffende verkalkende Grundsubstanz eine Neigung zu Aufspeicherung von Eisensalzen besitzt und zwar unter derart verschiedenen Umständen, wie sie die normale embryonale Verknöcherung und die Kalkablagerung in abgestorbenem Gewebe darstellen. Den Färbemethoden gegenüber, die verschiedene neuere Arbeiten nur mit grösster Vorsicht für chemische Schlüsse zu verwerthen lehren, hat der Eisennachweis den Vortheil voraus, dass wir es hier mit zweifellos chemischen Reactionen zu thun haben und so können unsere Befunde der Ansicht zur Stütze dienen, dass ein Gewebe dann Kalksalze in sich aufnimmt uud ablagert, wenn seine organische Grundlage in bestimmter Weise chemisch verändert ist.

Zum Schlusse sei mir gestattet, meinem hochverehrten Chef und Lehrer, Herrn Geheimrath Arnold, für das anregende und fördernde Interesse, das er meiner Arbeit entgegenbrachte, meinen aufrichtigsten Dank auszusprechen.

Literatur.

1. Arnold: Ueber Siderosis und siderofere Zellen, zugleich ein Beitrag zur Granulalehre. Dieses Archiv, Bd. 161.
2. Ascoli: Ueber die Plasminsäure. Zeitschrift für physiologische Chemie, Bd. 28, 1899.
3. Askanazy: Beiträge zur Knochenpathologie. Aus der Festschrift zur Feier des sechzigsten Geburtstages von Max Jaffé.
4. Bunge: Lehrbuch der physiologischen und pathologischen Chemie. 4. Auflage, 1898.
5. Engert: Ueber Geschwülste der Dura mater. Dieses Archiv, Bd. 160.

Digitized by Google

6. Ernst: Ueber Psammome. Ziegler's Beiträge, Band XI.
7. Gaule: Ueber den Modus der Resorption des Eisens und das Schicksal einiger Eisenverbindungen im Verdauungskanal. Deutsche medic. Wochenschr. 1896, No. 19.
— Der Nachweis des resorbirten Eisens in der Lymphe des Ductus thoracicus. Ebendaselbst 1896, No. 24.
8. Haeckel: Beitrag zur normalen und pathologischen Anatomie des Plexus chorioid. Dieses Archiv, Bd. 16.
9. Hall: Ueber das Vorkommen des Eisens im thierischen Organismus. Archiv f. Anatomie u. Physiologie 1894.
10. Kaufmann: Neuer Beitrag zur Sublimatintoxication nebst Bemerkungen über die Sublimatniere. Dieses Archiv, Bd. 117.
11. Kockel: Ueber die Kalkincrustationen des Lungengewebes. Deutsches Archiv für klinische Medicin, Bd. 64, 1899.
12. v. Kossa: Ueber die im Organismus künstlich erzeugbaren Verkalkungen. Ziegler's Beiträge, Bd. 29.
13. Landois: Lehrbuch der Physiologie.
14. Litten: Untersuchungen über den haemorrhagischen Infarct. Zeitschrift für klin. Medicin, Bd. I.
— Ueber pathologische Verkalkungen und Kalkmetastasen in den Nieren. Dieses Archiv, Bd. 88.
15. Luschka: Die Adergeflechte des menschlichen Gehirns. Eine Monographie. Berlin 1855.
16. Macallum: A new method of distinguishing between organic and inorganic compounds of iron Journal of Physiology. Vol. 22, 1897—98.
17. Meyer, Semi: Ueber die Structur, das Vorkommen und die Entstehung der Sandkörper. Dieses Archiv, Bd. 143.
18. Müller, F.: Beiträge zur Frage nach der Wirkung des Eisens bei experimentell erzeugter Anämie. Dieses Archiv, Bd. 164.
19. Neumeister: Lehrbuch der physiologischen Chemie.
20. Quincke u. Hochhaus: Ueber Eisenresorption und Ausscheidung im Darmcanal. Archiv für experimentelle Pathologie und Pharmakologie, 1896.
21. Schneider, Robert: Der unterirdische Gammarus von Clausthal. Sitzungsberichte der Kgl. preussischen Akademie der Wissenschaften zu Berlin, 1885, 3. December.
— Ueber Eisenresorption in thierischen Organen und Geweben. Aus den Abhandlungen der Kgl. preussischen Akademie der Wissenschaften zu Berlin vom Jahre 1888.
— Verbreitung und Bedeutung des Eisens im animalischen Organismus. Humboldt, Band VIII, Heft 9.
— Neue histologische Untersuchungen über die Eisenaufnahme in den Körper des Proteus. Sitzungsberichte d. Kgl. preuss. Akademie d. Wissensch. zu Berlin, 1890, 17. Juli.

Digitized by Google

— Verbreitung und Bedeutung des Eisens im animalischen Körper. Verhandlungen d. Gesellschaft deutscher Naturforscher und Aerzte, 1891, Abtheilung für Zoologie.

— Die neuesten Beobachtungen über natürliche Eisenresorption. Mittheilungen d. Zoologischen Station in Neapel. Bd. XII, 1895.

22. Strelzoff, Ueber die Histogenese des Knochens. Untersuchungen aus dem pathologischen Institut zu Zürich. 1. Heft, 1873.

23. Virchow, Verkalkung abgestorbener Ganglienzellen. Dieses Archiv, Band 50.

Erklärung der Abbildungen auf Tafel IX.

Fig. 1. Schnitt durch den Kopf eines Kaninchenembryos. Celloidinblock. Ferrocyankalium-Salzsäure. Lupenvergrösserung.

Fig. 2. Belegknochen des Meckel'schen Knorpels bei ausgetragenem Kaninchenembryo. Berlinerblau-Reaction. Alauncarmin. Zeiss D.D. Oc. 3.

Fig. 3. Perichondrium und angrenzender Knorpel einer Rippe vom 10 cm langen menschlichen Embryo. Zeiss D. D. Oc. 3.

Fig. 4. Sandkorn aus normalem Adergeflechte. Zeiss D. D. Oc. 3. Ferrocyankalium-Salzsäure. Alauncarmin.

Fig. 5. Sandkorn aus einem Psammosarcom.

Fig. 6-8. Verkalkte Ganglienzellen der Grosshirnrinde. Ferrocyankalium-Salzsäure. Alauncarmin.

XVIII.

Ueber die Einwirkung subcutaner Gelatine-Einspritzungen auf experimentell erzeugte Nierenerkrankungen.

Ein Beitrag zur Kenntniss der Gelatine.

Aus dem Laboratorium der medicinischen Universitätsklinik zu Bonn.)

Von

Dr. H. Stursberg.

Die zahlreichen Mittheilungen der letzten Jahre über die Anwendung der Gelatine machen es wahrscheinlich, dass wir in ihr ein werthvolles Mittel gegen chirurgisch nicht angreifbare

Digitized by Google

Blutungen gewonnen haben, wenn auch bisher über die Art ihrer Wirkung Klarheit nicht gewonnen werden konnte[1].

Gegenüber denjenigen Autoren, welche die Einspritzungen von Gelatine unter die Haut als durchaus ungefährlich hinstellen wollten, fehlte es nicht an Mahnungen zur Vorsicht und an Berichten über örtliche und allgemeine Störungen. War auch ein Theil dieser Erscheinungen, soweit es sich um Schmerzen und vorübergehende Temperatursteigerungen handelte, nebensächlicher Art, so wurden doch einige Fälle beobachtet, in denen die Gelatine einen höchst ungünstigen Einfluss ausgeübt zu haben schien. Unter diesen sind besonders die von Bauermeister[2] und Freudweiler[3] von Wichtigkeit, weil sie dazu geführt haben, Nierenerkrankungen als Contraindication gegen die Behandlung mit Gelatine anzusehen.

Bei der Kranken des ersteren, die an einer chronischen Nierenentzündung litt, trat wenige Tage nach innerer Beibringung des Mittels eine zum Tode führende Urämie ein, und letzterer Autor berichtet über eine chronische und eine acute parenchymatöse Nephritis, die nach subcutaner Anwendung eine erhebliche, nur theilweise zurückgehende Verschlimmerung, vermehrte Eiweissausscheidung, Hämaturie und Hämoglobinurie, zeigten. Ob der Bauermeister'sche Fall nicht auch ohne Gelatine-Behandlung ähnlich verlaufen wäre, mag bezweifelt werden, die Beobachtungen Freudweiler's lassen aber wohl keine andere Deutung zu.

Im Gegensatze hierzu sah Schwabe[4] einen vorzüglichen Erfolg bei einer schweren Nierenblutung, und Aehnliches konnte Hahn[5] und vor Kurzem Grunow[6] aus der Kieler Klinik mittheilen. Bei innerer Darreichung der Gelatine bei hämorrhagischer Nephritis konnte Sorgo[7] weder schädlichen noch nützlichen Einfluss feststellen.

Trotz dieser günstigen Erfahrungen blieben erhebliche Bedenken gegenüber weiteren Versuchen mit Gelatine-Anwendung bei Nierenkranken bestehen, und es lag daher nahe, Aufschluss über die Wirkung des Mittels auf dem Wege des Thierexperimentes zu suchen, wenn wir nicht auf seine Darreichung bei den so schwer stillbaren Blutungen der Nephritiker verzichten wollten.

Ueber eine Reihe derartiger Versuche soll im Folgenden

Digitized by Google

berichtet werden. Sie wurden an Kaninchen angestellt, und es kamen zwei Sorten von Gelatine zur Verwendung, nehmlich Gelatina alba Goldmarke von Merck, die ich als Gelatine I bezeichnen will, und gute weisse Gelatine, wie sie seit längerer Zeit von uns zu bakteriologischen Zwecken gebraucht wird, Gelatine II. Da eine Einführung grösserer Mengen von schwachen Lösungen nicht wohl angängig war, wurden 10—40 procentige Lösungen injicirt und zwar zu je 5—10—15 ccm unter die Haut der seitlichen Rumpfgegend, selbstverständlich unter Beobachtung aller aseptischen Vorsichtsmassregeln. Die Sterilisirung wurde in der üblichen Weise, 2 mal 10 Minuten bei 100° mit 2 tägigem Zwischenraum vorgenommen, und ich hebe mit Rücksicht auf die soeben erschienene Arbeit von Kuhn[8] besonders hervor, dass ich nur einmal eine Infection sah bei einem Thiere, welches zufällig an der Einspritzungsstelle durch einen Biss verletzt wurde.

Zunächst richtete sich die Untersuchung darauf, ob gesunde Thiere Erscheinungen von Nierenreizung bei Gelatine-Injection zeigten, oder ob Leim oder leimartige Körper im Harn aufträten. Symptome der ersteren Art hatte Geraldini[9] in Form von geringer Eiweissausscheidung bei Anwendung sehr grosser Gaben im Thierversuch gesehen und Karchesy[10] fand einmal beim Menschen „etwas Eiweiss und eine mucinartige Substanz" im Urin, allerdings nachdem der betreffende Kranke noch eine Operation in Narkose durchgemacht hatte. Bezüglich der Ausscheidung von Gelatine oder von ihr abstammender Körper durch die Nieren hatten sowohl Bauermeister wie Freudweiler Vermuthungen geäussert, und bereits früher war Klug[11] durch Versuche an Hunden und Kaninchen zu der Anschauung gelangt, dass unmittelbar ins Blut eingespritzte Leimlösungen den Körper durch die Nieren verlassen, ähnlich wie z. B. das genuine Eieralbumin.

Bei meinen Thieren erschien nur ganz vereinzelt nach sehr grossen Gaben von Gel. II eine Spur Eiweiss im Harn, eine Beobachtung, auf die mit Rücksicht auf die leicht eintretenden Verunreinigungen beim Auffangen des Urins wohl kein besonderer Wert zu legen ist.

Auf Leim wurde in der Weise untersucht, dass zunächst

Digitized by Google

mit Hülfe der gewöhnlichen Proben das Vorhandensein von Albumin im Harn ausgeschlossen und dann die Biuretreaction angestellt wurde, die auch Klug neben der Pikrinsäurefällung zu diesem Zwecke angewandt hatte. Diese Probe fiel im Urin nierengesunder Thiere stets negativ aus, auch wenn dieselben grosse Mengen von Gelatine subcutan erhalten hatten. Hierin liegt scheinbar ein Widerspruch gegenüber dem Ergebnisse von Klug, der sich aber leicht durch die Ueberlegung erklärt, dass bei dessen Versuchen das Blut sehr grosse Mengen von Leim, in einem Falle nach seiner Berechnung 1,2 pCt. enthielt, während bei subcutaner Zuführung in Folge der langsamen Aufsaugung, welche ich ebenso wie z. B. Boinet [12] und Gaglio [13] stets bei der Section nachweisen konnte, die im Blute cirkulirende Menge wohl meist nur ziemlich gering ist. Es wäre dann entweder denkbar, dass die Zellen des Körpers diese kleine Quantität Gelatine zu assimiliren vermöchten, oder aber, dass die Ausscheidung im Harn nur sehr langsam vor sich ginge und aus diesem Grunde der Nachweis nicht gelänge. Auch eine Umwandlung der Gelatine bei der Resorption, wie sie Laborde [14] mit Camus und Gley [15] annimmt, könnte die Veranlassung sein, dass sich intravenös zugeführte Lösungen anders verhielten wie subcutan injicirte.

Anatomisch waren an den Nieren eines Kaninchens, welches 4 Wochen lang etwa 2—6 g Gel. II täglich bekommen hatte, wesentliche Veränderungen nicht nachweisbar; erwähnt sei, dass das Gewicht des Thieres während dieser Zeit um etwa 100 g zugenommen hatte.

Lag somit keine Ursache vor, eine schädliche Einwirkung des ins Unterhaut-Zellgewebe eingeführten Leims auf die gesunden Nieren anzunehmen, so musste doch an die Möglichkeit gedacht werden, dass sich diese Organe im erkrankten Zustande anders gegenüber der Gelatine verhalten könnten.

Um hierüber Klarheit zu gewinnen, wurden bei einer Anzahl von Versuchsthieren durch Einspritzungen von neutralem chromsauren Kali acute Erkrankungen der Nieren erzeugt und dann erst die Gelatinelösung injicirt. Die Chromsäure, deren Wirkung zuerst von Gergens [16] beobachtet und von Kabierske [17] genauer studirt wurde, ist bereits bei zahlreichen

Digitized by Google

experimentellen Untersuchungen zur Anwendung gekommen. Da sie sich in Form von 1—2 procentigen Lösungen des genannten Salzes leicht und sicher dosiren lässt, schnell aufgesogen wird und gut charakterisirte, nicht völlig diffuse Veränderungen in den Nieren erzeugt, erschien sie zur Herbeiführung der renalen Erkrankung besonders geeignet. Der von Posner[18] gegen dieses Verfahren erhobene Einwand, dass die plötzliche Abtödtung der Epithelien bei der Chromvergiftung mit den Vorgängen bei Nephritiden „wohl nur wenig gemein habe", ist wohl nicht ganz stichhaltig, da wir einerseits, wenn nöthig, durch wiederholte kleinere Gaben eine allmählichere Wirkung erzielen können, und da andererseits doch sicherlich manche vollkommen acut einsetzende Nierenentzündungen beim Menschen auf eine ähnliche plötzliche Einwirkung toxischer Stoffe zurückzuführen sind. Nach Weigert[19] dürfte eine Zerstörung des Parenchyms durch chemische Agentien bei Erhaltung des Bindegewebes „am ehesten den Verhältnissen bei den genuinen Nierenerkrankungen nahe kommen"; „in einer allerdings sehr brüsquen Weise" geschehe dies durch Kalium-Chromat.

Ueber die Art der Versuche und ihren Verlauf giebt das folgende Beispiel Aufschluss.

Soweit nothwendig, wurden stets Parallel-Versuche angestellt, indem ein Thier nur mit chromsaurem Kalium, ein zweites möglichst gleich starkes mit Kaliumchromat und Gelatine I, event. ein drittes in derselben Weise mit Gelatine II behandelt wurde, und es war dabei besonders auf drei Punkte zu achten, nehmlich auf das Verhalten des Harns, auf Unterschiede bezüglich der Lebensdauer und schliesslich auf Differenzen im anatomischen Befunde.

Bei den regelmässig ausgeführten Harnuntersuchungen wurde neben dem Verhalten der Eiweissausscheidung wieder wie bei den nierengesunden Thieren auf Leim oder seine nächsten Abkömmlinge geprüft.

Die Menge des Albumins verhielt sich bei den mit Gelatine behandelten Thieren gewöhnlich nicht wesentlich anders wie bei den Controllthieren, abgesehen von kleinen Ungleichheiten, die sich vereinzelt besonders bei Anwendung kleiner Chromgaben

Digitized by Google

Versuch X.

	a. Graues Kaninchen, 900 g			b. Graues Kaninchen, 987 g	
Tag	Behandlung	Harn	Tag	Behandlung	Harn
1. Tag 22. II. 01.	9 Uhr morgens 0,04 Kal. chrom. subcutan.	Harn eiweissfrei. Nachmittags wenig dünner Harn. Reichlich Eiweiss, nach Entfernung desselben keine Biuretreaction.	1. Tag. 22. II. 01.	9 Uhr morgens 0,04 Kal. chrom. subcutan.	Harn eiweissfrei. Nachmittags wenig dünner Harn. Reichlich Eiweiss, nach Entfernung desselben keine Biuretreaction.
2. Tag.	—	Morgens mässig reichlicher dünner Harn. Sehr viel Albumen. Nach Enteiweissung keine Biuretreaction. Nachmittags nur wenige Tropfen Harn.	2. Tag.	9 Uhr morgens 15 ccm 40 procentige Gel. II subcutan.	Morgens Harn mässig reichlich. Verhalten desselben wie bei a. Harn wie a.
3. Tag.	11 Uhr vormittags 0,04 Kal. chrom. subcutan.	Dünner Harn; sehr viel Albumen, nach Entfernung desselben keine Biuretreaction.	3. Tag.	11 Uhr vormittags 0,04 Kal. chrom. subcutan.	Dünner Harn, sehr viel Albumen; nach Entfernung desselben Biuretreaction angedeutet.
4. Tag.		Morgens wenig dünner Harn, massenhaft Albumen. Nach Enteiweissung keine Biuretreaction. Nachmittags kein Harn.	4. Tag.	9¼ Uhr vormittags 15ccm 40-procentige Gel. II subcutan.	Wenig dünner Harn, massenhaft Albumen. Nach Enteiweissung starke Biuretreaction. Nachmittags kein Harn.
5. Tag. 26. II. 01.	12 Uhr mittags geht das Thier ein.	Morgens wenig Harn. Befund wie gestern.	5. Tag. 26. II. 01.	Das Thier wird morgens todt im Stalle gefunden.	

Section: Im Abdomen etwas wässerige Flüssigkeit. Herz prall gefüllt, Musculatur ohne Besonderheiten. Lungen intact.

Nieren nicht besonders blutreich, Kapsel leicht abziehbar, keine Veränderungen der Oberfläche. Auf dem Schnitt erscheint die Marksubstanz intact, die Rinde blass, etwas trübe, sonst ohne makroskopische Veränderungen.

Blase stark gefüllt.

Blut dünnflüssig.

Section: Beiderseits an den Injectionsstellen gelatinöses Aussehen des Unterhautzellgewebes in grosser Ausdehnung. — Herz sehr prall gefüllt. Musculatur ohne Besonderheiten.

Nierenkapsel glatt abziehbar; Oberfläche beider Nieren mit feinen Blutpunkten in sehr grosser Anzahl bedeckt, dunkel gefärbt. Auf dem Schnitt erscheint die Marksubstanz frei von makroskopischen Veränderungen. Die Rinde ist radiär gestreift, indem gelbliche mit rothen Partien abwechseln; ihre Gefässe sind stark injicirt.

In der Blase wenig dünner Harn.

Blut dünnflüssig.

Digitized by Google

(0,015—0,02 Kal. chrom.) feststellen liessen und wohl durch eine verschieden grosse Empfänglichkeit und langsamere Aufsaugung im einzelnen Falle zu erklären sind. Irgendwelche Schlüsse waren daraus nicht zu ziehen.

Wichtiger gestaltete sich dagegen das Ergebniss der Untersuchung auf Gelatine. Um diese in dem stark eiweisshaltigen Harn nachweisen zu können, musste zunächst das Albumin ausgefällt werden, und zwar geschah dies entweder durch Kochen und vorsichtiges Ansäuern mit Essigsäure[20] oder auch nach der von Klug[11] für das Blut angewendeten Methode mit Hülfe von starker Salpetersäure. Nach sorgfältiger Abfiltrirung wurde im ersteren Falle durch die Essigsäure-Ferrocyankalium-Probe und durch die Heller'sche Ringprobe, im letzteren durch Erhitzen die völlige Entfernung der gewöhnlichen Eiweisskörper festgestellt. Bei negativem Ausfall dieser Reactionen wurde dann mit dem klaren Filtrat die Biuretprobe vorgenommen, und es ergab sich, dass sie im Harn der Chromsäurethiere nie zu erhalten war, bei den mit Chrom und Gelatine behandelten Kaninchen dagegen eine gewisse Zeit nach der Einspritzung des letztgenannten Stoffes fast immer stark positiv ausfiel.[1]) Oft war die Violettfärbung schon 24 Stunden nach der Injection nachweisbar, oft trat sie erst später ein, ein Verhalten, welches neben der mehr oder weniger langsamen Resorption der Gelatine von der Schwere der Nephritis abhängig zu sein schien. Die Stärke der Farbe und die Menge des zu ihrer Hervorrufung nothwendigen Kupfersulfates stieg schnell bis zu einem gewissen Höhepunkte an, um dann, falls das Thier am Leben blieb, langsam wieder abzuklingen.

Der Erwähnung bedürfen einige weitere Proben, welche mit dem von Eiweiss durch Kochen u. s. w. befreiten Harn und ausserdem zur Controlle mit einer Flüssigkeit vorgenommen wurden, die durch Ausfällen des eiweissfrei gemachten Urines mit 6—7facher Menge Alkohol — analog dem von Gerhardt angegebenen Verfahren, wie es von Schultess[22] und auch von

[1]) Bei sehr dunkel gefärbtem Urin machte die Erkennung der Farbe gelegentlich Schwierigkeiten; diesem Missstande konnte aber durch Schütteln mit Thierkohle und nochmaliges Filtriren leicht abgeholfen worden.

Digitized by Google

Krehl und Matthes[21] zur Albumosen-Darstellung verwandt worden ist — und Lösung des reichlichen, nach 24 Stunden gut abgesetzten Niederschlages in heissem Wasser gewonnen worden war. In beiden Fällen verhielten sich die Reactionen gleich, und zwar trat bei Zusatz des gleichen Volumens concentrirter Kochsalzlösung und etwas Salpetersäure keine Trübung ein, ebensowenig mit Essigsäure-Ferrocyankalium[1]) oder mit Salpetersäure. Nach Zusatz von Bleiacetat im Ueberschuss und Ammoniak gab das wasserhelle Filtrat noch starke Biuret-Reaction. In der neutral reagirenden Lösung der Alkoholfällung liess Sublimat eine Trübung entstehen, die bei Zusatz von Essigsäure völlig, mit Salzsäure theilweise verschwand. Pikrinsäure veranlasste eine in der Wärme lösliche, beim Erkalten wieder eintretende Fällung.

Da die Biuretprobe neben einigen für unsere Untersuchungen unwichtigen Körpern nur den Protein-Substanzen zukommt, können die angegebenen Reactionen nur auf eine engbegrenzte Anzahl von Verbindungen bezogen werden. Primäre Albumosen sind wegen des negativen Ausfalls der Kochsalz-Essigsäure-, sowie der Essigsäure-Ferrocyankalium- und der Salpetersäure-Probe auszuschliessen[23]. Dagegen wird Gelatine weder durch die genannten Reagentien noch durch Kochen in saurer Lösung zum Ausfallen gebracht[24], und sie kommt daher neben den in der Hydratation weiter fortgeschrittenen Albumosen und dem Pepton in Betracht. An Körper der letztgenannten Art war besonders in Erinnerung an die Untersuchungen von Haack[25] zu denken, da vielleicht das Kaliumchromat, ähnlich wie in jenen Versuchen das Argent. nitric. und die Jodtinctur, Fieber und Albumosurie erregende Eigenschaften haben könnte. Dieselbe Möglichkeit lag bei den Gelatine-Einspritzungen vor, die wie auch wir beobachten konnten, trotz genauester Asepsis beim Menschen Wärmesteigerungen hervorzurufen im Stande sind. Beide Annahmen werden aber dadurch hinfällig, dass weder im enteiweissten Harn der nur mit Chrom behandelten Thiere noch in demjenigen

[1]) Eine hierbei einige Male im Urin selbst beobachtete, in der Wärme unlösliche geringe Trübung musste auf unvollständige Entfernung des Albumins bezogen werden. Die betreffenden Harnproben wurden von der weiteren Untersuchung ausgeschlossen.

Digitized by Google

gesunder, mit Gelatine injicirter Kaninchen jemals auf Albumosen hinweisende Reactionen erzielt werden konnten. Und gleichzeitiger Anwendung beider Körper eine Albumosurie erzeugende Wirkung zuzuschreiben, ist doch wohl auch nicht angängig.

Zur Entscheidung der vorliegenden Frage können die oben erwähnten Reactionen herangezogen werden. Die von Klug[11] angewandte Pikrinsäure giebt mit Albumosen eben so gut einen in der Wärme löslichen Niederschlag wie mit Leim, sie ist also nicht ausschlaggebend. Dagegen widerspricht das Verhalten des Körpers gegenüber Bleiacetat und Ammoniak der Annahme, dass Brücke'sches Pepton vorliege, da letzteres durch diese Reagentien gefällt[26], Gelatine aber nicht dadurch beeinflusst wird[24].

Nur das Verhalten der Lösung gegenüber Sublimat konnte zu Zweifeln Anlass geben, da sich bereits in neutraler Lösung ein Niederschlag bildete, der sich beim Ansäuern mit Salzsäure zum Theil löste, während Gelatine gerade bei Gegenwart derselben durch Quecksilberchlorid gefällt werden soll[24].

Vielleicht lässt sich diese Abweichung dadurch erklären, dass die Gelatine nicht als solche, sondern in hydrirtem Zustande als Gelatose in der untersuchten Lösung enthalten ist, sei es, dass sie bereits in dieser Form ausgeschieden wird, sei es, dass durch die Behandlung mit Säuren u. s. w. erst diese Umwandlung eintritt. Letzteres ist sehr wohl möglich, da der Leim „besonders leicht zu einer hydrolytischen Spaltung geneigt" ist (Neumeister[24]).

Auf Grund der vorstehenden Darlegungen und in Berücksichtigung der Untersuchungen Winiwarters[27], welcher bereits vor längerer Zeit die erhöhte Durchlässigkeit entzündlich veränderter Gefässe für colloide Lösungen nachgewiesen hat, glaube ich behaupten zu können, dass die im Harn nierenkranker Thiere bei subcutaner Gelatineinjection auftretende Substanz als Gelatine, vielleicht in hydrirtem Zustande, aufzufassen ist.

Bei Erörterung der Frage, ob die Ausscheidung dieses Körpers auf das Verhalten der erkrankten Nieren von Einfluss ist, waren Unterschiede im Verlaufe von Parallel-Versuchen bei den immerhin complicirten Versuchsbedingungen und bei der

Digitized by Google

verschiedenen Empfindlichkeit einzelner Thiere gegenüber der Chromwirkung nur mit grosser Vorsicht zu verwerthen. Es sei erwähnt, dass in einem Versuche (IV) bei einem kräftigen, mit kleinen Kaliumchromat-Dosen vergifteten Kaninchen nach Injection von 15 ccm 40 procent. Lösung von Gel. II eine vollkommene Anurie eintrat; erst nach 72 Stunden wurde wenig dünner Harn entleert, der nach Entfernung des Eiweisses starke Biuretreaction gab. Ein anderes Thier (XII), welches mehrere Tage hindurch mit kleinen Chromkalium-Gaben und Einspritzungen von Gel. I behandelt wurde, starb zwischen dem 8. und 9. Versuchstage, während das bei etwas geringerem Körpergewicht mit Chrom in gleicher Menge injicirte Controllthier erst 4 Wochen später einging.

Auf diese Beobachtungen lege ich aus den oben angegebenen Gründen keinen besonderen Werth, dagegen ist der im Folgenden zu schildernde anatomische Befund von grösserem Interesse.

Die inneren Organe wurden nach dem Tode bezw. der Tödtung des Thieres baldmöglichst dem Körper entnommen und theils in Formalin, theils in Müller'scher Flüssigkeit oder Kalium-Bichromat-Lösung fixirt, mit Alkohol gehärtet und in Celloidin eingebettet. Die Schnitte wurden meist mit Hämatoxylin-Eosin, nach van Gieson oder mit Boraxkarmin, gelegentlich auch nach anderen Methoden gefärbt.

Zunächst muss auf die durch Chromsäure allein verursachten Schädigungen der Nieren eingegangen werden, soweit dies zur Beurtheilung des unten zu schildernden Befundes nothwendig erscheint. Das Verhalten der gleichzeitig untersuchten übrigen Eingeweide, Herz, Lunge u. s. w., kann unberücksichtigt bleiben, da auffallende Differenzen zwischen Chrom-Gelatine- und Chrom-Versuchen sich hier nicht ergaben.

Frühere Beobachtungen[16, 17] haben uns gelehrt, dass durch Chrom die Epithelien der gewundenen Harncanälchen am stärksten geschädigt, bezw. zerstört werden, während das interstitielle Gewebe, die geraden Harncanälchen und die Gefässknäuel nur verhältnissmässig geringfügige Veränderungen erleiden. So hebt z. B. Weigert, der die Präparate Kabierske's zu sehen Gelegenheit hatte, besonders „die vortrefflich erhaltenen Kerne" der letztgenannten Gebilde hervor[38], und Litten konnte in den

Digitized by Google

Bowman'schen Kapseln kein Eiweiss nachweisen[29]. Im Gegensatze zu diesen fand Posner[30] stets gerinnbares Exsudat in ihnen, ein Widerspruch, der sich vielleicht durch die von Letzterem verwendeten sehr grossen Chromgaben (0,25—0,4 Kal. chrom.) erklärt. Auch Hellin und Spiro[31], die ebenfalls grosse Dosen (0,075 Kal. chrom.) zuführten, beschrieben geringes Eiweissexsudat in den Kapseln, Kabierske beobachtete nur mitunter kleine Mengen körniger Substanz, und Cohnheim[32] hat nicht den Eindruck gewonnen, dass die Glomeruli völlig intact bleiben. Auch im interstitiellen Gewebe treten bei längere Zeit überlebenden Thieren Veränderungen in Form entzündlicher Affectionen auf, wenn keine Restitution der Epithelien zu Stande kommt (Weigert[19], Kabierske[17]).

Ueber den Blutgehalt der Chromniere finden sich verschiedene Angaben. Die Rinde scheint in der Mehrzahl der Fälle eine geringe Blutfülle zu zeigen, so dass sie mehrfach geradezu als blass oder blassgelb bezeichnet wird (Voorhoeve[33], Kabierske[17]), dagegen fiel öfters eine erheblichere Röthung der Marksubstanz und der Grenzschicht auf. Auch Gergens[34], der durch sehr grosse Gaben „äusserst blutreiche" Nieren erzielte, scheint diese Angabe hauptsächlich auf das Mark zu beziehen, da er die Rindensubstanz als „gelb", die Marksubstanz als „dunkelroth" beschreibt. Die Gefässknäuel liessen gewöhnlich keine erheblichere Blutfülle erkennen; Blut in den Kapseln fand nur Kabierske in seinem IV. Versuche bei einem Kaninchen, welches 10 Stunden nach Einspritzung von 0,1 Kal. chrom. zu Grunde gegangen war.

Mit diesen Beobachtungen decken sich im Wesentlichen meine Ergebnisse, soweit sie nur mit chromsaurem Kali behandelte Thiere betreffen. Bei den verhältnissmässig niedrigen Dosen, die eingespritzt wurden, 0,005 bis höchstens 0,05, nach Bedarf mehrfach gegeben, war der Blutgehalt der Nieren meist gering, nur die Grenzschicht war gelegentlich etwas stärker geröthet. Mikroskopisch zeigten sich je nach der angewandten Menge und der Lebensdauer nach der Injection verschiedene Bilder, besonders an den Zellen der gewundenen Canälchen aufsteigend von geringen Schädigungen bis zu völligem Zerfall mit Auflösung des Kernes. Demgegenüber waren die Glomeruli kaum verändert; hier und da waren etwas stärkere Füllung ihrer

Digitized by Google

Capillarschlingen und ganz vereinzelt Spuren von Exsudat in den Kapseln zu erkennen. An den Zellen der Marksubstanz und dem Zwischengewebe liessen sich erheblichere Beeinträchtigungen nicht nachweisen; nur bei längerer Versuchsdauer bemerkte man in der Umgebung grösserer Gefässe stellenweise etwas kleinzellige Infiltration.

Gegenüber diesen in Kürze geschilderten Veränderungen der Chromniere ergaben sich bei einem Theile der mit Chrom und Gelatine gleichzeitig behandelten Thiere wesentliche Abweichungen. Diese betrafen auffallender Weise nur die mit Gel. II injicirten Kaninchen, während sie bei Anwendung von Gel. I nicht gefunden wurden.

Im letzteren Falle zeigten die Nieren wohl eine etwas stärkere Vergrösserung und einen reichlicheren Blutgehalt als bei einfacher Chromvergiftung, mikroskopisch erkennt man ab und zu etwas reichlicheres feinkörniges Exsudat in den Kapseln und eine Erweiterung der stellenweise mit einer homogenen Masse angefüllten grösseren Gefässe, alle diese Differenzen sind aber verhältnissmässig nur geringfügiger Art.

Im Gegensatze hierzu tritt bei den mit Chrom und Gel. II behandelten Thieren, am stärksten, wenn der kurz vor dem Tode entleerte Harn nach Enteiweissung noch starke Biuretreaction gegeben hatte, schon makroskopisch eine sehr erhebliche Blutfülle hervor und auf dem Schnitt besonders in zwei Versuchen eine sehr starke Injection der grösseren Gefässe der Rinden-Substanz. Dadurch erhielt die letztere ein eigenthümliches, radiär gestreiftes Aussehen, indem dichtstehende rothe Streifchen sich scharf von dem gelblichen oder röthlich-gelben Untergrunde abhoben. Bei der mikroskopischen Untersuchung kennzeichnet sich der reichlichere Blutgehalt auch durch eine stärkere Füllung der Capillaren, gleichzeitig treten aber erhebliche Veränderungen zahlreicher Gefässknäuel hervor. Es finden sich nehmlich in ihnen eigenthümliche Exsudationen, die, abweichend von den gewöhnlich bei Erkrankungen der Glomeruli beobachteten, in dem Kapselraum gelegenen, ring- oder halbmondförmig denselben erfüllenden Ausscheidungen, eine ausgesprochene Kugelform erkennen lassen und zwischen den Capillarschlingen selbst zu entstehen scheinen. In den fortgeschrittensten

Digitized by Google

Stadien haben sie einen solchen Umfang erreicht, dass sie die Kapsel völlig anfüllen oder sogar etwas ausdehnen, während die Gefässschlingen als schmale Scheiben an die Kapselwand angepresst werden. Im weniger entwickelten Zustande sieht man entweder an einer Seite in den Knäuel hineingedrückt oder auch ganz von seinen Schlingen umgeben kleinere rundliche Massen, während gerinnbares Material im Kapselraum vermisst wird.

Die Gebilde bestehen aus einer mehr oder weniger gleichmässigen, stellenweise Andeutungen von concentrischer Schichtung zeigenden Substanz, die sich mit Hülfe der Weigert'schen Fibrinfärbung gut färbt, und lassen in ihrem Inneren häufig einige rothe Blutkörperchen und hier und da Kerne von theils runder, theils mehr länglicher, vereinzelt auch gelappter Form erkennen. Oefters sind sie an den nicht von den Gefässschlingen umgebenen Partien von einer zusammenhängenden einfachen Schicht von Zellen überzogen, die ihrem Aussehen nach den Glomerulusepithelien entsprechen. Die Fibrinfärbung weist in ihnen bald ein ausserordentlich dichtes, feines Fasernetz, bald eine mehr gleichmässige Structur nach.

Ueber die Entwicklung der Exsudationen geben Präparate von einem ziemlich frühzeitig zu Grunde gegangenen Thiere (XVII) Aufschluss; man bemerkt hier im Inneren zahlreicher Knäuel zwischen den Capillarschlingen kleine Blutaustritte, in anderen hat um solche Hämorrhagien bereits eine Abscheidung mehr oder weniger reichlicher fibrinöser Massen stattgefunden, und endlich sind ganz spärlich völlig ausgebildete grosse Kugeln sichtbar. Selten überwiegt auch die Menge der rothen Blutkörperchen diejenige des Exsudates in dem Maasse, dass die Kapsel durch einen compacten Bluterguss ausgefüllt zu sein scheint.

Die gewundenen Canälchen, deren Epithel ebenso wie bei einfacher Chrombehandlung zerstört ist, sind fleckweise mit Blut gefüllt, besonders in der Gegend zwischen erkrankten Glomeruli und der Marksubstanz, und tragen hierdurch wohl ausser den stark erweiterten und gefüllten Gefässen mit zu dem makroskopisch auffallenden gestreiften Aussehen der Rinde bei. Thrombosen konnte ich nicht mit Sicherheit feststellen, wenn auch einzelne Gefässe mit verdächtigen Massen erfüllt waren. Im interstitiellen Gewebe fanden sich vereinzelt Rundzellen-Anhäufungen

Digitized by Google

Die beschriebenen Veränderungen betreffen zwar nicht alle Gefässknäuel in gleicher Weise, die Zahl der davon Befallenen ist aber eine verhältnissmässig so grosse, dass ein sehr erheblicher Einfluss auf die Nierenfunction mit Sicherheit angenommen werden muss. Wie die Erkrankung der Glomeruli aufzufassen, ob sie auf Thrombosen oder auf entzündliche Vorgänge zurückzuführen ist, lasse ich unentschieden, dagegen ist die Feststellung ihrer Ursache von grösster Bedeutung.

Bei der Chromniere sind meines Wissens ähnliche Erscheinungen nie beschrieben worden, und auch bei meinen mit ganz gleichen Kaliumchromat-Gaben behandelten Controllthieren habe ich nichts Derartiges beobachtet. Ebensowenig konnte bei den mit der besten mir zur Verfügung stehenden Gelatine (I) injicirten Kaninchen trotz im Uebrigen ganz gleicher Versuchsbedingungen ein entsprechender Befund erhoben werden. Es ist daher nicht angängig, die Gelatine als solche für diese Schädigungen verantwortlich zu machen, wenn auch ein geringer Einfluss derselben nicht ganz auszuschliessen ist. Da nun gerade bei Anwendung des schlechteren Präparates die Erkrankungen der Gefässknäuel eintraten, so liegt der Gedanke nahe, dass Beimengungen die zerstörende Wirkung ausgeübt haben könnten, und zwar kommen hier vor Allem Bakterienproducte in Betracht, die in jedem nicht aus tadellosem Material mit grösster Sorgfalt hergestellten und sauber aufbewahrten Leim sicher in grosser Menge enthalten sind. Bereits früher hat Schwabe[4] auf das Vorkommen solcher Gifte hingewiesen, und Kuhn[6] hebt die dadurch bedingte Gefahr entschieden hervor und erinnert daran, dass wir zwar die Bakterien unschädlich zu machen, ihre Toxine aber nicht zu entfernen vermögen.

Mit Hülfe dieser Annahme erklären sich ohne Schwierigkeit meines Erachtens auch die Widersprüche in den klinischen Beobachtungen. In denjenigen Fällen nehmlich, in welchen eine ungünstige Beeinflussung der Nierenerkrankung beim Menschen eintrat, ist dies nicht als eine Wirkung der Gelatine aufzufassen, sondern auf Toxinbeimengung zurückzuführen, während die Autoren, welche gute Erfolge sahen, zufällig ein reines Präparat zur Verfügung hatten. Selbstverständlich soll hiermit keinerlei Vorwurf erhoben werden, da uns zur Zeit eben sichere Kenn-

Digitized by Google

zeichen für die Güte und Reinheit der Gelatine fehlen und wir demgemäss ganz auf die Zuverlässigkeit und Sorgfalt des Fabrikanten angewiesen sind.

Ob die Einwirkung der Toxine sich jedesmal an den Glomeruli am stärksten äussert, lasse ich dahingestellt, da es ja sehr wohl möglich ist, dass Erzeugnisse verschiedener Bakterien auch verschiedene Theile der Nieren in erster Linie schädigen, vielleicht sogar vorwiegend an anderen Organen ihren zerstörenden Einfluss ausüben könnten. Immerhin liessen sich mehrere Angaben Freudweiler's, z. B. über Abnahme der Harnmenge und reichlichere Blutabscheidung, durch eine Erkrankung, wie sie sich bei den mitgetheilten Versuchen fand, sehr wohl erklären.

Dass die gesunde Niere sich gegenüber den Ptomaïnen anders verhält als die kranke, kann nicht weiter auffallen, da eben durch die vorhergehende Schädigung ein Ort des geringeren Widerstandes geschaffen wird, welcher dann den Giften als Angriffspunkt dient.

Das Ergebniss dieser Arbeit fasse ich in folgenden Sätzen zusammen:

1. Die subcutan eingeführte Gelatine lässt sich bei nierengesunden Thieren mit den gewöhnlichen Hülfsmitteln nicht im Harn nachweisen, dagegen ist die kranke Niere, wenigstens im Thierversuch, in erheblicherem Grade für sie durchlässig.

2. Eine Einwirkung wesentlicher Art auf die experimentell erzeugte Nierenerkrankung liess sich bei Anwendung reiner Gelatine nicht nachweisen, wohl aber war bei Einführung eines minderwerthigen Präparates eine schwere Schädigung der Gefässknäuel, wahrscheinlich veranlasst durch beigemengte Bakterienproducte, erkennbar.

Daraus ergiebt sich als praktische Folgerung,

3. dass beim Menschen nur eine aus absolut zuverlässiger Quelle bezogene, sorgfältig aufbewahrte Gelatine verwendet werden darf, und unter Berücksichtigung der bisherigen klinischen Beobachtungen,

Digitized by Google

4. dass die Anwendung reiner Gelatine beim nierenkranken Menschen nicht als unbedingt contraindicirt anzusehen ist.

Meinem hochverehrten Chef, Herrn Geheimrath Schultze, spreche ich auch an dieser Stelle für die liebenswürdige Durchsicht der Arbeit meinen ergebensten Dank aus.

Litteratur.

1. Bass: Die Anwendung der Gelatine als Haemostaticum. Zusammenfassendes Referat. Cehtralblatt für die Grenzgebiete der Med. u. Chirurg., 1900, Heft 6, 7, 8.
2. Bauermeister: Zur Wirkung der Gelatine als Blutstillungsmittel. Deutsche med. Wochenschr. 1899, Therap. Beil. S. 84.
3. Freudweiler: Nachtheilige Erfahrungen bei der subc. Anwendung der Gelatine als blutstillendes Mittel. Centralblatt für innere Medicin, 1900, No. 27.
4. Schwabe: Haematurie und Gelatine. Therap. Monatshefte 1900, S. 311.
5. Hahn: Nierenblutung bei Haemophilie etc. Münch. med. W. 1900, S. 1459.
6. Grunow: Ueber Anwendung subcutaner Gelatine-Injectionen zur Blutstillung. Berl. klin. W. 1901, No. 32.
7. Sorgo: Zur Diagnose der Aneurysmen der Aorta u. s. w. Zeitschrift für klin. Medicin, Bd. 42, S. 4.
8. Kuhn: Tetanus nach Gelatine-Injection. Münch. med. W. 1901, S. 1923.
9. Geraldini: Centralblatt f. innere Med. 1900, No. 45, Ref.
10. Karchesy: Citirt bei Bass (1), S. 249.
11. Klug: Ueber die Verdaulichkeit des Leimes. Pflüger's Archiv, Bd. 48, S. 100.
12. Boinet: Centralblatt f. innere Med., 1900, No. 4, Ref.
13. Gaglio: Centrabllatt f. innere Med., 1900, S. 1390, Ref.
14. Laborde: Citirt bei Bass (1), S. 212.
15. Camus u. Gley: Ebenda.
16. Gergens: Beobachtungen über die toxische Wirkung der Chromsäure. Archiv f. exp. Path. u. Pharmak., Bd. VI, S. 148.
17. Kabierske: Die Chromniere. Dissert. Breslau 1880.
18. Posner: Studien über patholog. Exsudatbildungen. Dieses Archiv, Bd. 79, S. 348.
19. Weigert; Die Bright'sche Nierenerkrankung u. s. w. Volkmann's Sammlung klin. Vorträge, 1879, No. 162—163, S. 1439.
20. Sahli: Lehrbuch der klinischen Untersuchungsmethoden. 2. Aufl. S. 488.

Digitized by Google

21. Krehl u. Matthes: Ueber febrile Albumosurie. Deutsches Archiv f. klin. Med., Bd. 54, S. 501 ff.
22. Schultess: Die Beziehungen zwischen Albumosurie und Fieber. Deutsches Archiv f. klin. Med., Bd. 58, S. 325.
23. Sahli: l. c., Tabelle zu S. 484.
24. Neumeister: Lehrbuch der physiol. Chemie. Jena 1897, S. 63.
25. Haack: Ein Beitrag zur experimentellen Albumosurie. Arch. f. exp. Path. u. Pharm., Bd. 38, S. 175.
26. Neubauer u. Vogel: Analyse des Harns, bearbeitet von Huppert, 3. Aufl., 1898, S. 478.
27. Winiwarter: Citirt bei Cohnheim, Vorlesungen über allg. Pathol. 2. Aufl., Bd. I., S. 279.
28. Weigert: Ueber Croup und Diphtheritis. Dieses Archiv, Bd. 72, S. 254.
29. Litten: Ueber amyloïde Degeneration mit besonderer Berücksichtigung der Nieren. Berl. klin. W., 1900, S. 1220.
Vergl. ebenda Discussion über diesen Vortrag, S. 1226.
30. Posner: l. c., S. 333.
31. Hellin u. Spiro: Ueber Diurese. Arch. f. exp. Path. u. Pharm., Bd. 38, S. 376.
32. Cohnheim: l. c. (27), Bd. II, S. 335.
33. Voorhoeve: Ueber das Entstehen von. sog. Fibrincylindern. Dieses Archiv, Bd. 80, S. 255.
34. Gergens: l. c., S. 149.

XIX.
Kleine Mittheilung.

Zur Therapie des Pneumothorax.

Von
Dr. E. Aron,
Assistenzarzt am Krankenhause der jüdischen Gemeinde in Berlin.

Unverricht behauptet in einem Aufsatze[1]) in der „Deutschen Klinik am Eingange des 20. Jahrhunderts“, dass ich die Priorität für eine Methode der Pneumothorax-Behandlung in Anspruch genommen habe, welche ich als direct gefährlich und unzweckmässig bekämpft habe. Es lässt sich

[1]) Unverricht. Experimentelles und Therapeutisches über den Pneumothorax. Lieferung 32—33. 1901, S. 104.

Digitized by Google

doch kaum annehmen, dass ich, wenn ich thatsächlich derartige Ansprüche erheben wollte, diese Methode als eine schlechte gekennzeichnet haben würde. Worauf er diese seine Behauptung stützt, ist aus seinen Ausführungen daselbst überhaupt nicht ersichtlich. Es dürfte daher angebracht sein, meine eigenen Worte, aus denen U. jenen Schluss gezogen hat, hier anzuführen. Dieselben[2]) lauten: „Zum Schlusse des citirten Artikels will der Herr Verfasser (U.) die eben besprochene Methode (einen frischen, tuberculösen Pneumothorax mit einer Incision zu behandeln) noch verbessern und schlägt vor, wie ich dies bereits vor 5 Jahren gethan habe, die Heberdrainage zu versuchen. Aber er verbessert, consequent seinen früheren Deductionen, auch diese Methode, indem er den in die Pleurahöhle eingeführten Schlauch nicht unter Flüssigkeit leitet, sondern gleichfalls mit der Luft communiciren lässt.“ Aus diesen Worten construirt U. einen Prioritätsstreit meinerseits! Wenn dem so wäre, so würde ich damit also die Autorschaft für eine Methode übernehmen müssen, welche ich direct verworfen habe. Diese Vaterstelle muss ich auf alle Fälle ablehnen. Wenn U. meinen Vorschlag der Pneumothorax-Therapie schon damals gekannt hätte, als er im Jahre 1896 jenen[1]) Aufsatz publicirte, so hätte er wohl kaum die günstige Gelegenheit unbenutzt gelassen, um gegen meinen Vorschlag alle jene Bedenken geltend zu machen, welche er jetzt, 5 Jahre später, vorzubringen hat, zumal ich ihm bereits damals das Material zur Verfügung gestellt hatte, wie wir noch sehen werden.

Dass mein Vorschlag der Behandlung des Ventil-Pneumothorax, so lange das Ventil noch offen, bezw. nicht organisirt ist, keine ideale ist, das hat nicht U. herausgefunden, wie er in seinen abfälligen Bemerkungen gegen mich es darstellt; diese Bedenken stammen vielmehr von mir selber. Ich habe mich doch eigentlich präcis genug ausgedrückt und die Wirkung der Heberdrainage selber recht scharf kritisirt, indem ich sagte[3]): „Die Frage kommt meines Erachtens zuförderst garnicht in Betracht, ob das Bülau'sche Verfahren der Ausheilung der Perforationsstelle *vielleicht* hinderlich ist oder nicht, für uns ist die Indicatio vitalis eine viel wichtigere.“ An einer anderen Stelle habe ich[4]) ausgeführt: „Für die Möglichkeit therapeutischer Erfolge beim Ventil-Pneumothorax erscheint das Ergebniss der Analyse der intrapleuralen Druckverhältnisse vor, während und nach der Punction bei diesem nicht gerade einladend. Wir bewegen uns hier in einem ewigen, nicht zu vermeidenden Circulus

[1]) Aron. Zur Behandlung des Pneumothorax. Deutsche medic. Wochenschr. 1896, No. 36.

[2]) Unverricht. Zur operativen Behandlung des tuberculösen Pneumothorax. Deutsche med. Wochenschr. 1896, No. 22.

[3]) Aron. Ueber einen Versuch, den intrapleuralen Druck am lebenden Menschen zu messen. Dieses Archiv, Bd. 126, 1891, S. 531.

[4]) Aron. Ueber den intrapleuralen Druck beim Ventil-Pneumothorax. Dieses Archiv, Bd. 131, 1893, S. 374.

Digitized by Google

vitiosus. Einerseits musste es unsere Aufgabe sein, den intrapleuralen Druck herabzusetzen, und andererseits reissen wir, sobald wir dies ausführen, das Ventil wieder auf und können daher keine, auch nur annähernd normalen Druckbedingungen in der Brusthöhle zu Wege bringen. Dazu kommt noch, dass wir die Möglichkeit einer Spontanheilung stören." U. beweist mit seinen Einwendungen, dass er meine Schriften gründlich gelesen hat. Er scheint dieselben jedoch nicht überall richtig verstanden zu haben. Wo spreche ich denn von der Ausheilung eines offenen Ventil-Pneumothorax durch die Heberdrainage? Im Gegentheil, ich bezeichne dieselbe als nicht sehr wahrscheinlich. Es muss daher geradezu wunderlich wirken, wenn U. gegen meinen therapeutischen Vorschlag Bedenken erhebt, welche ich lange vor ihm ausgesprochen habe. Nach U. soll ich ferner gesagt haben, dass ich mit Einführung der Heberdrainage „die Heilungsbedingungen für den Pneumothorax wesentlich verbessere"; auch das trifft nicht zu. Ich habe vielmehr mit der Heberdrainage beim offenen Ventil-Pneumothorax nur die directeste Lebensgefahr von dem Patienten abwenden wollen. Dass, so lange die Ventil-Oeffnung noch nicht geschlossen ist, und bei der Inspiration neue Luft in die Brusthöhle austritt, von einer Heberwirkung überhaupt nicht die Rede sein kann, ist so klar, dass ich wirklich erstaunt bin, dass U. mir derartige unhaltbare Ansichten unterschiebt. Da wirkt der Schlauch bei Anwendung des Bülau'schen Verfahrens doch nicht als Heber, sondern nur als luftableitender Drain. Eine Heberwirkung kann erst eintreten, wenn die Lungenfistel sich schliesst. Eine derartige Verwechselung dürfte mir kaum passirt sein, und muss ich auf das energischste von mir weisen.

Dass die Heberdrainage die Ursache dafür sein soll, dass sich zu einem Ventil-Pneumothorax ein Empyem hinzugesellen muss, was U. aus einem Falle Pichler's schliesst, ist zum mindesten unerwiesen und auch unkritisch. Es ist ja allbekannt, dass garnicht selten, besonders aber bei Lungen-Tuberculose, aus einem Pneumothorax ein Pyo-Pneumothorax wird, auch wenn keine Heberdrainage eingeleitet worden ist.

Wenn U. schon jetzt seine Methode der Pneumothorax-Behandlung modificirt, so macht es den Eindruck, als ob er meine Bedenken gegen dieselbe als berechtigt anerkennt. So ohne jede Veranlassung hat er sich doch wohl nicht bewogen gefühlt, schon jetzt seine Methode abzuändern. Hat auch er vielleicht das erlebt, was ich 1896[1]) bereits vorausgesagt habe, dass bei Gebrauch derselben in Folge des freien Luftzutrittes zu der Pleurahöhle des Kranken Zersetzungsvorgänge in derselben zu Stande kommen können? Neuerdings filtrirt U. die Luft, welche in die Brusthöhle bei seiner Methode eindringt, durch Gazeschichten, um sie von Verunreinigungen zu befreien. Dass diese Befürchtung meinerseits nicht eine rein theoretische Speculation gewesen ist, dafür haben wir ein sehr

[1]) Aron. Zur Behandlung des Pneumothorax. D. med. Wochenschr. 1896, No. 36.

Digitized by Google

lehrreiches Beispiel erlebt und dasselbe an geeigneter[2]) Stelle publicirt. Diese Beobachtung verdient deswegen besondere Beachtung, weil hier die Zersetzungsvorgänge in der Brusthöhle erst eingetreten sind, nachdem die Luft einige Stunden freien Zutritt zu derselben gehabt hat, genau wie bei der Methode U.'s. U. sollte mir daher eigentlich dankbar dafür sein, dass ich ihn auf Fehler seiner Methode rechtzeitig aufmerksam gemacht habe.

Auch mein anderes Bedenken, dass bei Anwendung der Unverrichtschen Methode die Lunge der kranken Seite als functionsuntüchtiges Organ zurückbleibt, scheint U. als zutreffend anzuerkennen, und findet sich damit ab, um seine Methode unter allen Umständen zu retten. Er scheint ferner ganz übersehen zu haben, dass ich die Einleitung der permanenten Heberdrainage nicht nur zur Behandlung des Ventil-Pneumothorax vorgeschlagen habe, sondern auch zur Therapie der anderen Formen des Pneumothorax, des offenen und des geschlossenen Pneumothorax. Wer sich für diese Frage eingehender interessirt, den verweise ich auf eine soeben erschienene, kleine Monographie[1]), welche meine eigenen Arbeiten auf diesem Gebiete zusammenfasst und diese Dinge ziemlich ausführlich behandelt. Dass ich die Heberdrainage gerade beim Ventil-Pneumothorax mit Freuden preisgeben würde, wenn eine bessere und wirksamere Methode vorgeschlagen werden würde, das ist sicher. Vollkommen, ideal und nicht verbesserungsbedürftig ist mir dieselbe gerade beim Ventil-Pneumothorax noch nie erschienen. Leider fehlt bisher eine Methode, welche mehr leistet.

Den Vorwurf, welchen U. meinem Vorschlag der Pneumothorax-Behandlung macht, dass dieselbe, wie er sich ausdrückt, eine „am grünen Tische ausgesponnene Tüftelei" sei, theilte meine Methode wohl mit den meisten in unserer Wissenschaft. Fast jeder Heilplan wird doch wohl erst ausgedacht, und es vergeht meist eine gewisse Zeit, bis die Theorie in die Praxis übersetzt wird. Es wäre schlimm, wenn dies anders wäre, wenn man planlos und ohne Ueberlegung darauflos kuriren würde. Es ist U. offenbar entgangen, dass ich einmal Gelegenheit gehabt habe, den Werth meiner Therapie bei einem Patienten mit einem Pneumothorax zu erproben. Damals[3]) handelte es sich um einen offenen, äusseren Pneumothorax, der durch die Anwendung der Heberdrainage in sehr vorzüglicher Weise sofort beseitigt werden konnte. Also auch dieser Vorwurf Unverricht's, dass mein Vorschlag nur eine „Tüftelei" sei, war bereits hinfällig, als derselbe von U. ausgesprochen wurde. Endlich ist auf der von Jacksch'schen Klinik von Pichler[4]) die Heberdrainage in einer

[1]) Aron. Die Mechanik des geschlossenen Pneumothorax beim Menchen. Dieses Archiv 1900, Bd. 161, S. 576/7.

[2]) Aron. Zur Mechanik und Therapie des Pneumothorax. 1902. Berlin.

[3]) Aron. Die Mechanik des geschlossenen Pneumothorax beim Menschen. Dieses Archiv 1900, Bd. 161, S. 573/574.

[4]) Pichler. Arch. f. klin. Med. LIX, 5/6.

Digitized by Google

Reihe von Fällen erprobt worden. Wenn die Heilungs-Resultate keine sehr glänzenden gewesen sind, so lag das ja wohl hauptsächlich an den Fällen selber. Oft genug wird man ja wohl bei der Behandlung des Pneumothorax nicht allzu grosse Erwartungen hinsichtlich der Heilung stellen können. Dass desolate Fälle von Lungenschwindsucht, noch dazu, wenn sie sich mit einem Pneumothorax compliciren, auch nicht mit der permanenten Drainage, zur Heilung gebracht werden können, wird wohl kein vernünftiger Arzt erwarten. Wir werden uns leider oft genug zufrieden geben müssen, wenn wir die Beschwerden unserer Patienten zu lindern im Stande sind, und dazu scheint mir die Heber-Drainage sehr wohl angethan zu sein auch in den ungünstigsten Fällen eines offenen Ventil-Pneumothorax. Wenn ich nun nicht häufiger in die Lage gekommen bin, in Fällen von Pneumothorax die permanente Pleurahöhlen-Drainage zu erproben, so bedauere ich das natürlich am allermeisten; doch kann ich das wirklich nicht ändern. Auf der Abtheilung meines verehrten Chefs, des Herrn Prof. Dr. Lazarus, ist eben kein weiterer Fall von Pneumothorax vorgekommen, an dem es möglich war, den Werth oder Unwerth der Heberdrainage beim Pneumothorax zu erforschen. Unverricht bin ich auch insofern überlegen, als eben auf der von Jacksch'schen Klinik mein Vorschlag, wie bereits erwähnt worden ist, versucht wurde, also von unparteiischeren Richtern, als es der Erfinder desselben vielleicht gewesen wäre, während bisher noch kein Kliniker sich neuerdings zur Anwendung der Unverricht'schen Methode entschlossen zu haben scheint.

Wenn Unverricht in seinen Betrachtungen meinen Vorschlag der Pneumothorax-Behandlung die Aron'sche Methode bezeichnet, so ist das ja wohl sehr ehrenvoll, doch habe ich diese Ehre kaum verdient. Ich habe ja keine neue Methode erfunden, welche diese Bezeichnung vielleicht gerechtfertigt hätte; ich habe vielmehr eine vorhandene Methode, die Bülau'sche, nur auf ein Gebiet ausgedehnt, welches vordem nicht in das Bereich derselben gezogen worden war. Zudem dürfte es überhaupt auch nicht gerade rathsam sein, gar zu oft eine Methode nach dem Autor zu bezeichnen; es ist sicher vorzuziehen, wenn wir die Benennung einer Methode nach ihrem Inhalte wählen. Es dürfte daher zweckmässiger sein, von einer permanenten Drainage der Pleurahöhle oder auch meinetwegen Heberdrainage zu sprechen. Das besagt viel mehr. Auch bei der Bezeichnung „Unverricht'sche Methode" scheinen mir die gleichen Bedenken berechtigt zu sein, besonders auch desshalb, weil diese, wie U. sehr richtig bemerkt, garnichts Neues ist, sondern nur die Auffrischung einer alten Methode, welche, wie ich hinzufügen möchte, wegen ihrer schlechten Erfolge wieder aufgegeben worden war.

Ich habe mich zu diesen antikritischen Erörterungen nur ungerne herbeigelassen, doch fühle ich mich im Interesse des Gegenstandes dazu verpflichtet, da leider nur zu oft nach dem berühmten, alten Satze verfahren wird: „Qui tacet, consentire videtur."

Digitized by Google

Digitized by Google

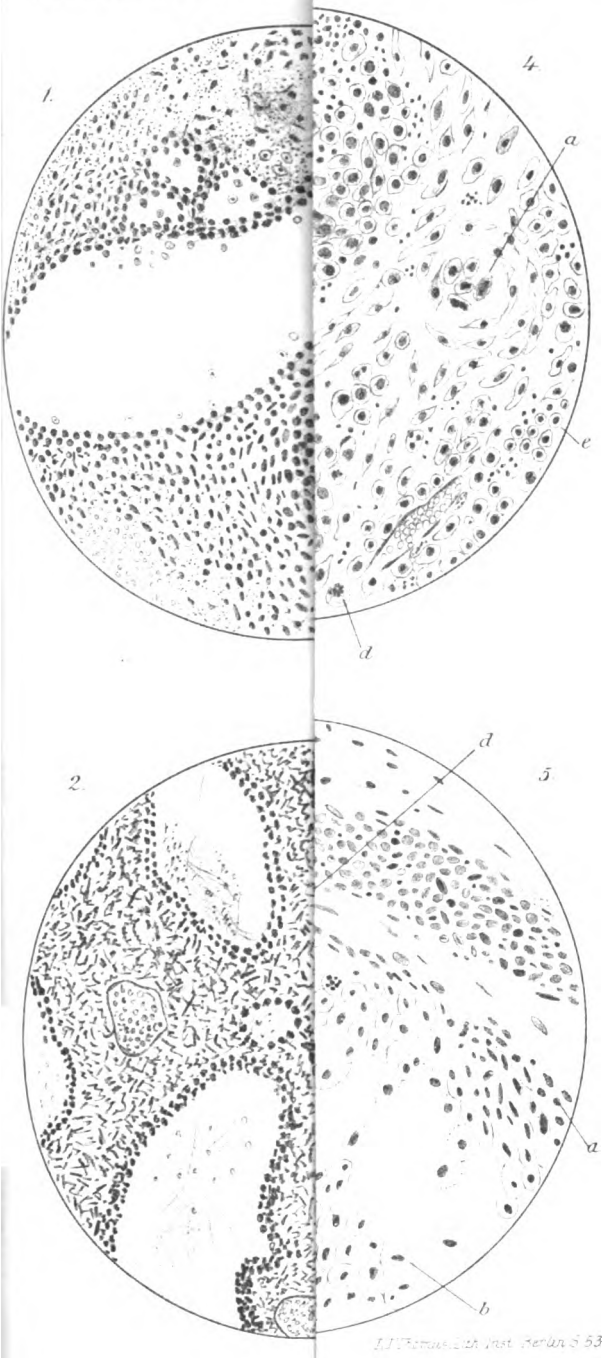

J.J. Weber Lith. Inst. Berlin S. 63

Digitized by Google

Digitized by Google

Fig. 1.

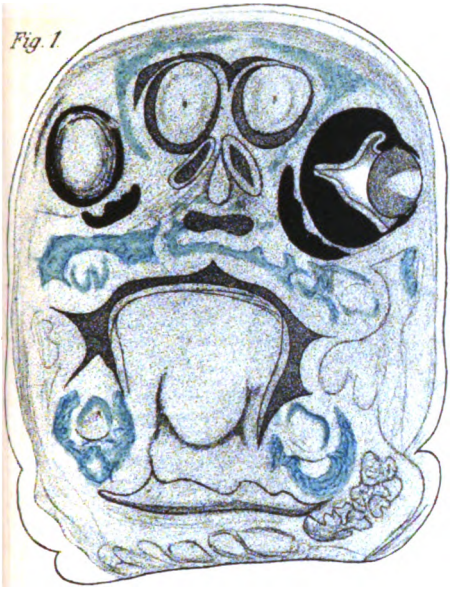

Fig. 2.

Fig. 3.

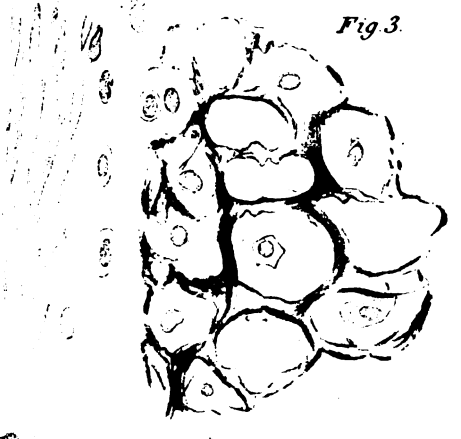

Fig. 4.

Fig. 5.

Fig. 6.

Fig. 7.



Fig. 8.

L. J. Thomas Lith. Inst. Berlin S. 53

Digitized by Google

Digitized by Google

Dionin

Ersatz für Codein und Morphin, besonders bei Erkrankungen der Respirationsorgane.

Largin

höchstprocentige Silbereiweiss-Verbindung, ausgezeichnet für die Gonorrhoe-, Wund- und Augentherapie.

Jodipin

bewährter Ersatz f. Jodalkalien. Specificum bei tertiärer Lues, bewährt bei Asthma, Emphysem und Skrofulose.

Stypticin

bewährtes Hämostaticum, vorzügliches Mittel in der gynäkolog. und zahnärztlichen Praxis.

Tannoform

ausgezeichnetes Adstringens u. Antidiarrhoecum.

Bromipin

neues Sedativum, insbesondere gegen nervöse Zustände und Epilepsie zu empfehlen.

Diphtherieheilserum

staatlich geprüft, 500fach und 1000fach normal.

Die reichhaltige Litteratur gratis und franko.

E. Merck

chemische Fabrik — Darmstadt.

Deutsche Erfindung 20927 vom 10. Juni 1882.

München, Dr. med. Pfeuffer's

Hämoglobin

(Extractsyrup und Pastillen, ca. 33%ig),

ei von den im Blut enthaltenen Auswurfstoffen. Vorzügliche Zeugnisse. — reis 3 M. oder 1,60 M.

Die Zeltchen (Pastillen), in häufiger Wiederholung genommen, verhindern ach Beobachtung des Dr. Pfeuffer an sich selbst den Eintritt von Schwäche ach Blutkörperchenzerfall in Folge Influenzafieber und wohl auch bei anderen ie ern. Ausgezeichnete, jetzt allgemein anerkannte Wirkung bei Blutarmuth nd Bleichsucht.

Den Herren Aerzten sei ferner empfohlen:

Dr. med. Pfeuffer's physiologisches Lösungsmittel

für krankhafte Ausscheidungen in Leber und Nieren, wie auch in Folge von Bluteindickung nach Cholera-Diarrhoeen. Preis 2 M.

Zu beziehen durch Apotheken oder direct aus

Dr. König's Ludwigsapotheke zu München;
Haubner's Engelapotheke in Wien.

Digitized by Google

Inhalt.

Seite

XI. Ueber Transplantationen eines Sarcoms der Thyreoidea bei einer weissen Ratte. Von Dr. Leo Loeb in Chicago. (Hierzu Taf. V.) 175

XII. Ueber Knochenbildung in der Arterienwand. (Aus dem Pathologischen Institut des allgemeinen Krankenhauses Hamburg-Eppendorf. Prosector: Dr. E. Fraenkel.) Von Dr. J. G. Mönckeberg. (Hierzu Taf. VI) 191

XIII. Zur Kenntniss des histologischen Baues und der Rückbildung der Nabelgefässe und des Ductus Botalli. (Aus dem pathologisch-anatomischen Institut des allgemeinen Krankenhauses Hamburg-Eppendorf. Prosector: Dr. Eugen Fraenkel.) Von Dr. B. Pfeifer, früherem Assistenten des Institutes. (Hierzu Taf. VII.) 210

XIV. Zur Kenntniss der Granula der Zellen des Knochenmarkes, bezw. der Leukocyten. (Aus dem pathologischen Institute zu Heidelberg.) Von Dr. Friedr. Hesse, früherem Assistenten des Institutes. (Hierzu Taf. VIII.) 231

XV. Ueber das Auftreten von Myelin in Zellen und seine Beziehung zur Fettmetamorphose. (Aus dem Pathologischen Institut zu Berlin.) Von Dr. med. C. Kaiserling, Privatdocenten und Assistenten am Pathologischen Institut in Berlin, und Dr. Arnold Orgler, prakt. Arzt in Berlin 296

XVI. Ueber den Fettgehalt normaler und in regressiver Metamorphose befindlicher Thymusdrüsen. (Aus dem chemischen Laboratorium des Pathologischen Instituts der Universität Berlin. Von Dr. Arnold Orgler, Arzt in Berlin 310

XVII. Ueber den Eisengehalt verkalkter Gewebe unter normalen und pathologischen Bedingungen. Von Dr. med. Edgar Gierke, Assistenten am pathologisch-anatomischen Institute zu Heidelberg. (Hierzu Taf. IX.) 318

XVIII. Ueber die Einwirkung subcutaner Gelatine-Einspritzungen auf experimentell erzeugte Nierenerkrankungen. Ein Beitrag zur Kenntniss der Gelatine. (Aus dem Laboratorium der medicinischen Universitätsklinik zu Bonn.) Von Dr. H. Stursberg. 351

XIX. Kleine Mittheilung.

Zur Therapie des Pneumothorax. Von Dr. E. Aron, Assistenzarzt am Krankenhause der jüdischen Gemeinde in Berlin 367

In Vertretung und im Auftrage des Herausgebers hat Herr Professor Dr. O. Israel dieses Heft redigirt.

Einsendungen für das Archiv werden unter der Adresse der Verlagshandlung Georg Reimer (Lützowstrasse No. 107-8, W.) erbeten. Blosse Anschreiben sind ausserhalb der Ferienzeiten an den Herausgeber, Prof. Rudolf Virchow (Schellingstr. 10, W.) zu richten.

Digitized by Google

AUG 29 1902

Archiv

für

pathologische Anatomie und Physiologie

und für

klinische Medicin.

Herausgegeben

von

Rudolf Virchow.

Band 167. Heft 3.

Folge XVI. Band VII. Heft 3.

Mit 8 Tafeln.

Ausgegeben am 15. April.

Berlin,
W. 35 Lützowstr. 107/8.
Druck und Verlag von Georg Reimer.
1902.

Monatlich ein Heft; 3 Hefte bilden einen Band. Preis pro Band M. 14.— Jährlich M. 56.—

Digitized by Google

Dr. med. Hommel's Haematogen

[Gereinigtes, concentrirtes Haemoglobin] (D. R.-Pat. No. 81391) 70,0.

Geschmackszusätze: chemisch reines Glycerin 20,0. Malagawein 10,0.

Haematogen Hommel enthält ausser dem völlig reinen Haemoglobin noch sämmtliche Salze des frischen Blutes, sowie die hochwichtigen Eiweissstoffe des Serums in concentrirter, gereinigter und **unzersetzter Form** (also **nicht verdaut!**).

Mit grossem Erfolge angewandt

bei **allgemeiner Schwäche, Anämie, Chlorose, Neurasthenie, Rhachitis, Scrophulose, Herzschwäche, Pädatrophie, chronischen Magen-** und **Darm-Catarrhen, Appetitlosigkeit, in der Genesungszeit** nach fieberhaften Krankheiten (Influenza, Typhus etc.). **bei raschem Wachsthum** etc.

Vorzüglich wirksam bei Lungenerkrankungen als Kräftigungskur. — Erzeugt niemals Orgasmus.

Besonders in der Kinderpraxis unerreicht.

Warnung vor Fälschung! Wir warnen vor den zahlreichen Nachahmungen unseres Präparates, insbesondere vor solchen mit **Aether-Zusatz.** Mit Umgehung des Patentes hergestellt, repräsentieren sie nur **gewöhnliche Mischungen.** In ihnen ist das Haemoglobin nicht in **gereinigter,** sondern in der mit den Excretionsstoffen (Hippursäure, flüchtige Fettsäuren, Gase etc.) belasteten, also **ungereinigten Form** enthalten. Wir bitten daher stets **Haematogen Hommel** zu ordinieren.

Einige neuere ärztliche Gutachten:

„Dr. Hommel's Haematogen habe ich mit sehr gutem Erfolge angewendet und verordne es heute in geeigneten Fällen stets.

Mein eigenes Kind, welches bis zu 4 Monaten ein blasses Gesichtchen zeigte, nahm an Appetit durch den Gebrauch dieses Haematogens wesentlich zu, dass es heute ein frisches gesundes Aussehen zeigt. Auch ist der Geschmack der mit Haematogen versetzten Milch ein ganz vorzüglicher, erinnert an Chocolade und wird von den Kindern mit Vorliebe anderen Präparaten vorgezogen. **Ich wende nun das Hommel'sche Haematogen bei lymphatischen, rhachitischen und anaemischen Patienten namentlich in der Kinderpraxis an und kann auf den Erfolg allseits stolz sein.** Nicht ein Fall ist mir bekannt, wo dieses Präparat abgewiesen worden wäre oder seine Schuldigkeit nicht geleistet hätte."

(**Dr. med. Gustav Geber,** Gemeindearzt, **Mailberg,** Nied.-Oesterreich.)

„Dr. med. Hommel's Haematogen hat meinem Töchterchen vorzügliche Dienste geleistet." (**Dr. med. A. Ostersetzer, Czortków,** Galizien.)

„Mit Dr. Hommel's Haematogen hatte ich bei scrophulösen und anaemischen Kindern **eklatante Erfolge** erzielt."

(**Dr. med. Georg Levy,** prakt. Arzt und Kinderarzt, **Berlin.**)

„Mit besonderem Vergnügen kann ich berichten, dass Dr. Hommel's Haematogen sich ganz vorzüglich bewährte. Ich wendete es in einem Fall hochgradiger Chlorose an, wo vollständige Anorexia, ja geradezu Widerwillen gegen jede Speise vorhanden war und wo selbst Eisen-Arsenwässer nicht vertragen wurden. **Gleich nach der ersten Flasche erwachte der Appetit und nach 3 Wochen war sowohl blühendes Aussehen eingetreten, als auch Herzklopfen, Dyspnoë und rasches Ermüden verschwunden.**"

(**Dr. med. Ernst Schlichting,** Distriktsarzt, **Eggersdorf,** Steiermark.)

Versuchsquanta stellen wir den Herren Aerzten, die sich durch Eigen-Proben ein Urtheil bilden wollen, gerne **gratis** und **franko** zur **Verfügung.**

Depots in den Apotheken u. Droguerien. — Verkauf in Originalflaschen (250 gr.) à Mk. 3.—. In Oesterreich-Ungarn fl. 2.— ö. W.

Tages-Dosen: **Säuglinge** 1—2 Theelöffel mit der Milch gemischt (Trinktemperatur!), **grössere Kinder** 1—2 Kinderlöffel (rein!!), **Erwachsene** 1—2 Esslöffel täglich **vor** dem Essen, wegen seiner eigenthümlich stark appetitanregenden Wirkung.

Nicolay & Co., **Hanau a. Main. Zürich. London.**

Archiv

für

pathologische Anatomie und Physiologie

und für

klinische Medicin.

Bd. 167. (Sechzehnte Folge Bd. VII.) Hft. 3.

XX.

Zur Kenntniss der Dickdarm-Lymphosarcome.

(Aus dem path.-anat. Institut des Prof. Browicz in Krakau.)

Von

Dr. L. K. Gliński,

Assistenten am Institut.

(Hierzu Taf. X.)

Lymphosarcome werden, wie überhaupt sämmtliche Arten von Sarcomen im Darm selten angetroffen; es ist dies u. A. aus der von Nothnagel zusammengestellten, die im Wiener allgemeinen Krankenhause secirten Fälle umfassenden Statistik zu entnehmen. Im Verlaufe von 12 Jahren (1882—1893) wurden in der Gesammtzahl von 21358 Obductionen 243 Darmcarcinome angetroffen, dagegen nur 12 Fälle von Darmsarcomen. Auf diese Statistik ebenso wie auf die Literaturangaben gestützt, hat Nothnagel mit Recht auf die Seltenheit der Darmsarcome hingewiesen und zugleich betont, dass die Sarcome, insbesondere die Lymphosarcome, viel öfter im Dünndarme gefunden werden, während die Carcinome sich grösstentheils im Dickdarme vorfinden. In der That finden sich ziemlich viel Literaturangaben über primäre Dünndarm-Sarcome, und es sind auch einige specielle Monographien publicirt worden, die die Dünndarm-Sarcome ebenso vom klinischen, wie vom anatomisch-pathologischen Standpunkte behandeln. Es seien nur die älteren Arbeiten Baltzer's

Digitized by Google

und Madelung's, und die neueren Schmidt's, Smoler's, Siegel's, Pietroff's, Czerniachowski's, Sternberg's, Libman's u. A. erwähnt, die bei der Beschreibung neu beobachteter Fälle meist auch ausführlich über früher gefundene berichten.

Im Dickdarm werden, wie erwähnt, die Sarcome und besonders die Lymphosarcome bedeutend seltener angetroffen; der häufigste ist hier der Fall von Sarcomen in der Gegend der Bauhin'schen Klappe. Die Sarcome dehnen sich auf die Bauhin'sche Klappe selbst ebenso wie auf den benachbarten Theil des Ileum und auf das Coecum aus; sie können auch nur im Coecum localisirt sein.

Vor einem Jahr konnte Blauel aus der gesammten Literatur nur 8 Fälle primärer Sarcome in der Ileo-Coecalgegend verzeichnen; zu der Zahl wären noch hinzufügen: 3 von Nothnagel und 3 von Kundrat beobachtete Fälle, die jedoch nicht ausführlicher beschrieben worden sind. Die Rectum-Sarcome kommen ziemlich häufig vor, gehören jedoch meist zu der Gruppe der Melano-Sarcome. Im Jahre 1899 hat Wiener in der gesammten Literatur nur einige Fälle solcher Sarcome beschrieben gefunden. Auf Grund der mir zugänglichen Literatur und des reichlichen Materials (1200 Obductionen jährlich) des hiesigen anatomisch-pathologischen Instituts bin ich der Meinung, dass die nichtmelanotischen Sarcome und besonders die Lymphosarcome am seltensten im Rectum und in anderen Theilen des Dickdarms anzutreffen sind. In der Literatur konnte ich nur spärliche diesbezügliche Angaben auffinden. Nothnagel erwähnt eines gewöhnlichen Rectumsarcomes, Kundrat beobachtete ein Lymphosarcom im Rectum eines 50jährigen Mannes. Minkiewicz, Carvardine, Pabst, Körte, Krüger widmen ihren diesbezüglichen Beobachtungen meistentheils ganz kurze Erwähnung; einige dieser Fälle wurden mikroskopisch gar nicht untersucht. Der interessanteste Fall ist jedoch der Fall Lehmann's, dessen Arbeit mir leider im Original nicht zugänglich war. In diesem Falle war vom Rectum an die ganze Wand des Darmes, den Anfangstheil des Jejunum und das Duodenum ausgenommen, von einer Aftermasse durchsetzt und bildete ein steifes, recht dickes und an einigen Stellen erweitertes Rohr. In den Mesenterial- und Inguinal-Drüsen ebenso wie in der Leber fanden

Digitized by Google

sich zahlreiche Metastasen vor. Nach der mikroskopischen Untersuchung hat sich, wie angegeben, der Bau eines interfasciculären Endothelioms herausgestellt.

Die Seltenheit der Dickdarm-Sarcome und besonders der Dickdarm-Lymphosarcome und die dadurch verursachte ungenügende Kenntniss dieses krankhaften Zustandes mögen den unten beschriebenen in anatomischer Hinsicht ganz ungewöhnlichen Fall nicht uninteressant erscheinen lassen.

M. Cz., 48 Jahre alt, liess sich Anfang October des Jahres 1900 im hiesigen allgemeinen Krankenhause auf die Abtheilung des k. Rathes Dr. Krokiewicz (dem ich für die mir freundlich überlassenen klinischen Angaben meinen besten Dank ausspreche) aufnehmen, und gab an, dass sie sich schon eine längere Zeit hindurch unwohl, im letzten Jahre jedoch schwer krank fühle. Ihre Krankheit soll sich mit Schüttelfrösten, mit bedeutenden Diarrhoën und ziemlich seltenen Brechanfällen manifestiren. 3 Tage vor der Aufnahme in das Krankenhaus hat die Patientin Blut in den Fäces wahrgenommen, was sie endlich zur Anmeldung im Krankenhause bewogen hat. Die klinische Untersuchung hat eine ziemlich vorgeschrittene Inanition, subfebrilen Status, die Magengrenze nach unten verschoben, Plätschern im Magen, tuberkulöse Veränderungen in den Lungen ergeben. Die Untersuchung durch das Rectum hat in der Ampulla Recti die Anwesenheit eines wenig schmerzhaften, weichen Tumors mit breiter Basis und glatter Oberfläche nachgewiesen. In der linken Inguinal-Gegend fanden sich ziemlich stark vergrösserte Lymphdrüsen vor. Im Blut war bei der Untersuchung eine geringe Leukocytose gefunden. In den übrigen Organen waren keine besonderen Veränderungen nachweisbar. Die Patientin verweilte im Krankenhause 7 Wochen; während dieser Zeit hielt die Diarrhoë an trotz Verabreichung von Opiaten; ein Stillstand derselben hat sich nur durch die Behandlung vorübergehend erzielen lassen. Der Husten konnte ebenfalls nicht beseitigt werden. Nach einigen Tagen hat sich in der linken Vena cruralis ein Thrombus gebildet; die Inanition und der Kräfteverfall schritt stetig vor, und unter diesen Symptomen trat der Exitus letalis ein.

Durch die Obduction, die ich am folgenden Tage in dem

Digitized by Google

anatomisch-pathologischen Institut des Prof. Browicz vorgenommen habe, wurden in dem Darme, der für uns das meiste Interesse bietet, folgende pathologische Veränderungen festgestellt:

Der ganze Dickdarm vom Anus ab bis zur Bauhin'schen Klappe ist von bedeutender Dicke und fast gleichmässig erweitert. Er stellt ein steifes, offenstehendes, dickwandiges, ziemlich breites cylindrisches Rohr dar; in der ganzen Ausdehnung ist die Darmwand mit weisslicher, leicht abstreifbarer, ziemlich weicher Aftermasse infiltrirt. Diese Infiltration, wie man makroskopisch beurtheilen kann, betrifft besonders die Mucosa und die Submucosa. Die Schleimhaut ist vielfach gefaltet, die Falten erreichen in Folge der Infiltration in den Wänden an einigen Stellen fast Fingerdicke. In das Lumen des Darmes ragen auf breiter Basis sitzende rundliche erbsen- bis walnussgrosse Tumoren hinein; einige von denselben sind polypenförmig; im Allgemeinen sind sie weich, am Durchschnitt grauweisslich gefärbt. Die Schleimhaut ist auf einigen dieser Tumoren verschiebbar, meistentheils ist sie jedoch mit ihnen innig verwachsen. Im Rectum erscheinen die Tumoren zahlreicher und grösser als in den höheren Theilen des Dickdarmes, um nun wieder im Coecum in etwas vermehrter Zahl zu erscheinen. Neben den Tumoren ist die Darmwand fast gleichmässig in der ganzen Breite und Ausdehnung flach infiltrirt. Im Rectum und in den unteren Theilen des S Romanum finden sich auf den Falten und den oben beschriebenen Tumoren ausgebreitete, aber flache Exulcerationen der Schleimhaut.

In den unteren 10 cm des Ileums an den Stellen der Peyer'schen Haufen sind flache Infiltrate von höckeriger Oberfläche, die den Infiltraten im frühen Stadium des Typhus ähneln, vorhanden. Auch die Solitär-Follikel erscheinen ziemlich stark vergrössert und erheben sich über die Oberfläche der Schleimhaut in Gestalt flacher, etwa linsengrosser Knötchen. Die Wände der Bauhin'schen Klappe sind ebenfalls infiltrirt. In den übrigen Theilen des Dünndarmes konnte ich keine pathologischen Veränderungen nachweisen.

Die Drüsen des Mesocolon erscheinen fast walnussgross, weich, saftig und auf dem Durchschnitte weisslich gefärbt. Aehnliche Veränderungen habe ich auch in den linken Inguinaldrüsen gefunden. Die übrigen Lymphdrüsen erscheinen unverändert.

In den übrigen Organen wurden bei der Obduction folgende wichtigeren Veränderungen nachgewiesen: In der linken Lunge ziemlich weit fortgeschrittene tuberculöse Veränderungen; Thrombirung der linken Cruralvene; der Thrombus hat sich bis zur V. cava inferior ausgedehnt, ihren unteren Theil eingenommen, theilweise auch in die rechte V. iliaca communis ausgedehnt, weshalb an den unteren Extremitäten Anasarca gefunden wird. Es sei noch erwähnt, dass in der rechten Lunge croupöse Pneumonie, die den Tod verursacht hatte, gefunden worden ist.

Digitized by Google

Die mikroskopische Untersuchung verschiedener Partien des Dickdarms ergab folgenden Befund. Die schon makroskopisch sichtbare Infiltration hat hauptsächlich die Submucosa betroffen; sie ist aus dicht neben einander liegenden, gut ausgebildeten, nicht degenerirten, runden, kleinen (von der Grösse eines rothen Blutkörperchens) Zellen mit einem ziemlich grossen sich stark färbenden Kern gebildet, wobei das Protoplasma hier nur als ein schmaler Saum um den Kern erscheint. Die Zellen liegen in den Maschen eines zarten bindegewebigen Netzes; ihr Verhalten zu dem Netze ist kein gleichförmiges: an einigen Stellen liegen die Zellen dicht neben einander, so dass das Netz unsichtbar wird, an anderen Stellen nehmen die Zellen an Zahl ab und dort kommt das Netz wieder zum Vorschein. Die Maschen des Netzes sind von verschiedener Weite, ebenso wie die Züge, aus denen es gebildet ist. Die Infiltrate schleichen in verschiedenen Richtungen zwischen die Bündel der Submucosa, wodurch dieselben an einigen Stellen sehr weit von einander liegen, was eine bedeutende Verdickung der Submucosa zu Folge hat. Die Infiltrate sind ungleichmässig und ziemlich gefässarm; das Lumen der Gefässe ist nicht verengt, ihre Wände sind von hyalinem Aussehen, an vielen Stellen gleichmässig und ziemlich stark verdickt. Im Endothel der Gefässe sind keine Veränderungen bemerkbar.

Die oben beschriebene Infiltration dehnt sich ungleichmässig hauptsächlich in der Submucosa aus, weshalb dieselbe ungleichmässig verdickt erscheint. An den Stellen, wo ein solches ausgebreitetes Infiltrat nicht sichtbar ist, finden sich solitäre Follikel theils von normaler Grösse, theils bedeutend vergrössert. Dieselben sind jedoch noch deutlich vom anliegenden Gewebe abgegrenzt; andere dagegen erreichen eine erhebliche Grösse, verschmelzen mit einander und durchsetzen förmlich das Nachbargewebe der Submucosa und theilweise der Mucosa. Von der Infiltration frei gebliebene Stellen werden nur in den oberen Theilen des Dickdarmes gefunden, während in den unteren Theilen das Infiltrat fast gleichmässig ausgebreitet ist; es reicht in dieser Richtung bis zum Anus und ist hier auch in den mit geschichtetem Pflaster-Epithel bekleideten Partien vorhanden.

Das neoplasmatische Infiltrat ist nicht nur auf die Submucosa beschränkt: an vielen Stellen, besonders wieder im Bereiche des Rectum, hat das Infiltrat die Muscularis mucosae durchgebrochen und verbreitet sich hier auf die Mucosa, wo es ein ähnliches Bild wie in der Submucosa liefert. Es wird dadurch die Grenze zwischen Mucosa und Submucosa stellenweise ganz verwischt. Diese Schichten sind durch ein gleichmässiges Infiltrat ersetzt und können nur an den stellenweise gebliebenen Lieberkühn'schen Drüsen wie auch an den Resten der Muscularis mucosae erkannt werden. An den Stellen, die schon makroskopisch exulcerirt erscheinen, finden sich Defecte in der Schleimhaut, die jedoch in keinem der von mir untersuchten Präparate sich über die Muscularis mucosae ausgebreitet haben. Sie sind nur an den Stellen vorhanden, wo nach dem Ergebniss der mikroskopischen Untersuchung das Infiltrat in der Mucosa am dichtesten war.

Digitized by Google

Die früher erwähnten ins Lumen hineinragenden Tumoren besitzen dieselbe Structur wie die Wandinfiltrate und haben sich dieselben aus dem in grösserer Menge in Submucosa und Mucosa angehäuften lymphoidalen Gewebe gebildet, das sich dann gegen das Lumen des Darmes weiter entwickelt hatte.

Weniger als gegen das Lumen des Darmes hat sich das Infiltrat gegen die Serosa ausgebreitet; es dringt zwischen die Muskelbündel, treibt sie auseinander und bildet stellenweise ziemlich ausgedehnte Infiltrate in der Muscularis interna; in der äusseren Muskelschicht ist das Infiltrat nur an einigen Stellen zu sehen; es sind jedoch Stellen vorhanden, wo dasselbe sich auch in dieser ganzen Schicht bis zur Serosa, wo es unbedeutende Heerde gebildet hat, ausgebreitet hat.

Bei der mikroskopischen Untersuchung der vergrösserten Mesenterial- und Inguinal-Drüsen hat sich kein einförmiges Bild herausgestellt. In einigen Drüsen ist das mikroskopische Bild analog dem bei dem Darminfiltrate gefundenen; in anderen dagegen war der eigentliche Bau einer Lymphdrüse noch zu erkennen. Eine von den Mesenterialdrüsen hat auf sich meine Aufmerksamkeit durch die Anwesenheit zahlreicher mikroskopischer necrotischer (käsiger) Heerde ebenso wie durch die Anwesenheit von Riesenzellen mit zahlreichen peripher liegenden Kernen gelenkt. Typische Tuberkel aufzufinden gelang mir nicht. In der Darmwand ist das sorgfältigste Suchen nach tuberculösen Veränderungen auch erfolglos geblieben.

Der oben beschriebene Fall stellt sich in Kürze folgendermaassen dar. Die krankhaften Veränderungen im Darme bestehen in der Ausbildung eines lymphoidalen Infiltrates (kleine runde Zellen in Netzmaschen), das sich in Folge des Wachsthums der Solitär-Follikel gebildet und besonders in der Submucosa, theilweise aber auch in der Mucosa und Muscularis bis zu der Serosa ausgebreitet hatte. Der Process nahm wahrscheinlich im Bereiche des Rectum seinen Anfang. Diese Annahme wird durch den Umstand unterstützt, dass eben dort das Darmfiltrat am breitesten war und dass sich dort secundäre Veränderungen in Gestalt von Exulcerationen der Mucosa gebildet haben. Indem immer weitere Solitär-Follikel von dem krankhaften Process ergriffen worden sind, drang das Infiltrat in immer höhere Darmpartieen vor, bis endlich der ganze Dickdarm und auch die unteren Theile des Ileum von den krankhaften Veränderungen befallen worden sind. Dass das oben angegebene Bild der Entstehungsweise dieser Veränderungen das richtige ist, wird noch dadurch bestätigt, dass im unteren Theile des Ileum, wo die Veränderungen am geringsten waren, kein ausgebreitetes Infiltrat

Digitized by Google

mehr zu sehen war; es waren dagegen nur die Solitär-Follikel und die Peyer'schen Haufen stark vergrössert. Die krankhaften Veränderungen sind nicht nur auf den Darm beschränkt gewesen: es haben sich Veränderungen ähnlich denjenigen im Darme auch in den Mesenterial- und linken Inguinal-Drüsen gebildet.

Nach den jetzt herrschenden Anschauungen werden diese Veränderungen als Neubildung, nämlich als ein Lymphosarcom aufgefasst. Meines Erachtens scheint es nicht völlig richtig zu sein, derlei Lymphosarcome als Neubildungen im engeren Sinne des Wortes aufzufassen. Schon Kundrat hatte seiner Zeit hervorgehoben, dass der Verbreitungsgang dieser Veränderungen kein für Neubildungen charakteristischer ist: die eigentlichen Neubildungen treten in einzelnen oder multiplen primären Heerden auf, von denen aus sie sich weiter verbreiten, indem sie entweder direct in die Umgebung hineinwuchern oder Metastasen Blut- resp. Lymphbahnen bilden. Die Lymphosarcome dagegen sind Gewebsbildungen, die regionär aus den Lymphdrüsen und adenoiden Geweben hervorgehen; die veränderten Partien geben den benachbarten Lymphdrüsen und adenoiden Geweben einen Anstoss zur Wucherung, wodurch immer weitere Regionen vom Process befallen werden. Diese Art und Weise der Verbreitung scheint eher einem infectiösen, als einem neoplasmatischen (in sensu stricto des Wortes) Processe zu entsprechen.

Es kommen gewisse pathologische Zustände vor, die von Niemandem als Neubildungen mehr aufgefasst werden; in erster Reihe sei die Pseudoleukämie genannt. Diese kann vom Lymphosarcom keineswegs scharf unterschieden werden: die von Kundrat angegebenen differential-diagnostischen Momente sind keineswegs exact. Die beiden krankhaften Zustände sind in ihren characteristischen Merkmalen nicht qualitativ, sondern mehr quantitativ verschieden. Auch hat Kundrat selbst, was auch andere Forscher bestätigt haben, darauf hingewiesen, dass die Pseudoleukämie in Lymphosarcom übergehen kann; als ein solcher Uebergang wird, wie bekannt, der Fall betrachtet, wenn die Drüsenkapsel durchbrochen ist und die krankhaften Veränderungen sich auf das umgebende Gewebe verbreiten. Die scharfe Abgrenzung dieser beiden Zustände ist also künstlich und willkürlich.

Weitere Betrachtungen über die Beziehung zwischen Pseudo-

Digitized by Google

leukämie und Lymphosarcomen würden in diesem Aufsatze zu weit führen. Es sei noch nur dessen gedacht, dass, je mehr genauere Untersuchungen vorliegen, desto öfters die Beobachtung gemacht wird, dass Lymphosarcome ebenso wie Pseudoleukämie sich auffallend oft mit Tuberculose compliciren, welche Beobachtung schon seit einiger Zeit bekannt ist, jedoch nicht genügend gewürdigt wird. Obwohl Fälle von Lymphosarcomen ohne gleichzeitige Tuberculose beschrieben worden sind, so spricht das meiner Ansicht nach nicht gegen die Möglichkeit des Zusammenhanges dieser beiden Processe; diese Behauptung wäre nur dann zutreffend, falls wirklich ausgedehnte und exacte Untersuchungen in dieser Richtung vorliegen würden. Dies ist keineswegs der Fall: existirende unbedeutende oder verborgene tuberculöse Veränderungen können leicht der Aufmerksamkeit eines Forschers entgehen, wenn er darauf nicht besonders bedacht ist. Es wäre zu wünschen, dass Fälle von Lymphosarcomen, in denen bei Autopsie keine tuberculösen Veränderungen aufgefunden worden sind, ganz gründlich auf Tuberculose untersucht würden. Die Aehnlichkeit der Lymphosarcome in Lymphdrüsen mit der Tuberculose derselben macht es oft unmöglich, sie makroskopisch von einander zu unterscheiden. Eine sorgfältige mikroskopische Untersuchung ist deshalb unentbehrlich, weil es vorkommen kann, wie in unserem Fall, dass makroskopisch ähnlich aussehende Drüsen bei mikroskopischer Untersuchung verschiedenartige Veränderungen aufweisen. In meinem Falle hat ja die Mehrzahl der vergrösserten Lymphdrüsen eine geschwulstartige Structur aufgewiesen, in einer aber hatte die Anwesenheit nekrotischer Heerde und vieler Riesenzellen auf Tuberculose schliessen lassen, was noch durch die verbreiteten tuberculösen Veränderungen der Lungen bestätigt wird. Jedenfalls regen die Häufigkeit der Tuberculose neben Lymphosarcomen, die Aehnlichkeit der Lymphosarcome und Tuberculose der Lymphdrüsen zur genaueren Untersuchung dieser Frage an. Wird zahlreicheres und gut untersuchtes Material gesammelt, so wird sich vielleicht ein Zusammenhang zwischen diesen beiden krankhaften Zuständen herausstellen.

Auf Grund eines einzigen oder auch einiger Fälle ist es unmöglich, ein allgemeines klinisches oder anatomisch-pathologisches

Digitized by Google

Bild der Dickdarm-Lymphosarcome zu entwerfen. Jedenfalls lässt sich auf grosse Aehnlichkeit dieses pathologischen Zustandes mit demselben Zustande im Dünndarme schliessen. Im Dickdarm ebenso wie im Dünndarme fangen die krankhaften Veränderungen in den Solitär-Follikeln an und breiten sich auf die Submucosa aus, ohne jedoch auch die Mucosa und Muscularis zu schonen. Es wird dadurch in der Darmwand eine flache Infiltration in dem ganzen Umfange des Darmes zu Stande gebracht. In den krankhaften Zustand werden die benachbarten Solitär-Follikel hineingezogen und dadurch schreitet die krankhafte Veränderung immer weiter fort, um je nach der Dauer der Krankheit sich über einen grösseren oder kleineren, jedenfalls aber ganz beträchtlichen Theil des Darmes zu erstrecken. Im weiteren Verlauf wird die krankhaft veränderte Muscularis geschwächt, was eine Dilatation des Darmes zur Folge hat. Von einigen Forschern wird die Gestalt dieser Dilatation als diagnostisches Merkmal hingestellt; meines Erachtens nicht ganz mit Recht, denn die Gestalt dieser Dilatation hängt nicht von der krankhaften Veränderung selbst ab, vielmehr von der Art und Weise, wie die Muscularis von der Krankheit betroffen worden ist: wird die Muscularis nicht in vollem Umfange, sondern in einem beschränkten Theile betroffen, so kommt eine aneurysmatische Erweiterung zu Stande; wird dagegen die Muscularis diffus in grosser Ausdehnung betroffen, so wird auch der Darm cylindrisch dilatirt u. s. w. In letzter Folge bilden sich in der Darmwand breite flache Infiltrate, weshalb der Darm auch in grosser Länge zu einem breiten, dicken, steifen Rohr umgewandelt wird. In den benachbarten Lymphdrüsen sind Metastasen sehr häufig.

In klinischer Hinsicht wären bei Dickdarm- ebenso wie bei Dünndarm-Lymphosarcomen folgende Symptome zu erwähnen: allgemeines Unwohlsein, Körperschwäche, rasch fortschreitende Inanition, Kachexie, Verdauungsstörungen (in dem von mir beobachteten Fall sind es beständige Diarrhoën mit einmaliger Blutung — aus den Exulcerationen der Rectum-Schleimhaut — gewesen); diese letzteren Symptome werden wohl die Aufmerksamkeit auf den Darm lenken; die Palpation der Bauchhöhle ebenso wie die Untersuchung per anum können eine Darm-Neubildung erkennen lassen. Die Abwesenheit der Darmstenose-

Digitized by Google

Symptome, die bei den Carcinomen stets auftreten, bei den Sarcomen aber und besonders bei den Lymphosarcomen in der Regel fehlen, können die richtige Diagnose erleichtern. Bei krankhaften Veränderungen im Rectum wird uns auch durch die Vergrösserung der Inguinaldrüsen, wie in meinem Falle, ein klinischer Wink gegeben.

Ich gestatte mir, meinem hochverehrten Lehrer Herrn Prof. Dr. Browicz für das überlassene Material und seine werthvollen Rathschläge meinen besten Dank an dieser Stelle nochmals auszusprechen.

Literatur:

1. Baltzer: Arch. f. klin. Chir. 1892, Nr. 45.
2. Blauel: Dieses Archiv 1900, Bd. 162.
3. Carvardine: Brit. med. Journ. 1898 Dec. 17 (ref. in. Cntrlbl. f. Chir. 1899, 613).
4. Czerniachowskij: Chirurgia (russisch. Monatschr.) 1898, Bd. 4.
5. Körte: Centralbl. f. Chir. 1900. Beilage zu Nr. 28, S. 76.
6. Krüger: Die primäre Bindegewebs-Geschwülste des Magendarm-Kanals. In. Diss. Berlin 1894 (nach Libman).
7. Kundrat: Ueber Lymphosarcomatosis. Wien. klin. Woch. 1893.
8. Lehmann: Zur Kenntniss der bösart. Geschwülste des Darmes. Diss. Würzburg 1888 (nach Baltzer).
9. Libman: Mittheilungen a. d. Grenzgebiet. d. Medic. u. Chir. 1900. Bd. VII.
10. Madelung: Centralbl. f. Chir. 1892, S. 617.
11. Minkiewicz: Gazeta Lekarska 1881, Bd. I, S. 618 (polnisch).
12. Nothnagel: Spec. Pathol. u. Ther. Bd. XVII, 1896.
13. Pabst: Centralbl. f. Chir. 1900, Nr. 42.
14. Pietroff: Letopis russk. chir. 1898, Bd. III (russisch).
15. Schmidt: Wiener klin. Woch. 1898, S. 505.
16. Siegel: Berlin. klin. Woch. 1899, S. 767.
17. Smoler: Prager med. Woch. 1898, Nr. 13 und 14.
18. Sternberg: Wiener klin. Woch. 1901, Nr. 42.
19. Wiener: Ziegler's Beitr. 1899, Bd. 25.

Erklärung der Abbildung auf Tafel X.

a) Schleimhaut, b) Muscularis mucosae, c) sehr stark verbreiterte, infiltrirte Submucosa, d) innere, e) äussere Muskelschicht, f) Serosa, bis zu welcher ein Ausläufer des Infiltrates heranreicht.

Digitized by Google

XXI.

Ueber polypenförmige Mischgeschwülste des Oesophagus.

(Aus dem pathol. anat. Institut d. Prof. Browicz in Krakau.)

Von

Dr. L. K. Gliński,

Assistenten am Institut.

(Hierzu Taf. XI.)

Unter den Neubildungen und den krankhaften Veränderungen überhaupt, die wir in der Speiseröhre antreffen, bilden die Carcinome zweifellos die Ueberzahl, weshalb sie schon seit Langem die Aufmerksamkeit der Forscher auf sich lenkten und in dieser Richtung bereits eine umfangreiche Literatur existirt. Wir begegnen aber in der Speiseröhre ausser Carcinomen auch anderen Neubildungen, die entweder in der Form scharf abgegrenzter Tumoren oder, was seltener, in Form von Polypen, die manchmal von bedeutender Grösse das Durchtreten von Speisen behindern. Das seltene Auftreten dieser Neubildungen ist die Ursache, dass unsere Kenntnisse in dieser Richtung ungenügend, manchmal sogar ganz irrig sind. Manche speciellen Handbücher erwähnen die Speiseröhre-Polypen gar nicht oder halten gestielte Gebilde, die aus den Pharynx-Wänden entspringen und beim Schlingen gegen die Speiseröhre hinunterschlüpfen, wobei ihr Stiel sich derart verlängert, dass die Polypen sogar bis zur Cardia reichen können, für Oesophagus-Polypen. Diese Anschauungen stützen sich auf die vor Langem erschienene Monographie von Middeldorpf. Es sind dies aber keine eigentlichen Oesophagus-Polypen (d. i. solche, die aus der Speiseröhrenwand entspringen), sondern Pharynx-Polypen, welche im Oesophagus liegen. König bezweifelt sogar in seiner diesbezüglichen Monographie[1]) die Existenz von wirk-

[1]) Sogar in den neueren Auflagen seines „Lehrbuches der speciellen Chirurgie“ (Berlin 1898, Bd. I.) werden die echten Oesophaguspolypen von König nicht erwähnt; über die im Oesophagus vorkommenden Polypen schreibt König, dass „sie wohl immer von dem Pharynx auswachsen.“

Digitized by Google

lichen Oesophagus-Polypen und deutet die Fälle Pringle's (Polyp im mittleren Theile der Speiseröhre) und Dallass (3 Zoll unterhalb der Stimmritze) dahin, dass in den erwähnten Fällen den Ausgangspunkt für die Polypen die Pharynxwand bildete und dass der Stiel in Folge der Schwere des Polypen und in Folge mechanischer Einwirkungen auf den Tumor eine Wanderung von seinem Insertionspunkt nach unten erfahren hat. Diese Anschauung ist jedoch unzulässig, da solche Dislocation des Stieles nicht erfolgen könnte ohne Veränderungen in der Schleimhaut dieser Gegenden, längs welchen eine derartige Verlagerung des Stieles zu Stande gekommen ist. Es giebt ja endlich keine triftigen Gründe, die gegen eine Entstehung von echten Oesophagus-Polypen sprechen möchten: die polypöse Form der Neubildungen ist, wie bekannt, zufällig, von den localen Bedingungen und von der Wachsthumsrichtung der Geschwülste abhängig. Da die Speiseröhre ein Rohr von bedeutendem Lumen darstellt, bietet sie auch für die Entstehung von polypösen Neubildungen entsprechende Verhältnisse dar. Und in der That findet man in der neuesten Literatur ausführliche Beschreibungen von Oesophagus-Polypen, die ohne Zweifel aus der Wand der Speiseröhre entsprungen sind. Solche Fälle beschreiben unter Anderen Weigert, Coats, Ogle, Wolfensberger u. s. w.

Was den mikroskopischen Bau der Polypen anbelangt, so können nach Birch-Hirschfeld in solcher Form Fibrome, Lipome, Leiomyome (der Fall Coats') auftreten. Weigert veröffentlichte einen Fall von polypösem Adenom, im Falle von Ogle besass ein spindelzelliges Sarcom die Form eines Polypen; endlich sei der in histologischer Hinsicht bemerkenswerthe Fall von Wolfensberger erwähnt. Bei einem 75 Jahre alten Manne fand sich bei der Autopsie im unteren Theile der Speiseröhre auf deren vorderer Wand ein grosser gestielter Polyp, der augenscheinlich aus kleineren zusammenverwachsenen weichen Tumoren bestand und mit seiner Spitze bis auf 2 cm oberhalb der Cardia reichte. Oberhalb des beschriebenen Tumoren fanden sich auf der vorderen Wand der Speiseröhre einzelne weissliche Knötchen vor, von denen einige ebenfalls polypöse Form aufwiesen. In der Gegend der Cardia, schon in der Bauchhöhle, begegnete man in einer Lymphdrüse einer Metastase. Die

Digitized by Google

mikroskopische Untersuchung der Neubildung im Oesophagus zeigte, dass diese vorwiegend aus quergestreiften Muskelfasern, in verschiedenen Entwickelungsstadien, gebildet war. Die Metastase in der Lymphdrüse bestand vorzugsweise aus runden Zellen, weiter aus kleinen spindelförmigen Zellen und endlich aus kürzeren und längeren Fasern, in welchen sich hie und da Querstreifung nachweisen liess. Der mittlere Theil der Drüse hatte einen myxomatösen Bau. Auf Grund dieser mikroskopischen Untersuchung diagnosticirte Wolfensberger ein Rhabdomyom.

Dieser Fall steht, soweit es mir bekannt ist, in der Literatur ganz vereinzelt, da quergestreifte Muskeln enthaltende Neubildungen bis jetzt fast ausschliesslich im urogenitalen System beobachtet wurden (Nieren, Hoden, Gebärmutter, Scheide u. s. w.). Eine genaue Kenntniss dieser Neubildungen ist aus theoretischen Rücksichten ungemein wichtig, da die Entstehung dieser Geschwülste gewissermassen auf die Entstehungsweise der Neubildungen überhaupt ein helleres Licht wirft. Deshalb ist es, wie ich glaube, der Mühe werth, folgenden Fall, den ich im hiesigen Institut für patholog. Anatomie (Prof. Browicz) beobachtete, näher zu besprechen, um so mehr, als der Fall auch aus rein praktischen beziehungsweise therapeutischen Rücksichten beachtenswerth ist.

Ende des Jahres 1900 wurde auf die innere Abtheilung des hiesigen allgemeinen Krankenhauses (dem Vorsteher dieser Abtheilung, Herrn k. Rath Dr. Krokiewicz, spreche ich für die mir freundlich angegebenen klinischen Daten meinen besten Dank aus) ein 68 Jahre alter Mann aufgenommen, welcher über Schluckbeschwerden, Schmerzen in der Magengegend und oft auftretende Brechneigung und Erbrechen klagte. Diese Symptome sollen 3 Monate vor dem Tode aufgetreten sein. Die klinische Untersuchung ergab eine ausgesprochene Inanition, blasse Hautdecken, keine constatirbaren, krankhaften Veränderungen in den inneren Organen ausser der Speiseröhre. Bei mehrmaliger Untersuchung mittelst ziemlich dicker Schlundsonde stiess man auf einen geringen Widerstand in der Gegend der Cardia, welcher sich jedoch leicht überwinden liess. Die Auscultation der Speiseröhre während des Schlingactes ergab 2 Schluckgeräusche. Während des Aufenthaltes des Mannes im Krankenhause constatirte man keine Erhöhung der Körperwärme, die erwähnten krankhaften Symptome (wie Brechneigung, Erbrechen, erschwertes Schlucken und Schmerzen in der Magengegend) nahmen an Intensität zu und ab. Die Inanition schritt schnell vor, und endlich erfolgte der Tod unter Symptomen eines allgemeinen Kräfteverfalls.

Digitized by Google

Bei der Autopsie constatirte man in dem unteren Theile des Oesophagus eine Neubildung, die das hier erweiterte Lumen der Speiseröhre vollkommen obturirte; die Neubildung stellte einen Tumor von der Grösse und Gestalt eines Hühnereies dar, dessen dickerer Theil der Cardia zugewendet war und mit seinem unteren Rande 2½ cm oberhalb der Cardia endete. Der Tumor entsprang aus der vorderen Wand der Speiseröhre und stand mit ihr mittels eines kurzen (2 cm) und verhältnissmässig dünnen (½ cm) Stieles in Verbindung. Der Stiel hat eine längliche Gestalt, fängt in einer Entfernung von etwa 19 cm unterhalb des oberen Randes des Ringknorpels an und endet 5½ cm oberhalb der Cardia. Die Länge des Polypen in seiner grössten Ausdehnung beträgt 7½ cm, die grösste Breite 4 cm; der Umfang des Polypen in seinem oberen Theile 6½, im unteren Theile 12 cm. Die Oberfläche des Polypen ist uneben, höckerig, an manchen Stellen, vorzugsweise im unteren Theile, zerfallen und ulcerirt Der Polyp lässt sich leicht am Stiel emporheben, welcher eine unmittelbare Verlängerung der Schleimhaut zu bilden scheint, indem er in keiner engeren Verbindung mit den tieferen Schichten der Speiseröhre bleibt. Dem zufolge lässt sich, dank der lockeren Submucosa, sammt dem Polypen auch vollkommen leicht die Schleimhaut der benachbarten Theile emporheben. Was die Consistenz des Polypen anbelangt, so ist derselbe überhaupt ziemlich weich, hie und da lassen sich aber mehr derbere Partien fühlen. Die Durchschnittsfläche ist glatt, weisslich, an mehreren Stellen mehr grau, durchscheinend, gallertartig.

Oberhalb dieses Polypen, ebenfalls auf der vorderen Wand, etwas mehr an der rechten Seite befindet sich ein zweiter, verhältnissmässig kleiner an einem sehr dünnen Stiele hängender Polyp von der Länge von 2 cm. Die Speiseröhre, welche oberhalb des Polypen normale Dimensionen zeigt, erweitert sich nach unten konisch in dem Grade, wie der Tumor an Dicke zunimmt und umfasst denselben in Form einer Scheide, indem ihr Umfang an der breitesten Stelle 12½ cm beträgt. Die Wände der Speiseröhre liegen der Oberfläche des Polypen ziemlich eng an, die Schleimhaut scheint hier macerirt zu sein und an den Stellen, die den grössten Höckern auf der Oberfläche des Polypen entsprechen, findet man in der Mucosa schon makroskopisch deutliche oberflächliche Defecte. Oberhalb der beschriebenen Polypen ist die Schleimhaut, wie auch die Wände der Speiseröhre im Ganzen vollkommen normal und zeigen gar keine Veränderungen.

Ausser den oben erwähnten Veränderungen im Oesophagus und der allgemeinen grossen Inanition neben bedeutender Blutarmuth der inneren Organe fanden sich keine anderen wichtigen, krankhaften Veränderungen vor, weshalb man als Todesursache Hungertod annehmen musste.

Behufs mikroskopischer Untersuchung schnitt ich aus dem grossen Polypen einige ziemlich grosse Stücke von verschiedenen Stellen aus, den ganzen Tumor bewahrte ich in einer schwachen Formalinlösung auf. Die Ergebnisse der mikroskopischen Untersuchung sind folgende: an der Ober-

Digitized by Google

fläche des Tumors lässt sich an manchen Stellen der Rest eines mehrschichtigen Plattenepithels nachweisen, grösstentheils ist aber das Epithel abgestorben und desquamirt. Auch die oberflächlichen Schichten des Polypen erlagen grösstentheils einer Nekrose und stellen unter dem Mikroskope eine feinkörnige structurlose Masse dar. In dieser Masse werden schon bei gewöhnlicher Färbung (mittels Hämatoxylin und Eosin) und noch deutlicher bei Färbung mit Anilinfarbstoffen grosse Mengen verschiedener Bakterien (Bacillen und Kokken) sichtbar. Man trifft hier auch spärliche Leukocyten an. Gegen die Mitte des Tumors zu begegnet man innerhalb dieser feinkörnigen Masse anfangs spärlichen, dann immer zahlreicheren Zellen; dieselben färben sich aber hier noch unvollkommen, so dass nur ihre und ihrer Kerne Contouren sichtbar werden. Diese Zellen sind spindelförmig und von verschiedener Grösse. Erst in tieferen Schichten färbt sich das Gewebe gut und hier wird schon bei oberflächlicher Durchsicht die verschiedenartige Structur erkenntlich.

In der Neubildung treffen wir in überwiegender Zahl Spindelzellen von verschiedener Länge mit ovalen Kernen an; diese Zellen liegen dicht aneinander, verlaufen in Bündeln in verschiedener Richtung und verflechten sich untereinander; deswegen trifft man am Durchschnitte ganze aus diesen Zellen bestehende quer, längs oder schief getroffene Züge. Zwischen den Bündeln der Spindelzellen und auch zwischen den einzelnen Zellen finden wir ungleichmässig vertheilte verschiedene andere Zellen, nehmlich: 1. spärliche Leukocyten, überwiegend mononucleäre; 2. runde und ovale Zellen verschiedener Grösse, von denen manche mehrfach die Grösse eines Leukocyten übertreffen; 3. Riesenzellen mit zahlreichen Kernen. Hie und da angetroffene Leukocyten zeigen nichts Bemerkenswerthes; viel wichtiger sind die anderen Zellen. Die erwähnten Rundzellen liegen entweder einzeln zwischen den Zügen der Spindelzellen oder bilden an manchen Stellen grössere Conglomerate; eine bedeutendere Anhäufung dieser Zellen in den peripherischen Theilen des Polypen nachzuweisen, gelang mir nicht. Die Form dieser Zellen ist rund oder mehr oval, manchmal ähneln sie, was die Form anbelangt, kurzen Spindelzellen Die Kerne dieser Zellen färben sich gut mit Hämatoxylin und sind verhältnissmässig klein. In den Zellen begegnet man zahlreichen karyocinetischen Figuren und beobachtet oft sogar schon eine zu Stande gekommene Kerntheilung ohne Theilung des Protoplasma, und indem die Zelle ihre runde oder etwas längliche Form behält, unterscheidet sie sich von den benachbarten Zellen nur durch ihre Grösse und die Anwesenheit von 2 Kernen. Ausser diesen Zellen finden wir noch zwischen den Spindelzellen Riesenzellen mit undeutlichen Contouren des Protoplasma und sehr intensiv gefärbten Kernen, deren Zahl verschieden ist: in manchen Zellen finden wir eine grössere Anzahl derselben, in anderen sogar nur einen oder zwei Kerne, welche hier jedoch eine bedeutende Grösse erreichen und verschiedenartige Formen zeigen, grösstentheils aber die Form länglicher Ge-

Digitized by Google

bilde mit zahlreichen Einkerbungen (rosenkranzförmig) besitzen. An manchen Stellen ist die Zahl dieser Zellen eine sehr grosse, so dass sie sogar manchmal das ganze Gesichtsfeld einnehmen und die Hauptmasse der Neubildung zu bilden scheinen; an anderen Stellen dagegen findet man manchmal im ganzen Präparate nur einzelne Riesenzellen.

Ausser den erwähnten Zellen begegnen wir noch an verschiedenen Theilen der Präparate entweder einzelne oder in Bündeln gruppirte ziemlich dicke, nach van Gieson sich roth färbende Bindegewebsfasern. Hie und da sehen wir in der Neubildung zerstreute und nicht scharf begrenzte Heerde, die aus spärlichen, entweder sternförmigen oder vielgestaltigen, mit zahlreichen Ausläufern untereinander verbundenen Zellen und aus abundanter Intercellularsubstanz zusammengesetzt sind. Diese Intercellularsubstanz ist homogen, färbt sich an manchen Stellen bläulich mit Haematoxylin; diese Heerde machen den Eindruck eines myxomatösen Gewebes. Ihre Localisation und ihre Grösse wechselt in verschiedenen Präparaten. Einige Heerde sind schon makroskopisch sichtbar und treten als oben erwähnte graue, durchscheinende Partien auf; andere lassen sich erst bei der mikroskopischen Untersuchung nachweisen. Wir begegnen endlich noch einem Bestandtheil: in manchen Präparaten sind ziemlich zahlreiche quergestreifte Muskelfasern sichtbar, die entweder in Bündeln oder einzeln zwischen den verschiedenen Elementen der Neubildung vertheilt sind. Ein Theil dieser Muskelfasern besitzt Kerne im mittleren Theile, bei anderen wieder begegnen wir denselben an der Peripherie. Die Form der Kerne ist oval; es färben sich dieselben gut mit Hämatoxylin. Die Querstreifung tritt nicht überall deutlich hervor: in manchen Fasern ist sie gut sichtbar, in anderen nur angedeutet, dies hauptsächlich in der Nachbarschaft der Kerne; manchmal fehlt sie vollkommen; hier jedoch unterscheiden sich bei der Färbung nach van Gieson die Muskelfasern durch ihre gelbe Farbe von roth gefärbten Bindegewebsfasern.

Die beschriebene Neubildung ist überhaupt gefässarm, die grösste Zahl der Gefässe finden wir in den erwähnten myxomatösen Heerden. Die Gefässe besitzen ein verhältnissmässig weites Lumen und dünne Wände.

Zum Zwecke genauerer Untersuchung einzelner Bestandtheile und des Baues der Spindelzellen macerirte ich kleine Theile der Neubildung in 33 pCt. Alkohol und nach Herstellung von Zupfpräparaten untersuchte ich entweder ungefärbte oder auch mit Safranin gefärbte Präparate. Diese Untersuchung bestätigte nur das, was ich schon früher in meinen Präparaten nachweisen konnte; nur sah ich in dem Protoplasma mancher Spindelzellen Spuren von Querstreifung; diese waren aber niemals so deutlich, wie im Falle Wolfensbergers.

Elastische Fasern gelang es mir nicht nachzuweisen.

Fassen wir jetzt das Alles, was über die Neubildung gesagt worden ist, zusammen, so sehen wir, dass dieselbe aus ver-

Digitized by Google

schiedenen Elementen zusammengesetzt ist, nehmlich: aus Bindegewebsfasern, aus Heerden myxomatösen Gewebes, quergestreiften Muskeln und hauptsächlich aus Zellen von verschiedener Form: runden, ovalen, spindelförmigen von verschiedener Länge, Riesenzellen mit zahlreichen Kernen, ausserdem aus einer Reihe von Uebergangsformen. Das Bild dieser Zellen war nicht wesentlich verschieden von den Bildern im Falle Wolfensberger's, welcher diese Frage eingehend bearbeitete und diese Zellen als Gebilde, welche in weiterer Entwickelung quergestreifte Muskeln bilden sollen, ansieht. Diese letztere Anschauung kann meiner Ansicht nach auf Grund der von mir beobachteten Bilder zutreffend sein. Ich führe hier die Beweise Wolfensberger's nicht an und indem ich den Leser auf die Arbeit Wolfensberger's verweise, muss ich, die mikroskopische Untersuchung berücksichtigend, den beschriebenen Polypen als eine Mischgeschwulst mit quergestreiften Muskeln ansehen.

Wo soll man den Ursprung der Neubildung suchen und auf welche Weise ist sie entstanden? In Anbetracht dessen, dass die Muscularis des oberen Theils der Speiseröhre aus quergestreiften Muskeln besteht und sogar nach Ficinus und Coakley quergestreifte Muskelfasern hier und da in der ganzen Muscularis des Oesophagus bis zur Cardia angetroffen werden, so wäre es am plausibelsten, auf Grund der Anwesenheit dieser Muskelfasern in der Neubildung anzunehmen, dass die Muscularis des Oesophagus den Ursprungsort des Polypen im vorliegenden Falle bildete. Genaue Untersuchungen in dieser Richtung liessen jedoch keinen Zusammenhang zwischen der beschriebenen Geschwulst und der Muscularis des Oesophagus nachweisen, was auch schon makroskopisch deutlich sichtbar war, indem beim Heben des Polypen sammt dem Stiele sich nur die Schleimhaut der angrenzenden Theile emporhob, weswegen man den Ursprung des Polypen in der Schleimhaut des Oesophagus suchen muss. Da sich jedoch in der Schleimhaut der Speiseröhre im embryonalen, sowie auch postembryonalen Leben keine quergestreifte Muskeln vorfinden, müssen wir die in der Neubildung nachgewiesenen quergestreiften Muskeln als heteroplastische Gebilde auffassen.

Die Anwesenheit der quergestreiften Muskeln könnte man in diesem Fall durch eine Metaplasie der glatten Muskeln er-

Digitized by Google

klären; bis jetzt hat jedoch Niemand bewiesen, dass derartige Metaplasie möglich wäre. Um mich möglichst kurz zu fassen, bin ich gezwungen, die schon vielmals angeführten Beweise, welche gegen eine derartige Metaplasie sprechen, hier nicht anzuführen.

Unser Fall wird ganz klar, wenn wir die embryonale Anlage der Neubildung annehmen, nehmlich wenn wir die Geschwulst gemäss der Anschauung Wilms' erklären. Wie bekannt, lässt Wilms Mischgeschwülste des Urogenital-Apparates, der Milchdrüsen, der Speicheldrüsen und des Gaumens aus embryonalen Heerden entstehen. Indem jedoch Cohnheim, — der erste Autor der Theorie des embryonalen Ursprunges der Neubildungen —, die Ursache der Geschwulstbildung in der Versprengung des Keimes in ein ihm fremdes Gebiet sucht, nimmt Wilms an, „dass der undifferenzirte embryonale Keim, nachdem er bei der Entwickelung bei Seite geschoben, ausgeschaltet worden ist, den Anschluss an die seiner Entwickelungsstufe entsprechenden Zellen nicht erreicht hat und nun früher oder später bei seinem Wachsthums-Versuch sich einem Gewebe und Bedingungen gegenüber sieht, die ihm eine normale Differenzirung nicht ermöglichen. Wir sehen also die wesentliche Ursache der Tumorbildung in dem Beiseiteschieben und der dadurch veranlassten verspäteten Wucherung des Keimes, mit einem Wort: in einer Art Keim-Ausschaltung, d. h. Ausschaltung aus dem Wachsthum des normalen Zellverbandes. Die Keime brauchen durchaus nicht verlagert, versprengt zu werden." Cohnheim hat in der Theorie des embryonalen Ursprunges der Neubildungen im Allgemeinen seine Aufmerksamkeit besonders auf die Heterotopie der embryonalen Keime gelenkt; dem entgegen hat Wilms für die Mischgeschwülste besonders die Heterochronie dieser Keime in Betracht gezogen. Er stützt sich auf die Ergebnisse eingehender Untersuchungen zahlreicher Mischgeschwülste, in denen er immer neben ausgebildeten gut differenzirten Geweben auch ein junges indifferentes Keimgewebe als lockeres zellreiches oder als myxomatöses, mit dem mesenchymatischen identisches Gewebe angetroffen hat. Dieses undifferenzirte, in einem sonst sich ganz normal entwickelnden Organismus gleichsam schlummernde Gewebe wird von uns nicht näher bekannten Factoren nach gewisser Zeit zu Wachsthum und Differenzirung

Digitized by Google

angeregt, wodurch verschiedene Gewebsarten, je nach der Art der embryonalen Keime, entstehen können. Einer der wichtigsten gegen diese Theorie der Entstehungsweise von Mischgeschwülsten erhobenen Einwände, dass nehmlich in den Metastasen und in den Recidiven auch solches heteroplastisches Gewebe (wie z. B. die quergestreiften Muskeln), welches in dem primären Heerde nicht angetroffen worden ist, vorkommt, wird von Wilms nicht nur widerlegt, sondern auch zu Gunsten seiner Theorie ausgenützt: die Metastasen und Recidive sollen sich auch aus dem jungen indifferenten Keimgewebe entwickeln. Dieses Keimgewebe kann die verschiedensten Gewebe je nach seinem Ursprunge aus den einzelnen Keimblättern erzeugen, wodurch die Anwesenheit in Metastasen (bezw. Recidiven) von Geweben, die im primären Heerde nicht vorhanden gewesen sind, erklärlich wird.

Die Anschauungen Wilms' lassen sich in ganzer Ausdehnung auf unseren vorliegenden Fall, wie auch auf den Fall Wolfensberger's anwenden. In unserem Falle haben wir einerseits zahlreiche, aus jungem indifferentem, zellreichem, viele Kerntheilungs-Figuren enthaltendem, also in Entwickelung begriffenem Keimgewebe bestehende Heerde aufgefunden, andererseits Heerde von myxomatösem, dem Mesenchym ähnlichem Gewebe nachgewiesen. Wolfensberger erwähnt solche Heerde nicht ausdrücklich, er giebt jedoch an, dass in der primären Geschwulst runde Zellen, in einer Lymphdrüsen-Metastase myxomatöse Heerde, nachweisbar waren. In beiden Fällen wurden Mesenchym-Derivate, wie z. B. Gefässe mit glatten Muskeln, Bündel des Bindegewebes angetroffen. Aus der Anwesenheit quergestreifter Muskeln wäre zu schliessen, dass in den verschobenen Keimen Derivate des Myotoms gewesen sein mussten. In unserem, wie in Wolfensberger's Falle wäre also die Mischgeschwulst als mesodermalen Ursprunges anzusehen.

Wann und unter welchen Umständen kommt die „Verschiebung" und die Entwickelungshemmung dieser Keime zu Stande? Im vorderen Theile des Urdarmes (im Schlunddarme), aus dem die Speiseröhre sich ausbildet, verlaufen zahlreiche Processe, bei denen die Gelegenheit zu solcher Verschiebung geboten wird; es sind, unter anderen, die Entwickelung der Mundhöhle, der Kiemenbogen, der Schilddrüse und die Thymus.

Digitized by Google

Aus den Keimen, die sich unter diesen Umständen bilden könnten, könnten Neubildungen nur im Pharynx, und nur in dem oberen Theile des Oesophagus entstehen.[1]) Wir wissen aus der Entwickelungsgeschichte, dass unmittelbar hinter der unpaaren Schilddrüsen-Anlage an der ventralen Seite des Schlunddarmes eine Rinne entsteht, aus welcher sich später die Athmungsorgane bilden, die mit der Zeit sich ganz von dem Schlunddarme trennen. Bei dieser Bildung der Athmungsorgane und ihrer Abschnürung von dem Schlunddarme kann ein Theil des mesodermalen Gewebes, das undifferenzirt in der Mucosa der Speiseröhre verbleibt, verschoben werden. Unsere Behauptung wird dadurch bestärkt, dass in beiden Fällen (Wolfensberger's und unserem) die Mischgeschwülste von der vorderen Wand der Speiseröhre ihren Ursprung genommen haben. Dass im Falle Wolfensberger's eine ganze Reihe von Mischgeschwülsten in der vorderen Wand der Speiseröhre, in meinem Falle auf derselben Wand eben noch 2 Polypen angetroffen worden sind, macht es wahrscheinlich, dass an verschiedenen Stellen der ursprünglichen Rinne der ventralen Wand des Schlunddarmes mehrere undifferenzirte mesodermale Keime verschoben worden sind, die mit der Zeit wegen des bedeutenden Wachsthums des ursprünglich sehr kleinen Schlunddarmes, aus dem später die Speiseröhre gebildet wird, sich von einander getrennt und Anlass zu gesonderten Mischgeschwülsten gegeben haben. Durch das erhebliche weitere Wachsthum des Schlunddarmes wird auch die Anwesenheit der Mischgeschwülste im unteren Theile der Speiseröhre, also an Stellen, die weit von der Ursprungsstelle der Athmungsorgane liegen, erklärlich. Dass embryonale Keime in weiterer Entwickelung des Organismus sehr weit verschoben werden können, ist zum Beispiel in den Fällen von Nebenpankreas, das in verschiedenen, weit aus einander liegenden Dünndarm-Abschnitten

[1]) In der That sind solche Mischgeschwülste im Pharynx angetroffen worden, z. B. von Meyersohn und Przewoski. In ihrem Falle war auf der linken Seite des Pharynx in der Höhe des 2.—4. Halswirbels ein Polyp vorhanden, in dem bei mikroskopischer Untersuchung die verschiedensten Gewebe, wie Bindegewebe, Knorpel, Fettgewebe, glatte Muskel, elastische Fasern, Nervenfasern, seröse Drüsen u. s. w. nachgewiesen wurden. Die Entstehung einer solchen Geschwulst ist auch nur nach der Theorie Wilms' ganz begreiflich.

Digitized by Google

angetroffen werden kann, ersichtlich. Es ist ganz natürlich, dass diese Verschiebungen nur in gewissen Grenzen stattfinden können; ebenso, wie die Theilstücke des Nebenpankreas nicht unter dem Meckel'schen Divertikel erscheinen können, können auch die bei der Bildung der Athmungsorgane von dem Schlunddarme verschobenen embryonalen Keime nicht unter der Cardia sich befinden, da der Theil des Urdarmes, aus dem in weiterer Entwickelung der Magen gebildet wird, an der Bildung der Athmungsorgane keinen Antheil hat.

Es ist leicht begreiflich, dass in Uebereinstimmung mit Wilms' Theorie in den Mischgeschwülsten der Speiseröhre, wie in den Mischgeschwülsten anderer Organe neben den Geweben, die wir in unserem Falle gefunden haben, je nach der Art der verschobenen Keime auch andere Gewebe, in erster Reihe elastische Fasern, Knorpel u. s. w., ja sogar embryoide Tumoren angetroffen werden können.

Das hohe Alter der betroffenen Individuen (75 Jahre im Falle Wolfensberger's, 68 in meinem Falle) ist recht erstaunlich; wie bekannt, sind die Mischgeschwülste viel öfter bei jüngeren Individuen, besonders bei Kindern gefunden worden. Man könnte dieses Moment als einen Beweis gegen den embryonalen Ursprung dieser Mischgeschwülste betrachten. Nun wissen wir aber, dass die sogen. Muttermäler, die aus der embryonalen Zeit stammen, sofern sie sich zu wirklichen Geschwülsten entwickeln, dies nur in höherem Alter thun. Ebenso auch entwickeln sich Embryomata der Ovarien in der Regel nur in der Pubertätszeit. Andererseits sind ähnliche Erscheinungen auch physiologisch wohl bekannt: die Weisheitszähne, die Bart- und Schamhaare entwickeln sich nur in der Zeit der Geschlechtsreife, obgleich sie schon im embryonalen Leben angelegt sind. Zweifellos können also embryonale Keime längere Zeit unverändert verbleiben, oder mindestens sich sehr langsam entwickeln, bis sie später unter dem Einfluss uns unbekannter Factoren in schnelleres Wachsthum gerathen. Wir müssen auch in Betracht ziehen, dass die polypösen Geschwülste in der Speiseröhre keine günstigen Bedingungen zum Wachsthum haben. Eine solche Neubildung hemmt, wenn sie gross genug geworden ist, den Durchgang der Speisen und wird dadurch in

Digitized by Google

gewissem Grade mechanischen Verletzungen ausgesetzt. Die aufgehaltenen Speisereste gerathen in Zersetzung, weshalb die oberflächlichen Schichten der Neubildung nekrotisiren, wodurch das rasche Wachsthum der Geschwulst gehemmt werden muss, besonders wenn, wie es Wilms behauptet, das junge undifferenzirte Keimgewebe, also das am stärksten wachsende Gewebe, sich in den peripherischen Theilen der Neubildung befindet. Durch die Zerstörung der peripherischen Theile, also des jungen Keimgewebes, muss sich demnach das Wachsthum der Neubildung verspäten. In unserem Falle haben wir zwar in den peripherischen Theilen der Neubildung keine bedeutendere Ansammlung des jungen undifferenzirten Keimgewebes gefunden; dies konnte jedoch durch die Nekrose der oberflächlichen Schichten verursacht worden sein.

Aus der Spärlichkeit der Literaturangaben (es sind, soweit mir bekannt, nur 2 Fälle beschrieben: der Fall Wolfensberger's und der meinige) könnte man schliessen, dass die Mischgeschwülste in der Speiseröhre zu den grössten Seltenheiten gehören. Unzweifelhaft sind diese Neubildungen, wie überhaupt die Polypen der Speiseröhre, sehr selten; diese Seltenheit mag jedoch auch theilweise dadurch bedingt sein, dass die Speiseröhre meistens nur flüchtig untersucht wird, wobei sehr leicht geringere Neubildungen übersehen werden können. Andererseits beschränkt man sich bei der mikroskopischen Untersuchung gewöhnlich auf die Durchsicht kleiner Abschnitte, wobei sehr leicht die Geschwulst mit einem Spindelzellen-Sarcom oder einer anderen Neubildung, — je nach der Stelle der Entnahme des Untersuchungs-Materials —, verwechselt werden kann. Dass ein solcher Irrthum wirklich möglich ist, dies kann ich aus eigener Erfahrung in dem oben beschriebenen Fall bestätigen. Ich untersuchte nehmlich Präparate, die ich nur einigen Stellen des Tumors entnahm. Auf Grund des mikroskopischen Befundes diagnosticirte ich anfangs ein Spindelzellen-Sarcom mit Riesenzellen und erklärte auch dahin das Präparat gelegentlich meiner Demonstration im hiesigen Aerzte-Verein. Erst später wurde ich bei der Untersuchung weiterer Präparate durch den Nachweis von quergestreiften Muskelfasern auf den richtigen Weg gelenkt.

Diese Tumoren beanspruchen auch ein gewisses klinisches Interesse: in beiden Fällen führten sie einen tödtlichen

Digitized by Google

Ausgang durch Inanition herbei. Eine klinische Unterscheidung dieser Geschwülste von anderen Neubildungen der Speiseröhre (z. B. Carcinom) erscheint zur Zeit noch undurchführbar. Und es wäre dies mit Bezug auf das therapeutische Vorgehen von grosser Wichtigkeit. Bei Polypen, die, — wie es in meinem Fall war —, in der Speiseröhre tief unten sitzen, wären die Tumoren vom Magen her unter Stielabbindung zu exstirpiren. Eine im entsprechenden Zeitpunkt ausgeführte Gastrostomie könnte sich ebenfalls sehr gut bewähren, da ja doch die Malignität dieser Geschwulst, — so weit es sich aus obigen 2 Fällen schliessen lässt —, in keinem Vergleich mit der Bösartigkeit der Carcinome steht und da die pathologische Bedeutung der Polypen hauptsächlich auf einer rein mechanischen Störung im Bereiche der Speiseröhre beruht. Von grosser differenzial-diagnostischer Bedeutung wäre vielleicht das Missverhältniss zwischen den subjectiven Beschwerden (Dysphagie) und dem objectiven Befund (leicht passirbares Hinderniss). Es könnte wohl auch die Oesophagoscopie und Radioscopie manchmal werthvolle diagnostische Momente liefern.

Ich erfülle zuletzt eine angenehme Pflicht, indem ich meinem hochverehrten Chef, Herrn Prof. Dr. Browicz, für die Ueberlassung des Falles und die werthvollen Rathschläge an dieser Stelle nochmals meinen verbindlichsten Dank ausspreche.

Literatur-Verzeichniss:

1. Birch-Hirschfeld: Lehrb. d. pathol. Anat., Bd. 2, Leipzig, 1895.
2. Coakley u. Ficinus: Koelliker's Handb. d. Gewebelehre d. Menschen, 6. Aufl., 1899, Bd. 3.
3. Coats: Glasgow med. Journ. Ref. in Virchow-Hirsch Jahresber., 1872, Bd. 2.
4. Dallas: citirt nach König.
5. König: a) Krankheiten der Speiseröhre in Pitha-Billroth's Handb. d. allgem. u. speciell. Chir., Bd. 3, 1 b; b) Lehrb. d. spec. Chirurgie, 7. Aufl., Bd. 1, 1898.
6. Meyersohn u. Przewoski: Pamiętn. Tow. Lek., Warsz., 1897, S. 788 (polnisch).
7. Middeldorpf: De polypis oesophagi. Schmidt's Jahrb., 1858, Bd. 99.
8. Ogle C.: Pathol. transact., 1897, Bd. 47 (ref. in Virchow-Hirsch Jahresber., 1897).
9. Pringle: citirt nach König.

Digitized by Google

10. Weigert: Dieses Archiv, Bd. 67.
11. Wilms: Die Mischgeschwülste, Heft 1—3, 1899—1902.
12. Wolfensberger: Ziegler's Beiträge, Bd. 15.

Erklärung der Abbildungen auf Taf. XI:

Fig. 1. Grosser Polyp in Seitenansicht.
Fig. 2. Oesophagus mit beiden Polypen; im unteren Theile des Oesophagus sind starke Dilatation und Schleimhaut-Defecte sichtbar.

XXII.

Ein Hoden-Adenom mit bedeutenden knorpeligen Einsprengungen, Drüsen-Canälen und epidermoidalen Heerden.

Von

Bélisaire Huguenin, Arzt aus Le Locle,

ehemal. Assistenten am Pathologischen Institute in Bern.

(Hierzu Taf. XII—XIV.)

Pfyffer, Philipp, 28 J. alt. Der Tumor wird seit ¼ Jahren bemerkt. — Die Operation fand statt am 18. Februar 1896. Der Tumor wurde am 20. Februar dem Pathologischen Institute übersandt.

Derselbe war auf seiner Convexität dem Nebenhoden gegenüber der Längsachse parallel durchschnitten bis zum Nebenhoden hin. Sein Gewebe war auf der Schnittfläche sehr stark hervorgequollen, und wegen der festen Consistenz der knorpeligen Partien liessen sich die beiden Schnittflächen nicht mehr gut aufeinanderpassen; doch konnte man immerhin noch erkennen, dass die äussere Form des Hodens nicht stark verändert war. Er war vergrössert; die queren Durchmesser verhältnissmässig stärker als der Längsdurchmesser, so dass seine Form sich der runden näherte. Der Längsdurchmesser betrug 6 cm; die beiden queren 5 und 6 cm. Die Albuginea war überall gut erhalten, war glatt und nur hier und da, namentlich an der Convexität des Hodens, in Form von zahlreichen kleinen, flachen Höckern durch unterliegende knorpelige Massen vorgetrieben. Der Nebenhoden lag stark abgeplattet dem Hoden an. Und sein besonders stark abgeplatteter Kopf hing mit dem Hoden nur durch eine dünne bindegewebige Platte zusammen, in welcher man keine zum Hoden laufenden Canäle ent-

Digitized by Google

decken konnte. Auf dem Längsschnitt sah man nur an dem unteren Ende des Hodens, der Cauda anliegend, eine schmale Zone von Hodensubstanz; fast die ganze Schnittfläche war vom Tumor eingenommen. Derselbe bestand aus einem festen bindegewebigen Stroma, in dem einzelne Höhlen und knorpelige Einsprengungen eingelagert waren. Das topographische Verhalten dieser Gewebe war aber wegen des starken ungleichen Hervorquellens auf der Schnittfläche nicht sehr deutlich. Besser liess sich dasselbe an Querschnitten erkennen, welche erst nach vollständiger Erhärtung in Spiritus angelegt wurden.

Der caudalste Querschnitt, 1½—2 cm oberhalb des unteren Poles des Tumors angelegt (Taf. XII Fig. 1), zeigt noch Hodengewebe, welches in Form eines Halbmondes mit seiner sehr flachen Concavität den eigentlichen Tumor auf der Hälfte seines ganzen Umfanges umfasst.

Ungefähr auf der convexen Fläche dieses Halbmondes schliesst sich das Mesorchium an mit dem caudalen Abschnitt des Nebenhodens (dasselbe ist in der Zeichnung nur angedeutet). Das Hodengewebe lässt sich vom Tumorgewebe leicht abziehen, und in der so entstandenen Spalte sieht man nur lockeres Bindegewebe zwischen beiden Theilen sich hinziehen. An dieses Hodengewebe schliesst sich ein breiter Streifen des weissgelben faserigen Stromas des Tumors an. Dieses ist hier entsprechend der grössten Dicke des Hodengewebes ebenfalls am mächtigsten entwickelt. Seine Dicke beträgt 1 cm, die des Hodengewebes 1½ cm. Einige kleine Cysten von 3—7 mm Durchmesser mit geronnenem Inhalt sind in das Stroma eingebettet. Das Stroma setzt sich nun an den Seitenflächen in dünnerer Lage bis auf die Convexität des Tumors hin fort und an der letzteren ist in demselben noch ein 1½ cm langer spaltförmiger Canal mit dicker fibröser Wand eingelagert. Die übrige Partie des Tumors wird von Knorpelmassen eingenommen. Diese liegen also vorzugsweise an der Convexität des Hodens und bilden im Grossen und Ganzen ein rundliches Feld von 3—4 cm Durchmesser, das mit einem Drittel seiner Oberfläche die Albuginea fast erreicht. Dieses Feld ist durch die im frischen Zustande angelegte Schnittfläche in etwas ungleiche Hälften getheilt. Es findet sich hier keine compacte Knorpelmasse, sondern der Knorpel bildet schmale gebogene Bänder von 3—4 mm Breite, die bald mehr netzförmig, bald mehr radiär angeordnet sind, oder es finden sich kleinere, mehr runde Knorpelinseln, die vielleicht nur Durchschnitte durch ein knorpeliges Band darstellen. Zwischen den Knorpelstreifen findet sich ein gelbliches trübes Gewebe in schmalen Zügen. Das einzige grössere Knorpelfeld von 1 cm Durchmesser zeigt noch Andeutung von solchen fibrösen Zügen und stellt wohl nur einen Tangentialschnitt durch eine gebogene Knorpelplatte dar. Auffallend ist ferner, dass gerade dieses Feld von kleinen schwarzen Pünktchen und Strichelchen umgeben ist, die dem Stroma angehören.

Von einer zweiten 2 mm oberhalb angelegten Schnittfläche erwähne ich, dass ein Knochenstückchen von runder Form von 3 mm Durchmesser einem der knorpeligen Bänder angelagert sich findet.

Digitized by Google

Auf einer dritten Schnittfläche (Taf. XII Fig. 2) etwas oberhalb der Mitte des Tumors hat der Gesammtquerschnitt des Hodens noch die gleiche Grösse, doch ist hier die Hodensubstanz auf einen ganz schmalen Streifen von kaum 2 mm Breite reducirt, welche übrigens an der Oberfläche des Tumors unter der Albuginea noch fast die gleiche Flächenausdehnung hat, wie die grössere Masse des Hodens auf der ersten Schnittfläche. Alles übrige wird von dem Tumor eingenommen. Auch hier schliesst sich zunächst an das Hodengewebe der mehr fibröse Theil des Tumors an mit einer Cyste von 3—4 mm Durchmesser und kleinen Knorpelinseln, in deren Umgebung schwarze Pigmentflecke und Streifen sich finden. Dreiviertel der Schnittfläche werden von Knorpel eingenommen, welcher auch hier keine compacte Masse bildet, sondern aus Bändern von 3—4 mm Breite besteht, welche in gewundenem Verlauf dicht bei einander liegen, in einander umbiegen und ein Bild darbieten ähnlich dem der Hirnwindungen in verkleinertem Maassstab. Die schmalen fibrösen Septa zwischen ihnen sind gelblich und in diesen finden sich nach der Convexität hin hie und da kleine schwarze Fleckchen.

Die erste mikroskopische Untersuchung wurde von Herrn Prof. Langhans vorgenommen. Es ergab sich schon an den ersten Schnitten, dass in den fibrösen Partien Drüsencanäle mit Cylinder-Epithel und kleine Cysten mit geschichtetem Platten-Epithel sich fanden. Er lag also kein reines Enchondrom vor, sondern der Tumor war danach höchst wahrscheinlich in die Gruppe der Adenome zu stellen mit der Eigenthümlichkeit, dass die knorpeligen Bestandtheile besonders stark entwickelt waren.

Um seine Beziehungen zu den normalen Theilen des Hodens und einen etwaigen Zusammenhang mit den gewundenen oder geraden Canälchen oder dem Rete zu erkennen und damit die Frage nach seiner Entstehung womöglich endgültig zu entscheiden, lag die Absicht vor, den Tumor in Schnittserien zu zerlegen und ihn so vollständig der mikroskopischen Untersuchung zu unterwerfen. Es wurde demgemäss durch Horizontalschnitte in mehrere flache Scheiben zerlegt und dieselben zum Theil nach Ganzfärbung in Alauncarmin in Celloidin eingebettet. Aber der Tumor und namentlich sein Knorpel war durch die Erhärtung zu steif geworden. Es war daher unmöglich, mit Sicherheit eine grössere Reihe von aufeinander folgenden Schnitten in ganzer Ausdehnung der Blöcke zu erhalten. Es musste daher diese Absicht aufgegeben werden. Man musste sich an den wichtigeren Partien namentlich nach dem Rete hin mit Stufenschnitten begnügen. Neben der erwähnten Ganzfärbung mit Alauncarmin wurden die Schnitte von den noch nicht durchgefärbten Blöcken mit Haemalaun-Eosin, nach van Gieson, mit der Weigert'schen Färbung für elastische Fasern behandelt.

Mikroskopische Untersuchung.

Das bindegewebige Stroma zeigt fast überall eine Zusammensetzung aus feinsten Fibrillen; doch wechselt ihre Lagerung und Anordnung nicht

Digitized by Google

unerheblich. Die oberflächlichen Partien scheinen am festesten gebaut zu sein. Hier sind die dicht aneinander gelagerten Fibrillen in Bündeln angeordnet, welche der Oberfläche im Grossen und Ganzen parallel verlaufen. In grösseren central gelegenen Partien ist die Anordnung in Bündeln weniger deutlich, und die Fibrillen, wenn auch immer noch dicht gelagert, haben einen unregelmässigen Verlauf, ihre wellenförmigen Biegungen variiren sehr in ihren Dimensionen, sowie in der Steilheit ihres Verlaufes. An nur sehr wenigen und beschränkten Stellen liegen die Fibrillen sehr locker, in den verschiedensten Richtungen sich kreuzend, und zwischen ihnen finden sich helle Räume und Spalten von ziemlich grosser Ausdehnung, in denen weder bei der Eosinfärbung noch bei der Pikrinsäure-Fuchsinfärbung nach van Gieson eine irgendwie färbbare Substanz sich befindet, oder es finden sich auch schmale Fibrillenbündel von bald netzförmigem bald mehr parallelem Verlauf duch weite Spalten von einander getrennt; dieses lockere Bindegewebe findet man namentlich in der Nähe des Knorpels.

Der Kernreichthum des Bindegewebes ist nur ein mässiger. Die Kerne meist länglich, einzelne breit und hell, mit wenigen Chromatinkörnern, andere schmaler und dunkler, reicher an Chromatin; die letzteren wiegen vor, vielleicht stellen sie nur Kantenansichten der helleren dar. Meist lässt sich auch in der Fortsetzung der Kerne etwas eosinrothes Protoplasma erkennen. Die Form der Zellen wird dadurch eine länglich spindelförmige, an den lockeren Partien eine sternförmige; seltener sind kurze rundliche, mässig grosse bläschenförmige Kerne. Nur selten sind Heerde von einkernigen Leukocyten an den lockeren Partien in der Nähe der Knorpelstücke fast immer in Anschluss an weite Gefäss-Lumina mit sehr dünner Wandung. Ferner finden sich in der Nähe der unten zu beschreibenden epidermoidalen Cysten kleine Flecke, wo neben den rothen Fibrillen eine homogen durch Hämalaun blau gefärbte, also schleimige Zwischensubstanz sich befindet.

Das Bindegewebe ist der Träger der Gefässe; von solchen finden wir 4 Formen vor.

1. Arterien zum Theil völlig comprimirt, fast ohne Lumen als solide Zellstränge erscheinend. Bei starker Vergrösserung sieht man aber sehr deutlich die central gelegenen längsgestellten Kerne des Endothels und nach aussen von ihnen die quergestellten Kerne der Muskelfasern, die ganz deutlich nur eine Lage bilden.

2. Weite Lumina im Querschnitt rundlich, mit Endothel und unter demselben eine concentrisch streifige bindegewebige Adventitia, also Uebergangsgefässe.

3. Capillaren; die Bilder, die auf Capillaren bezogen werden können, sind ziemlich spärlich.

4. Venen mit einer ausserordentlich stark entwickelten Längs-Musculatur. Dieselben sind nach meiner Ansicht von der grössten Bedeutung für die Ideen, die man sich über die Genese des Tumors bilden kann. Ich schildere sie daher eingehend.

Digitized by Google

Taf. XII Fig. 3 stellt eine solche Vene dar, etwas weniger schräg getroffen.

Das Gefäss hebt sich von der Umgebung durch die starke eosinrothe Färbung seiner ausserordentlich dicken Wand scharf vom umgebenden, weniger intensiv gefärbten Bindegewebe ab. Es stellt ein etwas ovales Feld dar, dessen grösster Durchmesser $\frac{1}{4}$ mm beträgt, davon wird nur ein Drittel oder weniger von dem Lumen eingenommen. Das Lumen ist ebenfalls oval. Das Endothel ist zum Theil von der Wand abgehoben und liegt locker im Lumen, zum Theil liegt es noch der Wand auf. Unter demselben findet sich eine dünne Schicht mit ovalen bläschenförmigen, concentrisch um das Lumen angeordneten Kernen. Einige dieser Kerne sind sehr lang und schmal, und quer zur Längsachse des Gefässes gestellt. Sie könnten wohl einer dünnen, aus Ringsmusculatur bestehenden Media entsprechen. Auf diese Schicht folgen nun unverkennbar glatte Muskelfasern, die alle quer oder schräg getroffen sind. Das Bild ist sehr deutlich. Sie sind in Gruppen angeordnet. Auf der einen Seite sind diese mehr rundlich, d. h. quergetroffen, auf der anderen mehr länglich, also mehr schräg getroffen, radiär gestellt, nach innen zu sich zuspitzend. Die Bündel sind von einander durch schmalere und breitere Streifen von Bindegewebe getrennt. Auch innerhalb der Bündel finden sich schmale Spalten zwischen den einzelnen Muskelfasern. Die Quer- und Schrägschnitte der letzteren treten daher sehr deutlich hervor, sowohl die breiteren Querschnitte durch die Mitte der Muskelfasern, als auch die feineren durch die sich verjüngenden Enden derselben. Die Muskelschicht hat eine Dicke von 0,04—0,05 mm, der Rest der Wand eine solche von 0,02 mm. Die stärkeren Bündel der glatten Muskeln liegen nach aussen und sind von dem umgebenden, deutlich fibrillären blasseren Bindegewebe durch eine schmale Spalte getrennt. Die mehr central gelegenen Theile der Längsmusculatur bestehen aus kleineren Bündeln und selbst vereinzelten isolirten Fasern.

Es ist das nicht das einzige Bild dieser Art; in dem gleichen Schnitte sind 3 andere Venen mit dem gleichen Bau, mit der gleichen starken Längsmusculatur, aber sie sind stärker schräg getroffen. Deshalb bedarf es eines genaueren Studiums bei starker Vergrösserung, um den Verlauf der Muskelfasern mit Sicherheit zu erkennen, während die abgebildete Vene schon bei schwacher Vergrösserung durch die eigenthümliche Anordnung der Muskelfasern auffällt. Auch in anderen Blöcken finden sich solche Venen, zwar nur in denjenigen, in denen auch das Hodengewebe sich findet, und zwar gleichgültig, ob dieses in schmaler oder breiter Schicht vorhanden ist. Sie liegen dicht unter der Oberfläche, die nach dem Hoden hinsieht. Es wäre nicht unmöglich, dass die in verschiedenen Höhen des Tumors gewonnenen Querschnitte denselben Venen angehören würden. Indessen lässt sich das nicht näher begründen, weil ihre Lage in den Schnitten wechselt.

An den Arterien habe ich niemals Längsmuskelfasern gesehen. Dagegen finden sich hier und da, doch abgesondert von den Gefässen, Bündel von

Digitized by Google

glatten Muskeln mehr in der Gegend der zu beschreibenden Cysten, namentlich der Canäle mit bindegewebiger Wand.

Knorpel (Taf. XII Fig. 1, 2, 4). In einem homogenen, mit Hämalaun blau gefärbten Grundgewebe findet man Zellen eingelagert; manche einzeln oder zu mehreren in Kapseln eingeschlossen, andere ohne solche. Diese Zellen sind rundlich, kurz oder mehr in die Länge gestreckt, oder von unregelmässiger Form, spindelförmig oder sternförmig. Der Protoplasma-Leib der in Kapseln eingeschlossenen Zellen hat eine ziemlich bedeutende Retraction erfahren. In demselben sind ziemlich bedeutende wasserhelle Vacuolen vorhanden. Der Versuch, in diesen Vacuolen durch die Jod-Reaction Glycogen nachzuweisen, blieb resultatlos.

Der Zellenreichthum wechselt sehr. Die Zellen können so weit auseinander liegen, dass zwischen zwei benachbarten Zellen Platz für 3—4 andere wäre, während an anderen Stellen die Kapseln der Zellen einander berühren.

Sehr zahlreich sind im Knorpel rothe Flecke etwa von der Grösse einer Zelle oder einer kleinen Gruppe von Zellen; hier ist die Intercellular-Substanz aufgefasert, die Fasern steif, geradlinig, einander parallel verlaufend. Kerne und Zellen finden sich hier nicht; es wäre möglich, dass es sich um eine Nekrose handelte. Auch an der Peripherie der Knorpelstücke ist die Intercellular-Substanz faserig mit Eosin roth gefärbt und enthält besonders zahlreiche längliche, den Fasern parallel gestellte Kerne. Es sind dies Uebergänge nach dem Bindegewebe hin.

Ich habe auch zahlreiche Schnitte mit der Weigert'schen Färbung für elastische Fasern untersucht. Leider glückte die Färbung nicht gut, obgleich dieselbe Farblösung bei anderen Präparaten sehr schöne und scharfe Färbung der elastischen Fasern gab; wohl waren in grösseren Arterien die elastischen Fasern dunkel gefärbt, aber das Bindegewebe färbte sich gleichmässig ziemlich stark, ebenso auch die Intercellular-Substanz des Knorpels, und auch mit durch Salzsäure angesäuertem Spiritus war diese diffuse Farbe nicht auszuziehen. Jedenfalls habe ich in diesen diffus gefärbten Theilen keine stärker gefärbten Fasern gesehen. Es ist daher wahrscheinlich, dass elastische Fasern sowohl im Bindegewebe, als auch im Knorpel nicht vorhanden waren.

Knochen findet sich, wie schon oben bei der Beschreibung der Querschnittsflächen erwähnt wurde, im caudalen Theil des Tumors in Form von 2 Feldern, von denen das eine sich dem Knorpel anschliesst, das andere im bindegewebigen Stroma frei liegt. Das letztere war auf jener Schnittfläche getroffen, das erstere kam erst während der weiteren Untersuchung zum Vorschein, jedoch noch auf gleicher Höhe wie letzteres. Das isolirte Stück bildet ein längliches Feld von 5 mm Länge und 1½ mm Breite, es ist umgeben von einem dunkleren Streifen von Bindegewebe, das auch reicher an Kernen ist, als die Umgebung. Der Knochen besteht aus Spongiosa. Die Balken sind etwa ¼—½ mm breit; die Grundsubstanz erscheint homogen, die lamellöse Structur ist an dem durch wässerige 5 procent. Salpetersäure entkalkten Präparate nicht deutlich. Die Knochenkörperchen liegen in gleich-

Digitized by Google

mässiger Entfernung, sind spindelförmig, zackig, sternförmig, hier und da etwas grösser und von runden Formen und so mehr Knorpelzellen ähnlich. An der Oberfläche der Knochenbalken befinden sich vielfach Osteoblasten. Das Knochenmark ist faserig, ziemlich reich an runden Kernen, von denen die kleineren denen der Lymphocyten gleichen, die grösseren sind deutlich bläschenförmig und hier und da sind etwas grössere, protoplasmareiche Zellen, gleich den dicht am Knochen liegenden Osteoblasten. Hier und da findet sich eine grosse Vacuole, ähnlich einer Fettzelle. Die Blutgefässe klaffen weit, haben einen weiten Querschnitt. Das an den Knorpel angrenzende Stückchen Knochen ist ebenfalls von ovaler Form, 2 mm breit, 3½ mm lang und besteht aus der gleichen Spongiosa. Das Knochenmark ist hier reicher an Lymphkörper-ähnlichen Zellen. Im angrenzenden Knorpel sind die Zellen dichter gelagert und in Reihen angeordnet, welche senkrecht auf die Knorpelgrenze laufen. Indessen ist das Bild bei Weitem nicht so regelmässig, wie bei der normalen Ossification.

Das grösste Interesse erregen die epithelialen Einsprengungen. Sie sind zum Theil im Stande, uns Auskunft zu geben über die Frage, von welchem Theil des Hodens der Tumor ausgegangen ist, zum Theil aber stellen sie Einlagerungen dar, die dem Hoden ebenso fremd sind, wie die knorpeligen Einsprengungen. Wir haben zwei Formen zu unterscheiden: 1. Canäle mit Lumen und Cylinderepithel, auch manche davon degenerirt und im Schwunde begriffen; zu ihnen gehören die grossen Höhlen und jedenfalls auch der grösste Theil der Pigmentirungen, und 2. solche mit geschichtetem Epithel von epidermoidalem Charakter.

Was die drüsigen Bildungen anlangt, so sind sie im Ganzen nur mässig reichlich. In manchen Schnitten fehlen sie ganz. Sie liegen im bindegewebigen Theil des Tumors in grösserer Zahl nach dem Hoden hin, doch auch hier und da bis dicht an den Knorpel heran. Die in ihrer Längsachse getroffenen laufen im Ganzen der Oberfläche des fibrösen Theiles parallel. Sie stellen entweder wirkliche Canäle mit Lumen dar oder nur solide Zellstränge und Haufen, die jedoch die gleichen Zellen haben, wie die Canäle, und auch mit ihnen zusammenhängen.

Die wichtigste Frage ist nun die: welchen normalen Canälen des Hodens sind diese drüsigen Bildungen an die Seite zu stellen, lassen ihre Form und Zusammensetzung einen Schluss zu, ob sie den gewundenen oder den geraden Samencanälchen oder dem Rete oder den Canälen des Nebenhodens entsprechen? Das Folgende wird zeigen, dass trotz der Lage des Tumors an der Convexität des Hodens doch Alles auf das Rete testis als Entstehungsort der drüsigen Bildungen hinweist.

Betrachten wir zunächst die mit Lumen versehenen drüsigen Bildungen, so finden wir Canäle mit rundem Querschnitte oder schmale Spalten, welche durch die ganze Breite des Schnittes hindurchgehen und

Digitized by Google

meist in einer grösseren Zahl von aufeinanderfolgenden Schnitten an der gleichen Stelle und von dem gleichen Aussehen wiederkehren.

Die Canäle mit rundem Querschnitt stellen sich in Quer- und Schrägschnitten und auch in kurzen Längsschnitten dar. Man kann sich überzeugen, dass sie einen gewundenen Verlauf haben und dass ein und derselbe Canal an verschiedenen Stellen recht wechselnde Breite besitzen kann. Sie erreichen eine Breite von 0,06 mm, also etwa den Durchmesser der gesunden Harncanälchen. In anderen Stellen sinkt ihr Durchmesser auf ein Drittel der angegebenen Zahl herab. Eine netzförmige Anordnung ist nicht zu constatiren. Sie liegen vorzugsweise im derben Bindegewebe, hier ziemlich gleichmässig zertreut. Die nächste Umgebung des Knorpels hat nur wenige solche Canäle und auch in den Septa zwischen den Knorpelinseln sind sie nur hier und da vereinzelt oder in kleinen Gruppen vorhanden.

Die spaltförmigen Lumina finden sich, namentlich in der nach dem Hoden hin gelegenen Partie des Tumors, ½—1 mm unter der Oberfläche desselben. Sie verlaufen der letzteren parallel, liegen in einer Reihe hintereinander, durch kürzere und längere Zwischenräume von einander getrennt, aber alle von dem gleichen Verlauf; alle zusammen stellen gleichsam eine einzige nur hier und da unterbrochene Spalte dar, die im Grossen und Ganzen der gewölbten Oberfläche des Tumors parallel läuft, aber in zahlreiche flache Kreisbogen zerfällt, von denen jeder ½—1 mm lang ist und ungefähr einem Fünftel eines Kreisumfanges entspricht und die Convexität dem Hoden zuwendet. Canäle und Spalten sind von einer einzigen Schicht von Epithelzellen ausgekleidet.

An den Canälen sind die Zellen schön cylindrisch, gewöhnlich doppelt so hoch als breit, seltener 3—4 fach so hoch. Das Protoplasma ist feinkörnig, mit Eosin schön roth gefärbt, nach dem Lumen hin meist durch eine scharfe dunkelrothe Linie begrenzt, welche an der basalen und an den seitlichen Flächen fehlt. Die Kerne bläschenförmig, oval, der Längsachse der Zelle parallel gestellt, bald in deren Mitte oder an deren Basis gelegen; sie sind verhältnissmässig gross und sowohl in den cubischen als auch in den cylindrischen Zellen nehmen die Kerne den grössten Raum in Anspruch.

Die Zellen liegen durchaus nicht immer in Form eines Ringes der bindegewebigen Wand an, sondern sind sehr häufig von ihr abgehoben und liegen nicht selten locker im Lumen. Die schmaleren Partien der Canäle haben schon mehr das Aussehen von soliden Zellsträngen.

An den kreisbogenförmigen Spalten ist das Epithel niedriger, cubisch oder selbst etwas abgeplattet, die Kerne mehr rund. An den gleichen Spalten fehlt das Epithel auf einer und zwar der dem Tumor zugewandten Seite, welche convex in die Spalte hinein vorspringt.

Zu diesen mit Lumen versehenen Drüsenschläuchen sind auch die soliden Zellhaufen und Stränge zu stellen. Sie hängen zum Theil direct mit jenen zusammen oder sind in solcher Weise gruppirt, wie

Digitized by Google

wenn sie die letzten Reste eines längeren Canals darstellen würden. Sie bestehen zum Theil aus Zellen von polyedrischer oder selbst cylindrischer Form, die durch schmale helle Spalten von einander getrennt sind. Häufig sind die Zellgrenzen verschwunden und man sieht nur eine gleichmässige Masse von Protoplasma mit eingelagerten Kernen; die Stränge enthalten 3—4 Kerne in ihrem Breitendurchmesser; andere Haufen enthalten 10 bis 20 Kerne und erinnern ganz an Riesenzellen.

Eine besondere bindegewebige Wand fehlt. Unter dem Epithel liegt direct das bindegewebige Stroma, dessen feinfibrilläre Zeichnung hier ebenso deutlich und fein ist, als in weiterer Entfernung; die Fibrillen desselben laufen wohl der unteren Fläche des Epithels parallel, aber nur selten umgeben dieselben in concentrischem Ring einen Drüsenschlauch in seiner ganzen Peripherie, sondern biegen an beliebigen Stellen ab, um sich im anstossenden Bindegewebe zu verlieren. Eine Membrana propria existirt also nicht und auch mit Färbungen gelingt es nicht, irgendwelche Differenzirung in dem an die Drüsen angrenzenden Bindegewebe zu erhalten.

Pigment. Schon mit blossem Auge sah man im bindegewebigen Theil des Tumors schwarze Pigmentflecke und -streifen. Das Pigment haftet vorzugsweise an den beschriebenen Ephitelien, doch ist es in denselben nicht gleichmässig vertheilt, sondern nur fleckweise vorhanden: es hat unter dem Mikroskop eine braune Farbe und ist körnig, die Körner häufig rund, doch auch eckig, und vielfach sind dieselben zu grösseren Conglomeraten mit unebener Oberfläche vereinigt. Ferner liegt das Pigment in den soliden Zellsträngen und -haufen und oft so dicht, dass Kerne und Protoplasma verdeckt werden. Auch im bindegewebigen Stroma finden sich getrennt liegende Pigmentflecke etwa von der Grösse einer Zelle und manchmal findet man in spindelförmigen Bindegewebs-Zellen feinkörniges Pigment, das sich an die Endpole der langen Kerne anschliesst. Diese pigmentirten Bindegewebs-Zellen treten am häufigsten dicht unter stark pigmentirtem Epithel auf.

Eisenreaction mit Ferrocyankalium und Salzsäure giebt das Pigment nicht.

Cysten und unregelmässige Höhlen. Namentlich eine grössere Höhle am oberen Ende des Tumors gelegen mit einer stellenweise schwarzpigmentirten Wand hängt direkt mit den beschriebenen Drüsencanälchen, auch mit den soliden Zellsträngen zusammen. Es handelt sich also um erweiterte Stellen der Drüsencanäle. Demgemäss sind diese Höhlen mit dem gleichen Epithel ausgekleidet; es ist dasselbe allerdings unvollständig vorhanden, fehlt in grösseren Strecken und findet sich noch am regelmässigsten in seitlichen Buchten, wo es manchmal in mehreren Reihen übereinander liegt, als wäre es gefaltet. Hier hat es schöne hohe cylindrische Formen, während es an den seitlichen Wänden der Vorsprünge abgeplattet ist und auf deren Höhe fehlt. Auch in diesem Epithel findet sich Pigment in einzelnen Zellgruppen oder auch in vereinzelten, bauchig aufgetriebenen Zellen, sowohl in den abgeplatteten als auch in den

Digitized by Google

hohen cylindrischen Zellen. Diese Höhlen liegen vorzugsweise in der grösseren fibrösen Masse des Tumors, doch auch in den bindegewebigen Septen zwischen den Knorpelinseln, doch immer nach dem Knorpel hin, von einem wenn auch manchmal schmalen Saume von Bindegewebe begrenzt.

Cysten mit dicker bindegewebiger Wand. Von den besprochenen Drüsencanälen und -höhlen unterscheiden sich andere wesentlich dadurch, dass unter ihrem Epithel noch eine besondere bindegewebige Wand vorhanden ist. Indessen zeigten sich mikroskopisch noch andere und diese fanden sich mehr im caudalen Abschnitt des Tumors. In einem Schnitte liegen 4 derartige Höhlen dicht beieinander; die grösste misst 5—8 mm; kleinere erscheinen collabirt. Ihre Form ist unregelmässig namentlich die der grösseren. Sie sind eckig mit zahlreichen zackigen Ausläufern als wäre die Wand gefaltet und hie und da finden sich dicht zusammenstehende papillenartige Erhebungen von plumper Form. Die Auskleidung stellt ein einfaches Cylinderepithel dar mit rothem Protoplasma und hie und da sind Becherzellen eingeschaltet. Die ovalen Kerne liegen an der Basis der Zellen und sind der Längsachse der Zelle parallel gestellt. Pigment findet sich in diesem Epithel nirgends. An vielen Stellen ist dieses Epithel losgelöst und liegt in geronnenem Inhalt. In der bindegewebigen Wand sieht man die gleichen Elemente wie im Stroma überhaupt, nur ist die Eosinfärbung eine etwas stärkere. Die Wand hat also eine dichtere Structur. An einer Stelle findet sich aussen an der Wand ein Streifen bläulichen Gewebes und gerade hier kommen noch glatte Muskelfasern vor in schmalen Bündeln, bald längs, bald quergetroffen; sie liegen theils in schmalen Streifen des Schleimgewebes, theils aber nach innen davon in den äusseren Schichten der eosinrothen Wand; doch bilden sie an keiner Höhle eine continuirliche Schicht, sondern ihre Bündel liegen mehr zerstreut.

Von grösserer Wichtigkeit wäre es Verlauf und Anordnung dieser Canäle und Spalten genau zu kennen. Handelt es sich um Drüsencanäle, welche in bestimmter Weise in einen, einem Ausführungsgang gleichzusetzenden Canal einmünden, oder hängen sie netzförmig zusammen, oder sind sie von einander getrennt? Leider war es nicht möglich, continuirliche Schnittreihen anzufertigen, welche allein uns volle Aufklärung geben könnten. Infolgedessen muss ich die Frage hinsichtlich der Canäle mit rundem Querschnitt unentschieden lassen. Was die Spalten anlangt, so erhält man an manchen Stellen das unzweideutige Bild eines mehr oder weniger netzförmigen Zusammenhanges, und namentlich will ich noch auf eine Eigenthümlichkeit aufmerksam machen. In manchen der längeren Spalten findet sich eine ganz kleine Erweiterung und diese Erweiterung ist ausgefüllt von einem rundlichen bindegewebigen Feld, das ganz scharf begrenzt ist und an seiner ganzen Oberfläche oder an einem Teil derselben das gleiche Cylinderepithel trägt, wie die gegenüberliegende Wand der Spalte. Auf die Bedeutung dieses Bildes kommen wir unten zu sprechen.

Digitized by Google

An einer der beschriebenen, flach kreisbogenförmigen Spalten, die dicht unter der Oberfläche des Tumors gelegen sind, findet man noch ein eigenthümliches Bild von Einsenkung des Epithels in die Tiefe. Die Spalte ist hier bedeutend erweitert. An einer beschränkten Stelle von ungefähr quadratischer Form von $^3/_4$ mm Seitenlänge ist das bindegewebige Stroma auf einzelne verschieden breite Balken reducirt, die an der Mündung dieser Bucht noch ein Netz bilden, in ihrer Tiefe auf sparsame runde Querschnitte beschränkt sind. Diesen Balken liegen entweder Reihen von Cylinderepithelien auf oder die Epithelzellen haben sich losgelöst und liegen locker in den Maschen vereinzelt oder in Gruppen; die Form der einzelnen Zellen ist nicht immer die cylindrische, sondern manche scheinen polyedrisch, cubisch oder rundlich zu sein.

Epidermoidale Cysten. (Fig. 7.) Ich komme schliesslich zu den Höhlen mit geschichtetem Epithel. Sie liegen im fibrösen Theil des Tumors. Es sind mehrere solche Höhlen vorhanden, von denen etwa die Hälfte in einer Gruppe dicht beisammenliegt; die andern sind mehr zerstreut. Ihr Durchmesser beträgt 3—7 mm. Sie sind rund und oval. Papillen konnten nicht nachgewiesen werden. Die unterste Lage der Epithelzellen, die dem Stroma direct aufsitzt, ist nur selten cylindrisch, öfter cubisch oder sogar abgeplattet, aber noch von ziemlicher Dicke mit rundem oder ovalem, bläschenförmigem Kerne. Nach innen folgen Zellen, deren Dicke allmählich abnimmt. Die Zahl dieser Zellschichten soweit sie noch einen schön bläschenförmigen Kern haben, wechselt von 10—20 selbst 30. Die Zeichnung von Riffzellen konnte ich an ihnen nirgends erkennen. Im grossen centralen Theil des Zellnestes finden sich verhornte, kernlose Zellen, welche sich nach Gram stark färben. Ein Stratum granulosum konnte ich nicht nachweisen.

An einigen dieser Höhlen fehlt stellenweise das Epithel und ist durch Riesenzellen ersetzt — eine Erscheinung, die an Dermoidcysten schon öfters beobachtet wurde. Nach Zugrundegehen des auf dem Stroma liegenden Stratum germinativum kommen die verhornten Zellen mit dem die Gefässe führenden Bindegewebe in Berührung und infolgedessen entsteht in demselben eine granulirende Entzündung mit Bildung der oben erwähnten Riesenzellen, die als Fremdkörper-Riesenzellen anzusehen sind.

Neben einzelnen dieser epidermoidalen Inseln finden sich auch Talgdrüsen zum Theil stark abgeplattet, comprimirt, am lappigen Bau und den charakteristischen Talgzellen mit dem regelmässigen reticulären Protoplasma und den central gelegenen Kernen leicht zu erkennen. Auch die Einmündungsstellen in die epidermoidalen Hohlräume mit ihren grossen Vacuolen und Fetttropfen sind an einzelnen Talgdrüsen getroffen.

Hodengewebe, Tubuli contorti. Die genaue Beschaffenheit des Hodengewebes hat für das Thema der vorliegenden Arbeit weniger Interesse. Mit Rücksicht darauf, sowie auch mit Berücksichtigung der Thatsache, dass die Spermatogenese bei dem Menschen noch nicht genügend studirt ist,

Digitized by Google

gebe ich von den Verhältnissen der Samencanälchen nur ein mehr schematisches Bild. Dieselben sind begreiflicher Weise durch den Tumor comprimirt und diese Druckerscheinungen machen sich in denjenigen Canälchen stärker geltend, die an das Tumorgewebe angrenzen. Hier sieht man manche Canälchen völlig frei von epithelialem Inhalt nur aus der Membrana propria bestehend. Im Gegensatz hierzu findet man möglichst entfernt vom Tumor noch Canälchen von normalen Dimensionen ausgekleidet von dicker Epithelschicht mit 4—5 Kernlagern übereinander und im Lumen noch deutliche Spermatozoen. Die Kerne dicht an der Membrana propria scheinen in einer Art Syncytium zu liegen ohne Zellgrenzen. Sie sind ziemlich klein, meist gleichmässig dunkelblau gefärbt. Nach innen zu sind die Kerne grösser, haben den doppelten bis dreifachen Durchmesser und zeigen zum Teil recht deutlich das Bild des Knäuels der Chromatinfäden; das sind wenigstens die Bilder, welche vorwiegen und mit Sicherheit erkannt werden können. Das Protoplasma ist nach dem Tumor und Rete hin häufig in cylindrische Zellen abgegrenzt, die durch deutliche schmale helle Spalten von einander getrennt werden. Hier ist das Epithel einschichtig. Hie und da sieht man auch Bilder, welche man als Diaster auffassen kann, doch ist die Anordnung der Chromatinfäden eine unregelmässige. Kerne von Sertoli'schen Zellen, welche durch ihr helles Innere und das Kernkörperchen auffallen, habe ich nicht gesehen.

Von diesem Bilde giebt es mannigfaltige Abweichungen, namentlich die Knäuelform der Kerne ist nicht schön ausgebildet. Und hie und da giebt es Samencanälchen, die von einer dicken Lage von Protoplasma ausgekleidet sind, mit einer Reihe grosser an der Membrana propria gelegener Kerne.

Da wo die Samencanälchen normale Dimensionen haben, ist das bindegewebige Stroma nicht comprimirt, sein Verhalten wesentlich normal, namentlich will ich hervorheben, dass ziemlich zahlreiche interstitielle Zellen vorkommen mit grossen Dimensionen und einem deutlich bläschenförmigen Kerne; sie liegen vereinzelt oder in Gruppen.

Rete testis. (Taf. XIII Fig. 8 u. Taf. XIV Fig. 9.) Das Rete ist erhalten, auffallend ist seine erhebliche Ausdehnung in der Richtung der Länge des Hodens. Schon auf der untersten, $1^1/_2$—2 cm über dem unteren Pol des Tumors angelegten Schnittfläche findet sich das Rete sehr schön in Form eines etwas viereckigen Feldes, welches in einer Breite von $2^1/_2$ mm in das Hodengewebe hinein vorspringt und zwar bis in die Mitte desselben, so dass das Hodengewebe zwischen dem Rete und dem Tumor auf einen Streifen von 2 mm Breite reducirt ist. Die darin enthaltenen und gewundenen Samencanälchen liegen etwas weiter auseinander als normal, und neben ihnen finden sich noch vereinzelte runde Quer- und ovale Schrägschnitte von Canälen (Taf. XIV Fig. 9), welche schon bei Lupenvergrösserung durch ihre dunkle blaue Farbe von den erheblich helleren gewundenen Samencanälchen sich unterscheiden. Sie können kaum etwas

Digitized by Google

Anderes darstellen als die geraden Samencanälchen in mannigfach comprimirtem Zustande, so dass das Lumen mehr schmal und spaltförmig ist. Die nach dem Tumor hin gelegenen sind kleiner als diejenigen, welche dem Rete genähert sind. Ihr Epithel ist niedrig cylindrisch, der Kern oval, zum Theil schmal und dunkel, zum Theil aber auch breiter und heller; er nimmt fast das ganze Innere des Zellkörpers ein und reicht fast vom Stroma bis zum Lumen. Das nächst angrenzende Bindegewebe ist concentrisch faserig angeordnet, aber eine besondere Wandschicht wie an den gewundenen Canälen ist nicht zu erkennen. Die Canäle des Rete selbst sind in ihrer netzförmigen Anordnung sehr deutlich. Sie sind comprimirt, nur hie und da an Vereinigungsstellen das Lumen etwas weiter und enthält dasselbe hier in der Regel ein rundliches Feld von bindegewebigem Stroma von welchselndem Durchmesser, von dem gleichen Epithel begrenzt, welches den Canal auskleidet. Das Epithel ist im Ganzen niedrig, kurz cylindrisch oder cubisch und vielfach auch abgeplattet. Samenfäden finden sich nicht vor. An dieser Stelle des Rete liegt nach aussen eine dem Nebenhoden angehörige Gruppe von Gefässen in Quer- und Schrägschnitten, theils Arterien theils auch Venen, und letztere umgeben von starken Bündeln glatter Muskelfasern. Die Intima der Arterien ist etwas verdickt. Von diesem Felde des Rete aus verlaufen comprimirte Canäle nach der grössten Convexität des Halbmondes des Hodengewebes hin (Taf. XII in Fig. 1 von d nach f), an welches sich das Mesorchium inserirt mit Vas deferens, corpus und cauda des Nebenhodens.

An der oberen Querschnittsfläche des Hodens (Taf. XII Fig. 2), auf welcher das Hodengewebe nur einen schmalen Saum von 1 mm Breite bildet, findet sich das Rete an der gleichen Stelle, nimmt aber fast die ganze Breite dieses Saumes ein und ist von dem Tumor nur durch einen ganz schmalen Streifen getrennt, in welchem in seinem queren Durchmesser etwa 6 comprimirte Samencanälchen ohne epithelialen Inhalt als stark eosingefärbte Streifen sich zeigen, die nur durch Vergleich mit den benachbarten, Epithel enthaltenden Samencanälchen als Membranae propriae derselben zu erkennen sind, ferner finden sich auch hier noch comprimirte Canälchen, welche den geraden Samencanälchen entsprechen. Ihr Epithel ist niedrig; die Kerne sehr dunkel und dicht gestellt.

Der Nebenhoden mit allen seinen Canälen ist comprimirt, aber sonst normal, sein Flimmerepithel gut vorhanden, ohne Pigment. Er enthält keine Samenfäden. Die früher beschriebene Abtrennung des Hodenkopfes vom Hodengewebe ist nur eine scheinbare. In der bindegewebigen Platte, welche denselben mit dem Tumor verbindet, liegen noch deutliche Canäle aus Epithel bestehend, aber vollständig comprimirt, offenbar die Vasa efferentia darstellend.

Fassen wir die Ergebnisse unserer Untersuchung zusammen. Der vorliegende Tumor enthält sehr verschiedene Gewebe. Der

Digitized by Google

Knorpel fällt bei der makroskopischen Betrachtung am meisten in die Augen. Aber neben demselben findet man ein reichliches bindegewebiges Stroma, und in diesem Drüsencanäle mit Cylinderepithel, die sich hier und da zu Cysten erweitern, Drüsencanäle ebenfalls mit Cylinderepithel, aber mit einer besonderen bindegewebigen Wand unter demselbem, mehrere Heerde von Epidermis mit Talgdrüsen, glatte Muskeln und schliesslich 2 kleine Knochenstückchen, das eine in Verbindung mit Knorpel.

Was nun die Beziehungen dieser Gewebe zu den normalen vom Hoden und Nebenhoden anlangt, so erinnern die meisten der Drüsencanäle und Spalten ohne besondere bindegewebige Wand gerade in dieser Beziehung an das Rete und an die geraden Samencanälchen. Damit stimmt überein die auskleidende einfache Lage von Cylinderepithel, ferner das Vorhandensein der eigenthümlichen runden, von Epithel bekleideten bindegewebigen Felder an erweiterten Stellen der Spalten .(Taf. XII, Fig. 5 u. 6). Ganz die gleichen Felder sieht man im normalem Rete wie auch im benachbarten Rete des vorliegenden Hodens wie oben beschrieben. Ich stehe daher nicht an, die Drüsencanäle und Spalten für verlagerte Theile des Rete und der geraden Samencanälchen zu erklären. Es liegt ferner sehr nahe, die Canäle mit rundem Querschnitt auf die geraden Samencanälchen und die häufig netzförmig angeordneten Spalten auf das Rete zurückzuführen.

Die Cysten gehören ebenfalls hierher und hinsichtlich ihrer Entstehung führe ich die Worte an, mit welchen Langhans die Entstehung der Cysten in den Adenomen und Cystomen des Hodens schildert.

„Ich glaube nicht, dass diese Cysten einfach als Retentionscysten angesehen werden können. Die Thatsache, dass die meisten mit engeren Drüsencanälchen der Geschwulst communiciren, lässt sich nicht gut mit dieser Anschauung vereinigen; ihr vollständiger Abschluss scheint ein secundärer Vorgang zu sein, wie ich dieses mit Sicherheit für die kleinen Involutions-Cysten der Brustdrüse nachweisen konnte (Dieses Archiv, Bd. 58, 132). In erster Linie ist auf die Untersuchung der Wand das Hauptgewicht zu legen, die sowohl in der Richtung der Dicke

Digitized by Google

wie der Fläche stattfindet; dadurch werden Hohlräume geschaffen mit spaltförmigem Lumen, deren cystoide Ausweitung erst in zweiter Linie durch starke Secretion erfolgt, besonders an Stellen, wo durch flächenhafte Wucherung des Stromas die spätere Cystenwand schon vorgebildet ist.“

Bekanntlich hat man früher die Entstehung der Adenome und Cystome, sowie auch der Krebse des Hodens in das Rete verlegt. Und auch Kocher hat in der ersten Bearbeitung der Krankheiten des Hodens für diese Ansichten sich ausgesprochen. Maassgebend dafür war die Thatsache, dass, wenn bei diesen Tumoren noch Hodengewebe sich findet, dasselbe an der Convexität des Tumors unter der Albuginea gelegen ist. Langhans wies nun in der zweiten Auflage des Kocher'schen Werkes nach, dass das Rete noch vorhanden ist und daher nicht als Ausgangspunkt dieses Tumors angesehen werden könnte. Indessen ist dieser Schluss doch nicht zwingend. Auch in dem vorliegenden Falle ist das Rete vorhanden und ferner sogar Canälchen, die nach Form, Epithel und Lagerung recht wohl als gerade Samencanälchen angesehen werden können. Aber ob diese beiden Hodenbestandtheile wirklich vollständig vorhanden sind und nicht etwa ein gewisser kleinerer Theil derselben die Grundlage für unseren Tumor gebildet hat, diese Frage ist begreiflicher Weise doch noch offen. Die Wahrscheinlichkeit spricht für letztere Annahme, obgleich zwischen der Geschwulst und dem Rete noch Hodengewebe eingeschoben ist. Denn gerade an den proximalen Schnitten, wo dieses Hodengewebe höchstens eine Dicke von 2 mm hat, drängen sich das Rete und die vermuthlichen geraden Samencanälchen sehr stark nach dem Tumor hin vor und es wäre recht wohl denkbar, dass auf einer zusammenhängenden Schnittreihe auch noch eine Verbindung derselben mit dem Tumor aufgefunden worden wäre. Nach diesen Auseinandersetzungen hätten wir es also mit der Dislocation von Elementen des Rete und der geraden Samencanälchen in den Hoden und fast bis an die Convexität desselben zu thun.

Ich glaube nun, diese Annahme einer solchen Dislocation durch den Hinweis auf jene eigenthümlichen Venen mit starker Längsmuscularis noch besser begründen zu können.

Klein in Stricker's Handbuch beschreibt die Venen des

Digitized by Google

Samenstranges folgendermaassen: „An den kleineren Venen des Plexus pampiniformis ist die Dicke der Wände auffällig, ferner ihre deutliche Sonderung in 3 Schichten: in eine innere, elastische Fasern und vereinzelte longitudinal verlaufende Muskelbündel enthaltende, dann eine mittlere, zumeist aus circulären Muskeln bestehende Schicht und endlich eine äussere lockere, longitudinale Muskelbündel enthaltende Adventitia."

Ueber die gleiche Frage drückt sich Eberth im gleichen Handbuch, wie folgt, aus: „Venen mit innerer ringförmiger und äusserer longitudinaler Musculatur sind die Cava in und unter der Leber, die Vena azygos, portalis, hepatica, spermatica interna, renalis und axillaris.

Paolo Pallacani bestätigt den Befund von Klein hinsichtlich der Längsmuscularis der Venen des Plexus pampiniformis, ohne eine genaue Beschreibung der musculösen Elemente in der Wand dieser Venen zu geben, indem er sich damit begnügt, den Zusammenhang der Längsmuscularis der Venen mit den glatten Muskelfasern anzugeben, welche im Funiculus spermaticus vorhanden sind.

Ich finde an den Venen des Samenstranges 3 Schichten:

1. die innerste, die sehr schmal ist, besteht aus Bindegewebe mit feinen elastischen Fasern, die stark wellenförmig verlaufen und besonders auch der Längsachse der Vene parallel;

2. eine Media, welche deutlich aus querverlaufenden glatten Muskeln besteht, mit spärlich querverlaufenden elastischen Fasern und

3. eine Adventitia, die aus längsverlaufenden Fasern besteht, deren Bündel eine continuirliche Reihe bilden.

Diese äussere Längsmuskelschicht ist besonders an den kleineren Venen entwickelt und überwiegt über die Ringmusculatur. An den grösseren ist das Dickenverhältniss beider Schichten fast gleich.

Ob nach innen von den Ringmuskeln noch längsverlaufende Muskeln sich finden, ist mir nicht klar geworden. In dieser innersten Schicht sind wohl längliche und zwar längsgestellte Kerne, die im Querschnitt rund erscheinen. Sie scheinen mir aber erheblich grösser zu sein, als die Kerne der andern Muskelschichten. An den Arterien fand ich keine Längsmuscularis.

Digitized by Google

Die abgebildete Vene zeigt nun allerdings nur Längsmuscularis recht deutlich, diese aber auffallend stark entwickelt. Eine Ringmusculatur ist von der bindegewebigen Intima nicht scharf zu trennen. Jedenfalls ist die musculöse Media, wenn sie vorhanden ist, sehr dünn. Auch die innere Muskelschicht kann ich nicht sicher nachweisen. Uebrigens habe ich am normalen Samenstrang gefunden, dass an den kleineren Venen die Ringsmuscularis verhältnissmässig schwächer entwickelt ist, als an den grösseren. Wir haben darin die Erklärung dafür, dass die Längsmuscularis an diesem besonders kleinen Gefässe so stark hervortritt.

Den normalen Hoden habe ich auf diese Verhältnisse untersucht und nirgends, weder an den Venen noch an den Arterien eine Spur von Längsmuscularis in der Adventitia entdecken können. Ebenso sind die Gefässe, die sich im Rete befinden, frei von Längsmuskeln.

Ist die Idee etwa zu kühn, dass die Venen mit Längsmuscularis einfach aus dem Funiculus spermaticus dislocirt wurden? Der Nachweis des directen Zusammenhanges dieser Venen mit denen des Funiculus spermaticus fehlt. Wäre er aber durch eine continuirliche Schnittreihe nachgewiesen, so würde, wie mir scheint, die Annahme der Verlagerung zur Gewissheit werden. Das Fehlen eines directen Zusammenhanges dagegen würde nicht gegen diese Ansicht sprechen. Wir wissen aus den berühmten Untersuchungen von Zahn über die Implantation von foetalen Geweben in verschiedene Organe des erwachsenen Thieres, dass in die Niere oder in die Blutbahn eingebrachte Stückchen foetalen Knorpels in Niere und Lunge weiter wachsen und von deren Gewebe aus neu vascularisirt werden. So wäre es denkbar, dass diese Venen des Tumors mit Längsmuscularis in die Venen des Hodens einmünden würden, also in Venen, die einer Längsmuscularis entbehren. Man stelle sich das vor: eine mit starker Längsmusculatur versehene Vene übergehend in eine grössere Vene ohne eine solche! Dies würde erst recht die Vermuthung erwecken, dass hier zwei einander fremde Venen mit einander in Verbindung getreten wären.

Auch daran ist wohl nicht zu denken, dass diese Längsmusculatur nachträglich sich entwickelt hätte in Folge davon,

Digitized by Google

dass diese Venen wegen ihrer Lagerung zu häufigen Verlängerungen und Verkürzungen gezwungen worden wären, sich also unter den Bedingungen befänden, unter denen die Venen des Funiculus spermaticus sind; denn die Venen liegen im festen Bindegewebe und es liegt gar keine Möglichkeit vor, dass diese Längsmuskeln zur Ausübung ihrer Function gekommen seien. Die einzige annehmbare Hypothese ist, dass es sich um eine congenitale ererbte Eigenschaft der Venen handelt. So glaube ich das Vorhandensein dieser Gefässe als weitere und vielleicht beste Stütze der Ansicht ansehen zu dürfen, dass Theile des Tumors nicht bloss von dem Rete, sondern von dem Nebenhoden in den Hoden eingewandert sind.

Wir wären also zu dem Resultate gekommen, dass von den wichtigeren Bestandtheilen unseres Tumors die drüsigen Bestandtheile sowie auch die soliden Zellstränge auf drei graden Samencanälchen und das Rete, die Venen auf den Nebenhoden zurückzuführen wären. Dabei bleibt allerdings ein Umstand unklar: nämlich das reichliche Vorhandensein von Pigment.

Ueber die Genese desselben können wir uns keine ebenso bestimmte Idee bilden. Pigment findet sich normaler Weise nach den Angaben von Maas im Nebenhoden vom achtundzwanzigsten Jahre an constant und zwar im Bereich der Epithelzellen. Dasselbe nimmt mit dem Alter zu. Ferner findet er Pigment in den interstitiellen Zellen des Hodens. Dieses nimmt ebenfalls mit dem Alter zu. Nicht constant kommt es in den eigentlichen Hodenzellen vor.

In unserem Tumor ist das Pigment aber in dem Epithel von drüsigen Bildungen, die wir aus den geraden Samencanälchen und dem Rete abgeleitet haben. Ist vielleicht diese Ansicht darum aufzugeben, und sind diese Canäle durch die Canäle des Nebenhodens zu ersetzen? Dann müsste eine besondere, mit glatten Muskelfasern versehene Wand vorhanden sein. Ich halte in dieser Beziehung die netzförmige Anordnung der Spalten, das Vorkommen der eigentlichen runden bindegewebigen Felder im Lumen der Spalten für schwerer wiegend als das Vorhandensein des Pigments.

Aber nach einer anderen Seite eröffnet sich ein Verständniss für das Vorhandensein des Pigments. Czerny findet bei der

Digitized by Google

Rückbildung des Giraldès'schen Organes ein körniges, gelbes, gelbgrünes oder rothbraunes Pigment, das in den Epithelzellen der Schläuche, in, den letzteren benachbarten, bindegewebigen Zellen und in dem Lumen der Schläuche auftritt. Hier wollen wir nur hervorheben, dass das Pigment des Tumors mit demjenigen des Geraldès'schen Organes übereinstimmt und zwar in morphologischer Beziehung, wie man es durch Vergleich der Beschreibungen ersehen kann, und in genetischer Beziehung, indem die drüsigen Bildungen des Tumors vielfach Rückbildungs-Erscheinungen aufweisen, wie Schwinden des Lumens, Umwandlung zu soliden Zellsträngen, die aus kleineren, cubischen Zellen bestehen, die häufig ohne deutliche Grenzlinien scheinbar im Zusammenfliessen begriffen sind.

Weniger sicher zu deuten sind die Canäle und Höhlen mit Cylinderepithel und besonderer dicker bindegewebiger Wand. Wenn wir sie mit Bestandtheilen des Hodens vergleichen, so kommen die gewundenen Samencanälchen und die Canäle des Nebenhodens in Betracht. Von ersteren unterscheiden sie sich durch ihr Epithel, von den letzteren durch das Fehlen von glatten Muskeln in ihrer Wand, freilich liegen solche im umgebenden schleimhaltigen Bindegewebe. Da sonst kein Element mit Wahrscheinlichkeit auf Betheiligung der gewundenen Samencanälchen hindeutet, so liegt es näher, die Canäle des Nebenhodens heranzuziehen. Auch die im Tumor hie und da zerstreuten Muskelfasern lassen sich in der gleichen Weise auffassen, indem glatte Muskelfasern unabhängig von den Gefässen oder den epithelialen Gebilden des Nebenhodens zerstreut in demselben auftreten.

Es bleiben schliesslich zur Besprechung übrig: a) der Knorpel, b) der Knochen, c) die epidermoidalen Heerde.

a) Was den Knorpel anbelangt, so ist jetzt die Ansicht ganz allgemein geworden, dass die knorpeligen Einsprengungen in Geschwülste oder in Organe wie Niere oder Lunge auf foetale Absprengungen von knorpeligen Gebilden oder wenigstens von deren Perichondrium beruhen. Man muss aber im Auge behalten, dass dies nur eine Hypothese ist. Die Beobachtung Rosenstein's von knorpeligen Partikelchen in entzündeten Herzklappen zeigt wenigstens, dass Knorpelbildung in Organen,

Digitized by Google

die sonst keinen Knorpel enthalten, sogar bei Erwachsenen möglich ist. Hier im Falle Rosenstein's liegt allerdings als besonderer Grund für die Knorpelbildung die mechanische Reizung vor, welcher verkalkte Klappen beständig ausgesetzt sind. An dem hier vorliegenden Tumor ist an ein solches aetiologisches Moment nicht zu denken. Bei meinem Tumor habe ich es höchst wahrscheinlich gemacht, dass die drüsigen Gebilde sowie auch die Venen des Tumors von aussen her in den Hoden dislocirt worden sind und zwar jedenfalls in sehr früher embryonaler Periode. Die Gründe, die ich für diese Genese anführte, dienen auch der Theorie von der Verlagerung des embryonalen Knorpels zur Stütze.

b) Der Knochen. Von den beiden Knochenstückchen ist das eine, wie es direct nachweisbar ist, durch directe Umwandlung des Knorpels entstanden. Die gleiche Art der Genese kann man auch für den andern Knochenheerd annehmen.

c) Die epidermoidalen Heerde sind am schwierigsten zu erklären. An der Bedeutung derselben als Epidermis kann angesichts der Gegenwart der Talgdrüsen kein Zweifel sein. Ich weiss hier nichts anderes anzuführen als die vielfach ausgesprochene Ansicht, dass dieselbe vom Ektoderm her dislocirt seien. Die Möglichkeit zu einer solchen Versprengung wird durch den in sehr früher embryonaler Periode vorhandenen aber sehr rasch vorübergehenden Zusammenhang zwischen dem Ectoderm und dem Wolff'schen Gange gegeben. Wir nehmen also an, dass Ektodermpartikelchen am Wolff'schen Gange haften geblieben sind und von ihm, d. h. dem Nebenhoden, aus mit anderen Bestandtheilen desselben wie Blutgefässe und glatte Muskelfasern in den Hoden hinein dislocirt wurden. Wilms hat bekanntlich alle teratoiden Tumoren des Hodens ebenso wie die Ovarialdermoide auf eine dreiblättrige Keimanlage zurückzuführen versucht, welche er aus den Keimzellen der gesunderen Samencanälchen ableitet. Wenn ich die Frage erörtere, inwieweit diese Anschauung auf den vorliegenden Tumor anwendbar ist, so sehe ich vom zweiten Theil der Wilm'schen Theorie der Ableitung aus den Keimzellen vollständig ab. Dieser hat kürzlich durch Bonnet auf Grund der sicheren Ergebnisse der neueren Entwicklungsgeschichte eine ausführliche und nicht

Digitized by Google

günstige Beleuchtung erfahren. Ich halte mich ausschliesslich an den ersten Theil der Wilms'schen Hypothese.

Wir haben ja Schwierigkeiten bei der Erklärung gewisser Bestandtheile unseres Tumors gefunden; namentlich ergiebt sich bei dem epidermoidalen Heerd die Frage, ob derselbe nicht besser entsprechend der Wilms'schen Theorie als einziger und letzter Rest einer dreiblättrigen Keimanlage anzusehen ist. Ich kann nicht sagen, dass diese Idee durchaus unrichtig wäre, aber ich halte sie bei der Geringfügigkeit dieser epidermoidalen Bildungen für gewagt und jedenfalls nicht für nothwendig. Als Stütze meiner Ansicht, es handle sich bei diesen epidermoidalen Heerden um Versprengungen der Ektoderms vermittelst des Wolff'schen Ganges, erinnere ich daran, dass mehrere ähnliche Beobachtungen von der Umgebung der Ovarien vorliegen. Es sind dies folgende:

Switalski beobachtete in einer continuirlichen Schnittreihe bei einer Nemata zwischen den Blättern des Ligamentum latum dextrum im oberen Theil desselben ein längliches spindelförmiges Gebilde parallel der Tube gelagert von $\frac{1}{4}$ mm Querdurchmesser in seiner Mitte mit dem Wolff'schen Gange in Berührung. Dieses Gebilde, dessen mikroskopische Beschreibung wir wörtlich aus Switalski folgen lassen, liegt in einer bindegewebigen Hülle. Auf derselben liegt eine Schicht von Zellen mit deutlichen Kernen und braunen Pigmentkörnchen, sodann eine Schicht von Zellen, welche deutliche Kerne und mit Eosin sich intensiv tingirende Tropfen von verschiedener Grösse und Gestalt aufweisen. Schliesslich sehen wir eine Schicht von Zellen, deren Protoplasma ganz von feinen im Hämatoxylin intensiv blau gefärbten Körnchen erfüllt ist und daneben auch noch braune Pigment-Körnchen enthält. Das Innere des Gebildes besteht wiederum aus zwei Schichten, deren äussere von der letztgenannten Zellschicht scharf abgesetzt ist. Sie bestehen aus intensiv roth gefärbten homogenen, abgeplatteten, concentrisch angeordneten Zellen, in denen die Reste der Kerne gleichfalls roth, aber noch viel intensiver gefärbt erscheinen. Die innere Schicht besteht aus ganz homogenen, blassrothen, concentrisch angeordneten Schüppchen. In beiden Schichten sind Ablagerungen von braunem Farbstoff zu finden.

Robert Meyer hat 2 Fälle von epidermoidalen Heerden in der Umgebung des Uterus beschrieben. Beide stammen ebenfalls von Neugeborenen. In dem ersten fand sich ein Ligamentum latum dextrum nahe an der Beckenwand zwischen den Gefässen des Plexus spermaticus und drüsigen Bildungen, die er auf das Paroophoron, also auf Abkömmlinge des Wolff'schen Körpers zurückführt, ein epidermoidaler Heerd von 0,3—0,5 mm Durchmesser, umgeben von einem Mantel von Bindegewebszellen und glatten

Digitized by Google

Muskelfasern. Die in diesem bindegewebigen Mantel enthaltenen epidermisähnlichen Bestandtheile beschreibt er:

„Während durchschnittlich 4—5 Zellen über einanderliegen, bildet das Epithel an einer Stelle des Gebildes einen Hügel bis zu 11 und 12 Zellen über einander.

Die Gestalt dieser Zellen ist mannichfaltig, jedoch nicht willkürlich abwechselnd, sondern es lässt sich ein stetiger Uebergang von einer Form in die andere nachweisen. Ein Theil der Zellen ist durchaus epithelial zu nennen, polygonal, zuweilen etwas mehr rundlich, von 0,013—0,015 mm Durchmesser; ihr Kern 0,008—0,001 mm. In anderen Partien sind die Zellen grösser, aber flacher (0,018—0,01 Länge bei 0,007 Breite, mit Kernen von 0,013 Länge bei 0,0026—0,0052 Breite); diese Zellen liegen wie Mauersteine über einander mit der Längsseite parallel zur Cystenwand und erinnern an das Pflasterepithel der Haut.

An anderen Stellen sind die Zellen ganz flach gedrückt, sie erscheinen dann als grosse, flache Scheiben und auf dem Durchschnitt wie lange Spindelzellen.

Die gut erhaltenen Epithelien sind dunkel gefärbt, haben rundlich-ovale Kerne mit reichlichen Chromatinkörnern, welche ganz an der Peripherie liegen, während das Innere des Kerns blass erscheint. — Bei manchen Zellen weicht das Protoplasma vom Kerne zu einer mondsichelförmigen Vacuole ab. Andere Zellen (in den äusseren Lagen) haben grosse Vacuolen mit einem gänzlich an die Wand gedrückten Kern. In den oberflächlichsten Lagen nahe dem Lumen sind die Zellen vielfach mit kleinen schwarzen, durch Hämalaun und Hämatoxylin dunkelblau gefärbten Körnchen zum Theil besät. Einzelne Zellen sind auch mit gelben Pigment-Körnchen besetzt. In der Cyste liegt der Wand ein dunkler Saum an, welcher aus Schollen und Pigmentkörnchen besteht; die übrige Höhle ist mit scholligen theils homogenen, theils von mit Pigment besetzten Massen angefüllt, welche zum Theil noch als degenerirte zellige Elemente erkennbar sind."

Vom zweiten Fall gibt er an:

„Der Wolff'sche Gang ist bruchstückweise links erhalten; der laterale Theil endigt in der Mesosalpinx noch etwa 1 cm lateral von der Uteruskante als ein enger Canal mit breiter Tunica, welche sich medial auf ein epitheliales Gebilde fortsetzt. Dieses Gebilde 0,33 zu 0,675 ist länglich eiförmig, an einer Stelle geknickt oder gebogen, so dass man hier zwei mehr runde Durchschnitte erhält. Das Epithel ist vielschichtig und zeigt verschiedene Schichten, welche indess nicht überall gleichmässig sind. Die äussere Schicht ist fast durchwegs von gelbbraunen Pigmentkörnchen so stark besetzt, dass man kaum die Zellconturen erkennen kann; an Stellen, wo das Pigment fehlt, sieht man deutlich ein kubisches Epithel, welches nach innen zu immer grösser, flacher und zugleich heller wird; je weiter nach innen, desto blasiger wird der Kern, dann zerfällt er in lauter kleinste Körnchen, welche mit Alauncarmin schön roth, mit Haem-

Digitized by Google

alaun und Haematoxylin ganz dunkelblau gefärbt sind. Am weitesten nach innen erscheinen diese Zellen als grosse Schollen mit einer grossen Anzahl dunkler Körnchen besetzt. An die Zellen schliesst sich nach innen eine zwiebelartig geschichtete Masse von langen Streifen, welche zum Theil sehr intensive Färbung mit Haematoxylin, Haemalaun und ebenso Alauncarmin, aber nicht Eosin (wie bei Switalski) annehmen und zu innerst eine fast homogene helle Masse, welche nur durch Picrocarmin gelb, sonst durch keine Farbstoffe gefärbt wird. In dieser Masse befinden sich noch einzelne freilich schlecht erhaltene flache Zellen mit Kernen."

Ich kann selbst noch eine sehr interessante Beobachtung mittheilen, welche den Hoden betrifft. Herr Prof. Langhans fand in einer Schnittreihe durch den Hoden eines viertägigen Kindes in der Nähe des Nebenhodenkopfes demselben gleichsam gegenüber dicht unter der Tunica vaginalis propria einen epidermoidalen Heerd, denn ich im Folgenden ausführlich beschreibe.

Der Hoden war mit Haemalaun durchgefärbt und dann in Celloidin eingebettet. (Taf. XIV Fig. 10 und 11.)

Der epitheliale Heerd, der vom Nebenhoden durch die spaltförmige Höhle der Tunica vaginalis propria gehemmt ist, hat einen Durchmesser von 1 mm und auch seine Dicke beträgt, wie man aus der Zahl der Schnitte und der Dicke derselben berechnen kann, ebenfalls 1 mm. Er hat also annähernd eine kugelige Form, aber er ist auf der dem Nebenhoden abgewandten Seite etwas eingebuchtet.

Direct auf dem Stroma liegen eine oder zwei Lagen von Kernen, welche meist länglich sind, doppelt so lang als breit, der Wand der Cyste parallel gestellt; sie liegen um etwa einen halben eignen Durchmesser von einander entfernt und enthalten viel Chromatin. Nach innen davon liegen grössere Kerne, blasser gefärbt, rund und um den doppelten oder dreifachen Durchmesser von einander entfernt; zwischen denselben sind die Zellgrenzen deutlich. Die Zellen haben die Form von breiten Spindeln. Solche Lagen sind 4—6, hie und da 8 übereinander geschichtet. Dann folgen direct verhornte Zellen. Ihre Substanz färbt sich nicht mehr mit Eosin. Ihre Kerne sind noch hie und da angedeutet, verschwinden aber nach innen zu, indem sie immer blasser werden. Das grosse Innere der Cyste ist von solchen verhornten farblosen Zellen angefüllt.

Das Bindegewebe, welches das Epithelnest umgiebt, bildet eine dünne concentrisch streifige Kapsel um dasselbe, welche durch dichtere Structur und durch den Reichthum an langen schmalen Kernen sich vom umliegenden Bindegewebe unterscheidet. Neben diesem Epithelnest und zwar dicht am Kopfe des Nebenhodens finden sich noch auf einzelnen Schnitten Drüsenschläuche, zum Theil mit einander zusammenhängend und in ihrem Bau ganz dem Ductus epididymidis gleichend. An einzelnen Schnitten sind sie erweitert bis zu einem Durchmesser von einem viertel Millimeter. Sie sind ausgekleidet mit einem Epithel, welches mehrschichtig zu sein scheint. Die ovalen Kerne liegen zu 3—4 übereinander. Nach innen von denselben

Digitized by Google

ist nur eine verhältnissmässig dünne Lage von hellem Protoplasma. Im Lumen sind einige körnige Gerinnungen. Flimmerhaare sind nicht zu sehn, wie auch im Ductus epididymidis selbst Flimmerepithel nicht nachweisbar ist. Unter dem Epithel befindet sich eine sehr kernreiche Wand. Die Kerne sind länglich oval, hie und da stäbchenförmig; sie umgeben in concentrischer Anordnung den Canal; es lassen sich 6—8 solcher Lagen oder selbst noch eine grössere Anzahl erkennen. Diese Canäle lassen sich unter der Tunica vaginalis propria nach dem Nebenhoden hin verfolgen. Ob sie mit demselben zusammenhängen, lässt sich nicht mit Bestimmtheit zeigen, da die Schnittreihe, wie sie mir vorliegt, einige Lücken darbietet. Das Gleiche gilt auch von einem etwaigen Zusammenhang mit dem Epithelnest.

Auch hier finden wir also ganz evident verlagerte Canäle des Nebenhodens und dicht neben denselben ein epidermoidales Nest. Soll man etwa dieses kleine epidermoidale Nest für den allein zurückgebliebenen Rest eines Embryos halten? Das wäre doch eine höchst gezwungene Annahme. Ich halte es daher für das Richtige, hier weitere Beobachtungen abzuwarten. Gerade der soeben von mir mitgetheilte Fall lässt mit Bestimmtheit erwarten, dass bei systematischer genauer mikroskopischer Untersuchung scheinbar normaler Organe in Schnittserien gerade nach dieser Richtung hin noch mancher Fortschritt zu erwarten ist.

Wilms sieht ferner in den mit Cylinderepithel ausgekleideten Hohlräumen und Canälen Producte des Entoderms und speciell Reste des Respirations- und Digestions-Tractus; die Epithelform, die glatten Muskelfasern in ihrer Wand und eigenthümliche Drüsen sind für ihn maassgebend. Aber warum er die aus dem mittleren Keimblatt entstehenden schleimhäutigen und drüsigen Bildungen des Urogenitaltractus nicht mit in Erwägung zieht, ist mir nicht klar geworden. Diese genügen wenigstens, um die Bilder zu erklären, die ich in dem vorliegenden Tumor fand.

Die knorpeligen Einsprengungen glaubt er wegen ihrer Form auf die Trachealknorpel zurückführen zu dürfen. Ob die knorpeligen Partien meines Tumors eine den oben erwähnten Trachealknorpeln entsprechende Form haben, kann ich nicht sagen. Darüber könnte man nur mit Sicherheit urtheilen, wenn dieselben vollständig isolirt wären oder wenn man sie auf Grund der Plattenmodellirmethode reconstruirt hätte. Das Letztere war hier nicht möglich gewesen, weil es nicht möglich war, vollständige Schnittserien zu bekommen.

Digitized by Google

Das Resultat unserer Untersuchung wäre also folgendermaassen zusammenzufassen.

Der Tumor ist an der Convexität und am oberen Ende des Hodens gelegen. Aber seine Bestandtheile sind dem Boden, auf welchem sie gewachsen sind, fremd, sie sind von aussen hierher dislocirt worden. Seine drüsigen Bildungen sind mit grosser Wahrscheinlichkeit auf gerade Samencanälchen, auf Rete testis und auf Canäle des Nebenhodens zurückzuführen. Seine Venen sind dem Hoden fremde Bestandtheile, die aus der Gegend des Samenstranges stammen. Diese letztere sichere Dislocation macht es höchst wahrscheinlich, dass der Knorpel sowie auch der mit ihm genetisch zusammenhängende Knochen und die epidermoidalen Heerde von aussen in den Hoden verlagert worden sind. Diese Versprengungen und Dislocationen sind begreiflicher Weise auf eine sehr frühe embryonale Periode zurückzuführen, am wahrscheinlichsten in jene der ersten Ausbildung des Wolff'schen Ganges. Mit dieser Auffassung nähern wir uns der von Recklinghausen ausgesprochenen Idee, dass die Adenome des Hodens auf den Wolff'schen Körper zurückzuführen wären. Gerade die Untersuchung unseres Enchondroms hat ergeben, dass derselbe auf die gleiche Stufe mit den Adenomen zu stellen ist. Die Uebersicht, welche Mohr von den in der Literatur zerstreuten Fällen von Enchondrom des Hodens giebt, sowie auch sein eigener Fall zeigen, dass auch die anderen sogenannten reinen Hoden-Enchondrome die gleichen Mischgeschwülste darstellen. Es ist eine directe Forderung auch meiner Arbeit, dass die Hoden-Adenome von Neuem nach dieser Richtung untersucht werden müssen, und neben den Gründen, welche Recklinghausen, auf die Beschreibung und Zeichnungen von Langhans gestützt, für die Ableitung der drüsigen Theile der Hoden-Adenome aus dem Wolff'schen Körper angegeben hat, möchte ich noch darauf hinweisen, dass Langhans in der Wand der Drüsencanäle der Adenome neben dem Bindegewebe recht häufig glatte Muskelfasern fand. Wie Herr Professor Langhans mir mittheilt, hatte sich ihm schon lange, bevor der vorliegende Tumor in seine Hände kam und das Recklinghausen'sche Werk erschien, gerade wegen dieser Eigenthümlichkeit die Erwägung aufgedrängt, ob nicht diese Canäle viel eher an die Seite der Canäle des Neben-

Digitized by Google

hodens als an die Seite der gewundenen Samen-Canälchen zu stellen wären. Im vorliegenden Tumor fehlt nun ein Kriterium, nehmlich das Vorhandensein von glatten Muskelfasern in der Wand der Drüsencanäle, denn die vorhandenen vereinzelten Muskelfasern haben keine deutliche Beziehung zu den Drüsencanälen. Dagegen hat unser Tumor ein neues Kriterium ergebn, das vielleicht von grösserer Bedeutung ist, nehmlich die eigenthümlichen Venen mit der stark entwickelten Längsmuscularis.

Spielt vielleicht nicht bei der Entstehung dieser Adenome auch der Müller'sche Gang eine Rolle? Dieser Gesichtspunkt müsste bei weiteren Untersuchungen berücksichtigt werden.

Am Schlusse unserer Arbeit angelangt, erfüllen wir die angenehme Pflicht, unserem verehrten früheren Chef, Herrn Prof. Dr. Th. Langhans, unseren aufrichtigsten Dank auszusprechen, sowohl für die Ueberlassung des höchst werthvollen Materials als auch dafür, dass er uns bei der Bearbeitung desselben reichlich unterstützte.

Nachtrag. Die Arbeit Gessner's ist mir erst nach Abschluss der meinigen zu Gesicht gekommen. Meine Schlussfolgerungen werden durch dieselbe nicht berührt.

Literatur.

1. Bonnet: Zur Aetiologie der Embryome. Monatsschr. f. Geburtsh. u. Gynäk., Bd. 13, H. 2.
2. Czerny, Adalbert: Das Geraldès'sche Organ nach Untersuchungen an Kaninchen, Hunden und Katzen. Archiv für mikrosk. Anat., Bd. 33, 1889.
3. Eberth, C. J.: Stricker's Handbuch von den Geweben des Menschen und der Thiere, Leipzig, 1871.
4. Dr. Adolf Gessner: Ueber Mischgeschwülste des Hodens. Deutsche Zeitschrift für Chirurgie, Bd. 60, 1901.
5. Klein, E.: Stricker's Handbuch von den Geweben des Menschen und der Thiere, Leipzig, 1871.
6. Kocher, Theodor: Die Krankheiten der männlichen Geschlechtsorgane. Deutsche Chirurgie, Stuttgart, 1887.
7. Langhans, Theodor: Histologie im zuletzt erwähnten Werk.
8. Maass, Fr.: Zur Kenntniss des körnigen Pigmentes im menschlichen Körper. Archiv für mikrosk. Anat., Bd. 34, 1889.
9. Meyer, Robert: Ueber epitheliale Gebilde im Myometrium des foetalen und kindlichen Uterus, einschliesslich des Gartner'schen Ganges. Berlin, 1899.

Digitized by Google

10. Mohr, H.: Ueber das Enchondrom des Hodens. Beiträge zur klinischen Chirurgie von Bruns, Bd. 12, Heft 2, 1894.
11. Pallacani, Paolo: Der Bau des menschlichen Samenstranges. Archiv für mikrosk. Anat., Bd. 23, 1884.
12. v. Recklinghausen: Die Adenomyome und die Cystadenome des Uterus und der Tubenwandung. Berlin, 1896.
13. Rosenstein, Paul: Ueber Knorpel und Knochenbildung in Herzklappen. Dieses Archiv, Bd. 162, 1900.
14. Switalski, L.: Ueber ein zwischen den Blättern des breiten Mutterbandes bei einem neugeborenen Mädchen gefundenes Ektodermgebilde. Monatsschr. f. Geburtsh. und Gynäk., Bd. 9, 1899.
15. Wilms, Max: Ueber die Dermoidcysten und Teratome mit besonderer Berücksichtigung der Dermoide der Ovarien. Deutsches Archiv für klinische Medicin, Bd. 55, 1895. — Die teratoiden Geschwülste des Hodens mit Einschluss der sogenannten Cystoide und Enchondrome. Ziegler's Beiträge zur pathol. Anat. und allg. Pathol., Bd. 19, 1896.
16. Zahn, F.: Ueber das Schicksal der in den Organismus implantirten Gewebe. Dieses Archiv, Bd. 95, 1884.

Erklärung der Abbildungen auf Taf. XII—XIV.

Fig. 1. u. 2. Genaue Beschreibung von Fig. 1 u. 2 im Text. a) Knorpel, b) Knochenheerd, c) erhaltenes Hodengewebe mit Rete, d) die ganz hell gehaltenen Partien sind Cysten, e) Pigment. Hodengewebe viel schmaler in Fig. 2, als in Fig. 1. Beide Abbildungen sind in natürlicher Grösse abgezeichnet.

Fig. 3. Vene mit stark entwickelter Längsmuscularis. Das Gefäss ist etwas schräg getroffen. Zeiss Oelimmersion $\frac{1}{12}$, Ocul. 3.

Fig. 4. Schnitt durch den peripherischen Theil des Tumors; die dunkleren Felder stellen den Knorpel dar, zwischen denselben lockeres Bindegewebe mit Gefässen. a) Albuginea, neben b) ein grosses Feld von dichtem Bindegewebe, dessen Fasern nach dem Knorpel hin in stärkeren Bündeln angeordnet sind; die schwarzen Punkte und Striche stellen Epithelien dar mit Pigment angefüllt, hier und da ein Drüsenlumen sichtbar. Lupenvergrösserung 16.

Fig. 5. Netzförmig angeordnete spaltförmige Drüsencanäle. Das Epithel einschichtig, die Mehrschichtigkeit ist nur scheinbar bedingt durch Flächenbilder. Zeiss Obj. A., Ocul. 3.

Fig. 6. Spaltförmiger Drüsencanal, an einem Ende erweitert, in demselben ein rundliches Feld von Bindegewebe, an der Hälfte der Peripherie mit Epithel bekleidet. Zeiss Obj. A., Ocul. 3.

Fig. 7. Epidermoidaler Heerd von 4 Cysten. Das Epithel der linksseitigen grossen Cyste ist nicht mehr vorhanden. Der Inhalt derselben besteht lediglich aus verhornten Lamellen; im benachbarten Binde-

Digitized by Google

gewebe kleinzellige Infiltration. a) Talgdrüsen. Zeiss Obj. A., Ocul. 3.

Fig. 8. Gegend des Rete. a) gewundene Samencanälchen, wenig verändert, b) ein schmaler Streifen von stark comprimirten gewundenen Samencanälchen, c) dichtes Bindegewebe des Tumors mit einem Drüsencanal. — Von dem Rete nach dem Tumor kommt man zunächst an eine Partie, wo mässig dunkel gehaltene gewundene Samencanälchen sich finden. Zwischen denselben kleine kreisförmige oder ovale dunklere Linien, welche geraden Samencanälchen entsprechen. Gleiche Canälchen finden sich an der Grenze des Rete nach den Feldern a hin. Vergrösserung 35.

Fig. 9. Die am meisten nach dem Tumor vorspringende Gegend des Rete; links das Rete, in seinen Canälen mehrere runde Querschnitte am Stromabalken mit Epithel bekleidet. Zwischen den Canälen und namentlich nach rechts hin gerade Samencanälchen, deren Epithel ebenso deutlich gehalten ist, wie dasjenige des Rete, weiter nach rechts heller gehaltene gewundene Samencanälchen. Koristka Obj. 2., Ocul. 2.

Fig. 10. Durchschnitt durch den Hoden eines 4 Tage alten Kindes. Bei a) epidermoidales Nest, nach unten an demselben Drüsencanäle, b) Kopf des Nebenhodens, c) Hoden, d) Höhle der Tunica vaginalis propria, in demselben Durchschnitt durch die Hydatide. Vergrösserung 16.

Fig. 11. Die Wand des vorher erwähnten epidermoidalen Heerdes. Von oben nach unten haben wir das um das Epithel concentrisch angeordnete verdichtete Bindegewebe, dann 1—2 Lagen von runden chromatinreichen Kernen, dann eine Lage von helleren ovalen Kernen, weiter nach unten mehr runde grössere, zum Theil mit ganz aufgehellten Kernen; die Grenzen der Zellen, zu denen diese Kerne gehören, sind sichtbar, wenn auch nicht sehr deutlich. Die Zellen gehen ohne scharfe Grenzen in eine schmale, etwas dunkler gehaltene Schicht über, die durch Hämalaun ziemlich stark diffus blau gefärbt ist. Die ganz unten gelegene Partie besteht aus verhornten Zellen, von denen hier und da noch blasse Kerne sichtbar sind. Zeiss Obj. E, Ocul. 3.

Digitized by Google

XXIII.

Gastritis tuberculosa.

Von

Dr. med. E. Przewoski,

Prosector für path. Anatomie an der Universität Warschau.

Im Laufe der letzten Jahre habe ich 5mal an Leichen von Phthisikern tuberculöse Ulcerationen im Magen gefunden. Da mir ein verhältnissmässig so reiches Material zu Gebote stand, wollte ich es nicht unbenutzt lassen, und so entstand diese Arbeit.

Im Verhältniss zu der Seltenheit des uns beschäftigenden Leiden existirt in der Literatur schon eine ziemlich reichhaltige Casuistik der tuberculösen Magengeschwüre. In der letzten Zeit haben Litten[1], Talamon-Balzer[2], Gilles-Sabourin[3], Cazin[4], Eppinger[5], Serafini[6], Barbacci[7], Letulle[8] u. A. ihre Beobachtungen veröffentlicht. Ungeachtet all dieser Beobachtungen kann man doch nicht behaupten, dass die Morphologie der tuberculösen Magenentzündungen, besonders aber die Ursachen ihrer Entstehung und Verbreitung vollkommen erkannt wären.

Unsere Fälle waren folgende:

1. Leo Lapinski, 80 Jahre alt, starb am 17. September 1889 im Hospital zum Kindlein Jesu. Er hatte unter sehr ungünstigen Lebensbedingungen gelebt. Ausserdem war er dem Trunke ergeben. Er hatte wiederholt an heftigem Husten gelitten. Vor 2 Monaten hatte der Husten in Folge einer Erkältung erheblich an Heftigkeit zugenommen. Beim Husten wurde viel gelbliches, zähes Sputum ausgeworfen. Athemnoth. Die Schwäche und die Schmerzen in den Füssen sind so intensiv, dass der Kranke nicht gehen kann. Bei der Untersuchung im Hospital erwies sich Folgendes: Senkung der Lungengrenzen, unter den Schlüsselbeinen und über der Spina scapulae deutliche Dämpfung, überall vesiculäre Respiration mit bedeutend verlängerter Exspiration und feuchten Rasselgeräuschen, hinten von beiden Seiten Subcrepitation, Herztöne rein, aber schwach. Puls gleichfalls schwach, Resp. 24. Die Leber ist ziemlich gross, hart. Milz normal gross. Wenig Appetit vorhanden, zuweilen Uebelkeit, aber kein Erbrechen. Entleerung einmal am Tage, normal.

Die Autopsie wurde 24 Stunden nach dem Tode vorgenommen. An der gut gebauten, grossen Leiche wurde Folgendes gefunden: Im Unterhautgewebe ist sehr wenig Fett. Die Muskeln sind blass, mässig ent-

Digitized by Google

wickelt. Die Rückenmarkhäute, das Gehirn selbst und das Rückenmark sind blass. Die Lungen sind erheblich vergrössert und im oberen Theil bestehen starke Verwachsungen. Ihre vorderen Ränder wie auch die Ränder um die Basis herum sind stark emphysematös. Tiefer im Gewebe fühlt man in jeder Lunge viele circumscripte kleine und grössere Verhärtungen, die in den oberen Lungenlappen fast in ein Ganzes zusammenfliessen. Zwischen den Verhärtungen der oberen Lappen sieht man zahlreiche, mit einander in Verbindung stehende und zum Theil mit schleimigeitriger Flüssigkeit gefüllte Hohlräume von verschiedener Grösse. Die Verhärtungen der oberen Lungenlappen sind schwer zu zerreissen, bestehen vorwiegend aus compactem, narbigem, graupigmentirtem Bindegewebe, in dem man spärliche trockene käsige Massen findet. Die Verhärtungen in den unteren Lungenlappen lassen sich leichter zerreissen und enthalten weit mehr käsige Massen (Phthisis fibrosa ulcerosa pulmonum. Die Schleimhaut der Bronchien, der Trachea und des Larynx ist überall verdickt, geröthet, mit zähem, eitrigem Schleim bedeckt, aber ohne Ulcerationen. Die Bronchialdrüsen sind hart, dunkel und enthalten stellenweise geringe Mengen harter käsiger Massen.

Das Herz ist im Querdurchmesser etwas vergrössert. Das Ostium venosum dextrum ist 3 Finger weit. Der Muskel der rechten Herzkammer ist etwas verdickt, ziemlich derb und die Höhlung derselben, wie auch die des rechten Atrium ist um die Hälfte ihres Umfangs vergrössert. In der Aorta gewahrt man einige kleine Knötchen, die von dem Vorhandensein eines atheromatösen Processes zeugen.

Die Milz ist von normaler Grösse, aber etwas verhärtet und geröthet. Die Leber ist vergrössert, muskatnussartig. Die Nieren sind blass. Nierenbecken, Harnleiter, Harnblase und Geschlechtsorgane bieten nichts Bemerkenswerthes dar.

Die Mundhöhlenschleimhaut ist blass, die Zunge belegt. Die Mandeln sind etwas vergrössert und leicht geröthet. Die Luschka'sche Rachenmandel ist auch etwas geröthet, aber weist keine Ulcerationen auf. Ein grosser Theil der Rachenschleimhaut ist blass. Die Schleimhaut des Oesophagus ist blass.

An der Schleimhaut des ganzen Dick- und Dünndarmes bemerkt man stellenweise deutliche Blutüberfüllung der Venenverzweigungen, an den übrigen Stellen ist sie blass. Ueber der Blinddarm-Klappe sind im Ileum 5 kleine, aber charakteristische tuberculöse Abscesse an Stelle der Payer'schen Drüsenhaufen und der solitären Drüsen. Im Blinddarm ist ein eben solches kleines tuberculöses Geschwür. Die Mesenterialdrüsen sind nur wenig vergrössert, und man gewahrt nur in den wenigsten derselben unbedeutende käsige Entartung.

Der Magen ist mässig gross. Die Schleimhaut desselben ist in einem Dritttheile, von der Valvula pylori aus, dünner, schieferfarbig und mit dickflüssigem, zähem Schleim bedeckt, an anderen Stellen wiederum blass, auch dünner und mit einer geringen Schleimmenge bedeckt.

Digitized by Google

Auf dieser Schleimhaut erblickt man an verschiedenen Stellen, vorwiegend im Pylorusabschnitte und im mittleren Abschnitte, an der Hinterwand 22 einzelne tuberculöse Geschwüre (ich rechne die aus dem Zusammenfliessen benachbarter Geschwüre entstandenen für eins). Diese Geschwüre sind von verschiedener Grösse. In Mehrzahl sind solche vorhanden, die einen bis zwei, drei und mehr Quadratcentimeter gross sind. Die grösste Ulceration ist etwa 10 qcm gross. Die Gestalt dieser Geschwüre ist vorwiegend rund oder unregelmässig mit rundlichen Ausläufern, wenn mehrere aneinanderstossende runde Geschwüre ineinander fliessen. Die Ränder derselben sind erhaben, wulstartig, röthlich und etwas härter als die angrenzende Schleimhaut. Der Boden ist uneben, grau-roth und an einzelnen Stellen mit winzigen, grau-weissen Knötchen übersäet. Um die Geschwüre herum ist die Submucosa nach allen oder nur nach einigen Richtungen hin, in Gestalt 2, 3 und mehr Centimeter langer Streifen, deutlich verdickt, weisslich. Ueber diesen Verdickungen der Submucosa ist die Mucosa weniger beweglich und die Magenwand weit weniger durchsichtig, während sie an anderen Stellen deutlich durchscheinend ist. Die Muskelhaut unter dem Boden der Geschwüre ist etwas verdickt und mit schmalen weisslichen Streifen durchsetzt, und man sieht an der serösen Haut an manchen Stellen einzelne kleine durchscheinende, weisslich-graue Knötchen, an anderen Stellen dagegen bietet die Serosa und die Subserosa nichts Auffallendes dar.

Unter dem Mikroskop sieht man, dass die Schleimhaut überall um die Hälfte (und mehr) verdünnt ist. Ihre Drüsen sind kurz und haben stellenweise ein entschieden erweitertes Lumen. Das Drüsenepithel ist häufig stark atrophirt.

Die bindegewebigen intraglandulären Bälkchen sind breit, enthalten in der ganzen Höhe der Schleimhaut ziemlich viel Leukocyten und sind ungleich faseriger, compacter als im normalen Zustande. In der Nähe des Drüsenfundus befinden sich in der ganzen Schleimhaut des Magens viele kleine, Lymphfollikeln ähnliche Bildungen, am zahlreichsten sind diese Follikel in der Pars pylorica et Pars cardiaca vertreten. Die Muscularis mucosae ist unter diesen Follikeln dicht mit Leukocyten infiltrirt, in den Zwischenräumen zwischen den Follikeln ist ihre Infiltration bedeutend geringer, aber stellenweise ziemlich deutlich. Im Allgemeinen erscheint die Muscularis mucosae etwas verdickt. Die Submucosa ist an Stellen, die weiter von den tuberculösen Geschwüren entfernt sind, etwas mit Leukocyten infiltrirt und enthält in ihren oberen Schichten etwas mehr Leukocyten, als in den unteren.

Die tuberculösen Geschwüre nehmen überall die Mucosa und die Submucosa ein, und ihr Boden erreicht manchmal die Muscularis des Magens. Die Schleimhaut an den Rändern der Geschwüre ist intensiv mit Leukocyten infiltrirt. Die Schleimdrüsen sind an solchen Stellen stark entwickelt und in ihrem Lumen erblickt man auch Leukocyten in Menge. Das Epithel dieser Drüsen ist stark atrophirt. Die Muscularis mucosae ist

Digitized by Google

ebenfalls stark infiltrirt. Die weisslich-grauen Knötchen am Boden und an den Rändern der Geschwüre entstehen in Folge der starken Anhäufung der Leukocyten und der Nekrotisirung ihrer Centren. Im Centrum einiger dieser Knötchen gewahrt man grössere, epithelioide Zellen, aber Riesenzellen mit zahlreicheren den Wandungen anliegenden Kernen kommen sehr selten vor. In diesen Knötchen wie auch in der Submucosa und der mit Leukocyten infiltrirten Mucosa sieht man Koch'sche Bacillen, wenn auch in sehr geringer Anzahl. Die streifige Verdickung der Submucosa um die Geschwüre herum hängt von der Wucherung und von der Leukocyteninfiltration derselben ab Diese Infiltration präsentirt sich jedoch am häufigsten in Form von Streifen, die in der Umgebung der Submucosa-Arterien und -Venen liegen. Ziemlich oft kann man beobachten, dass im Centrum oder an den Seiten dieser Leukocyten-Infiltrationszüge ziemlich breite, mit verdicktem Endothel ausgekleidete Spalträume existiren. Stellenweise präsentirt sich die Infiltration diesen Spalten entlang und in deren Wänden in Form kleiner Knötchen, die hier und da Epithelzellen, Riesenzellen und Koch'sche Bacillen in geringer Menge enthalten. Die Anordnung dieser breiten, dünnwandigen Spalträume neben den Blutgefässen lässt dieselben als Lymphgefässe erkennen. Es ist dies also eine Lymphangoitis tuberculosa um die tuberculösen Ulcerationen der Schleimhaut herum, und in ihr liegt die Hauptursache der Verdickung und Trübung der Submucosa.

Durch ebensolche Leukocyten-Infiltrationen längs der Blut- und Lymphgefässe wird auch die Entstehung der weisslichen Streifen in der Muscularis unter dem Boden der Geschwüre bedingt. Dasselbe lässt sich von der Entstehungsweise der Knötchen in der Serosa und in der Subserosa sagen. Einige derselben haben die typische Structur der Tuberkel, die aus einer centralen, von einem Gürtel aus Epithelioidzellen und dann einem Leukocytengürtel umgebenen Riesenzelle bestehen.

Was die Frage betrifft, wie und wo der tuberculöse, zu Exulcerationen in der Magenwand führende Process seinen Anfang nahm, so war es schwer, eine Antwort darauf zu geben. Die allerkleinsten, aber wahrscheinlich die recentesten Geschwüre sassen bereits mit ihrem Boden in dem tiefen Theil der Mucosa und schienen ihrem Sitze nach den kleinen Lymphknötchen zu entsprechen. Es wurde nach noch recenteren Entwicklungsstadien der Geschwüre in Gestalt einfach nur vergrösserter, Koch'sche Bacillen enthaltender Lymphfollikel gesucht. Dies führte jedoch nicht zu dem gewünschten Resultate. Weder in der weniger veränderten Mucosa, noch in ihren grossen Lymphfollikeln gelang es, Tuberkelbacillen zu entdecken. Allein nach den an anderen, mit Lymphfollikeln versehenen Schleimhäuten gewonnenen Erfahrungen zu urtheilen, scheint es sehr wahrscheinlich, dass eben diese Follikel als Ausgangspunkt der tuberculösen Ulcerationen zu betrachten sind. Das weitere Wachsthum der tuberculösen Geschwüre würde dann denselben Gang gehen, wie dies z. B. im Darm beobachtet wird. Auffallend ist in diesem Falle nur die ausgedehnte Betheiligung der Sub-

Digitized by Google

mucosa-Lymphgefässe an der tuberculösen Entzündung. Dieser Betheiligung der Lymphgefässe ist es zuzuschreiben, dass nicht alle tuberculösen Geschwüre im Magen durch Infection von der freien Oberfläche der Mucosa her entstanden sind. Es lagen nehmlich einzelne kleine Ulcerationen wiederholt neben grösseren Geschwüren auf den streifigen Verdickungen der Submucosa, und dieselben sahen aus, als ob die Lymphangoitis tuberculosa submucosae stellenweise so intensiv wäre, dass sich grössere tuberculöse, inwendig käsig werdende und nach Erweichung sich in die Magenhöhle öffnende Heerde bildeten.

Dieser Fall ist noch aus dem Grunde beachtenswerth, weil dabei unter den Verdauungsorganen der Magen von dem tuberculösen Process am extensivsten eingenommen war. Im Darm waren nur bei der Blinddarmklappe 3 Geschwüre, in der Mundhöhle und im Pharynx waren keine tuberculösen Entzündungen zu entdecken.

2. Das zweite Mal sah ich tuberculöse Ulcerationen des Magens bei Wl. Dutkiewicz, der am 23. März 1890 im Hospital zum Kindlein Jesu verstarb. Er war 32 Jahre alt. Er war sehr abgezehrt, von mittlerer Statur und zartem Bau, mit starker seitlicher Wirbelsäulenverkrümmung (Scoliose). Er war fast stets krank gewesen. Der Husten verschwand bei ihm zeitweilig, kehrte aber bald wieder. Von Zeit zu Zeit hatte er Blutspeien. Gegen das Ende seines Lebens fieberte er stark und hatte starke Nachtschweisse. Der Appetit war im Allgemeinen nicht gross, aber der Kranke klagte nie über irgend welche auffallende Erscheinungen seitens des Magens. Diarrhoe war, namentlich in der letzten Zeit, beständig vorhanden.

An der Leiche wurden ausser starker Abzehrung und der Wirbelsäulenverkrümmung sehr ausgedehnte tuberculöse Veränderungen in beiden Lungen gefunden, und zwar in Gestalt zerstreuter, circumscripter, schwer zu zerreissender Verhärtungen. Diese in den oberen Theilen der Lungen am zahlreichsten vertretenen Verhärtungen fliessen fast in einander. In den Lungenspitzen sind 2 Cavernen. Phthisis fibrosa. Bronchitis chronica. Laryngitis ulcerosa tuberculosa. Lymphadenitis bronchialis tuberculosa.

Das rechte Herz ist etwas vergrössert und das rechte Ostium venosum lässt leicht 3 Finger passiren. Die Milz ist stark vergrössert, grau-gelblich, verfettet. Die Nieren sind blass. Die Harnwege und die Geschlechtstheile zeigen keine sichtbaren Veränderungen.

Die Mundhöhlenschleimhaut ist blass. Die Mandeln sind stark vergrössert und geröthet. Auf dem Durchschnitt sieht man darin neben den Krypten kleine gelbliche Pünktchen, die sich unter dem Mikroskop als Tuberkel mit einer grossen Anzahl Koch'scher Bacillen erweisen. An Stelle der Luschka'schen Rachenmandel sieht man ein ziemlich grosses tuberculöses Geschwür. Die Rachenschleimhaut ist überhaupt etwas geröthet. Der Oesophagus bietet nichts Auffallendes dar.

Die Mucosa des Darms ist blass und man sieht sowohl im Dick- als auch im Dünndarm an Stelle der Payer'schen Haufen und der solitären

Digitized by Google

Drüsen viele grössere und kleinere Ulcerationen. Die Hauptmenge derselben finden wir in der Nähe der Blinddarmklappe, aber einzelne Ulcerationen sind auch noch im Rectum. Im Dünndarm finden sich Ulcerationen bis zum Duodenum vor. Die Mesenterialdrüsen sind vergrössert und in einigen derselben zeigen sich auf dem Durchschnitt zahlreiche käsige Heerde.

Der Magen ist etwas vergrössert. Die Magenschleimhaut ist blass und mit einer geringen Quantität hyalinen Schleimes bedeckt. Auf dieser Schleimhaut erblickt man 2 tuberculöse Ulcerationen, und zwar die eine an der hinteren Wand, gleich unterhalb der Speiseröhrenmündung, die andere an der hinteren Wand in der Pars pylorica. Das Geschwür in der Pars cardiaca nimmt eine Fläche von etwa 1½ qcm, das andere etwa 3 qcm ein. Beide Ulceratienen sind rund, die Ränder derselben sind etwas erhaben, röthlich, etwas härter, als die umgebende Schleimhaut. Der Boden der Ulcerationen ist granulirt, grau-roth, stellenweise erblickt man kleine gelbliche Knötchen darauf. Die Muscularis bietet nichts Besonderes dar. Um die Geschwürsränder herum unterscheidet sich die Mucosa und die Submucosa nicht von der des übrigen Magens.

Die mikroskopische Untersuchung der Magenschleimhaut ausserhalb des Bereichs der tuberculösen Ulcerationen zeigte das Vorhandensein von nur geringfügigen Veränderungen in Gestalt einer etwas erheblicheren Infiltration mit Leukocyten, als gewöhnlich. Lymphfollikel sind im Allgemeinen in der Schleimhaut nur spärlich vorhanden, und dieselben sind meistentheils in der Pars pylorica und cardiaca localisirt. Die Leukocyten-Infiltration der Schleimhaut an den Geschwürsrändern ist enorm und bildet an manchen Stellen deutliche runde Heerde. Dieselbe Infiltration finden wir am Boden der Ulcerationen. Wo sich die sichtbar hervortretenden grau-weissen Knötchen in den Rändern und dem Boden der Ulcerationen befinden, ist die Infiltration am intensivsten umschrieben und im Centrum oft deutliche Verkäsung zu bemerken. Riesenzellen, vielkernige Zellen kommen sehr selten vor. In der Muscularis unterhalb des Geschwürsboden ist, wenn auch in geringer Ausdehnung, die Infiltration der Submucosa mit Leukocyten ersichtlich.

In den Rändern und dem Boden der Ulcerationen lassen sich bei sorgfältigster Färbung nur sehr wenige Koch'sche Bacillen nachweisen; in etwas grösserer Quantität findet man sie in den grau-weissen Knötchen vor.

Ein solches Aussehen der tuberculösen Magengeschwüre, wie in diesem Falle beschrieben worden ist, findet man am häufigsten. Diese Geschwüre sind den tuberculösen Ulcerationen im Darme ganz gleich, nur mit dem Unterschiede, dass sie nicht oval, sondern rund sind, und dass ihre Längsachse in senkrechter Richtung zu der Hauptaxe des Organs selbst verläuft. Dass die oben beschriebenen tuberculösen Ulcerationen bei einem sehr ausgebreiteten tuberculösen Process im Darm auftreten, gehört auch zu den gewöhnlich beobachteten Dingen. Weiter ist auch be-

Digitized by Google

achtenswerth, dass die Ulcerationen in derjenigen Magengegend auftraten, wo Lymphfollikel wahrzunehmen waren.

3. Als dritter Fall kamen tuberculöse Ulcerationen im Magen bei Gottlieb Kosenfeld, einem 35jährigen Tagelöhner, zur Beobachtung. Er starb am 4. November 1890 im Hospital zum Kindlein Jesu.

Vor einem Jahre war der Kranke wegen Dysenterie im Kindlein Jesu-Hospital gewesen. Er war mit einiger Besserung entlassen worden, allein die Diarrhoe war geblieben. Diese dauernde Diarrhoe (2, 3, 4 mal am Tage) hatte den Kranken so heruntergebracht, dass 4 Monate vor dem Tode die Beine zu schwellen begannen und er nicht mehr im Stande war, zu arbeiten. Die Diarrhoe war häufig von Schmerzen im Bauche und von Kollern und Knurren daselbst begleitet. Der Appetit war stets gering, und von Zeit zu Zeit stellte sich Erbrechen ein. Bei dreimaliger Untersuchung des Mageninhalts in den 2 letzten Monaten seines Lebens wurde nie auch nur eine Spur von Salzsäure gefunden, weshalb bei dem Kranken das Vorhandensein eines Carcinoms vermuthet wurde. Bei Druck auf die Magengegend klagt der Kranke über ziemlich heftigen Schmerz. Diese Schmerzen treten auch nach Zusichnehmen von Nahrung auf und vermindern sich bei vollkommener Ruhe des Magens. Ausser diesen Symptomen klagt der Kranke über hartnäckigen Husten, der ihn seit lange quält. Der Husten ist grösstentheils trocken oder von spärlichem, gelbem oder gelblich-grünem Auswurf begleitet. In den Lungen ist an den Spitzen deutliche Dämpfung vorhanden, wie auch bedeutend verlängerte Exspiration und überall feuchte Rasselgeräusche. Der Kranke fiebert. P. 72.

Die Leichenuntersuchung ergab Folgendes: ziemlich grosse Statur und ziemlich guter Körperbau, starke Abzehrung. Die Haut ist mässig dick, blass-erdfarben, überall mit sich stark abschuppendem Epithel bedeckt. Fettpolster gering. Beträchtliche Schwellung der unteren Extremitäten.

Die Lungen sind angewachsen, etwas vergrössert, an den Rändern sichtlich emphysematös. Tiefer im Lungengewebe, besonders rechts, fühlt man eine grosse Anzahl umschriebener, schwer zu zerreissender Verhärtungen, die vorwiegend aus compactem, dunkelpigmentirtem Bindegewebe bestehen und die im Allgemeinen käsige Massen nur in geringer Menge enthalten. An der rechten Lungenspitze ist eine grosse Carverne, unterhalb derselben einige kleinere (Phthisis pulmonum tuberculosa fibrosa). Die Schleimhaut der Bronchien, Trachea und des Larynx ist blass. Die Bronchialdrüsen sind hart, dunkel pigmentirt und zum Theil verkalkt.

Das Herz ist etwas vergrössert. Der Herzmuskel ist blass. Die grösseren Blutgefässe bieten keine sichtbaren Veränderungen dar.

In der Bauchhöhle sind etwa 3 Kilo trüber Flüssigkeit vorhanden; das ganze Peritonaeum ist verdickt, getrübt, stellenweise deutlich geröthet und überall mit sehr zahlreichen kleinen weiss-grauen, hirsekorngrossen Knötchen besetzt (Peritonitis tuberculosa).

Die Leber ist klein, blass, leicht zerreissbar. Die Milz ist um die

Digitized by Google

Hälfte vergrössert, derb, trocken, im Durchschnitt blass, sagoartig (Degeneratio amyloides).

Die Nieren fast um das Doppelte vergrössert. Die Nierenkapsel lässt sich leicht abziehen. Die Oberfläche ist blass-gelblich, glatt. Die Rindensubstanz um die Hälfte dicker, als gewöhnlich, blass, stellenweise gelblich, sagoartig (Nephritis dif. cum degeneratione amyloidea). Pyramiden blass; Mucosa des Nierenbeckens, der Harnleiter und die Harnblase blass. Geschlechtsorgane blass.

Die Schleimhaut der Mundhöhle, des Rachens und der Speiseröhre ist blass.

Die Schleimhaut des Dünndarms ist blass und oberhalb der Blinddarmklappe mit zahlreichen tiefen, theilweise gürtelförmigen, alten tuberculösen Ulcerationen bedeckt. Das Peritonaeum ist unter dem Grunde der tuberculösen Ulcerationen mit zahlreichen Tuberkeln besäet, die sich an manchen Stellen schnurartig längs der in die Mesenterial-Lymphdrüsen führenden Lymph-Gefässe anordnen. Tuberculöse Ulcerationen befinden sich noch im Jejunum, die letzte liegt unterhalb des Diverticulum Vateri. Im Dickdarm ist die Schleimhaut des ganzen Blinddarms und des Colon ascendens mit zahlreichen grossen tuberculösen Geschwüren bedeckt. Die Mesenterial-Lymphdrüsen sind sehr vergrössert und verkäst.

Der Magen ist gross. Die Magenschleimhaut ist blass, dünn, an der Oberfläche glatt und mit etwas Schleim bedeckt. Auf dieser Schleimhaut gewahrt man 2 Geschwüre: das eine fast im Centrum der hinteren Wand, das andere an der Curvatura major, gleichfalls fast in der Mitte zwischen dem Fundus und der Pars pylorica. Das erste dieser Geschwüre ist von runder Gestalt und etwa 4 qcm gross, das andere, kleine ist ebenfalls rund und nur hirsekorngross.

Die Ränder des grösseren Geschwürs sind in einer Ausdehnung von 3—5 mm unterminirt. Wird es unter Wasser untersucht, so erhebt sich der unterminirte Rand rund herum in Form eines schwimmenden, dünnen, weichen, weisslich grauen Fetzens. — Der Boden des Geschwürs ist grauroth, uneben, granulirt, ziemlich weich, und man erblickt darauf 4 graugelbe Knötchen von der Grösse eines Hirsekorns. Unter dem Boden des Geschwürs ist die Muscularis etwas verdickt, und auf dem getrübten Peritonaeum sieht man, wie überall, zahlreiche weisslichgraue kleine Tuberkel. Um die Geschwürsränder herum erweisen sich die Mucosa und die Submucosa nicht verdickt.

Das kleine Geschwür präsentirt sich in Form einer blassen, knötchenartigen, rundlichen Erhabenheit der Schleimhaut von der Grösse eines Hanfkorns, an dessen Spitze man eine graugelbe, sagoartige, hirsekorngrosse Einsenkung bemerkt. Der Grund dieses Geschwürs reicht bis zur Submucosa. Um die erwähnte knötchenartige Prominenz herum ist weder die Mucosa noch die Submucosa verdickt.

Die nähere Untersuchung der Magenwände ergab amyloide Degeneration nur an einzelnen Stellen in den feinen Blutgefässen.

Die Schleimhaut ist an manchen Stellen etwas dünner, an anderen normal dick. An den dünneren Stellen ist das Bindegewebe der Schleimhaut

Digitized by Google

compact, ziemlich stark mit Leukocyten infiltrirt, und die Drüsen derselben sind stark verkürzt, erweitert und auseinander geschoben. An anderen Stellen ist die Leukocyten-Infiltration der Schleimhaut weniger in's Auge fallend, und die Drüsen sind länger, wiewohl auch ziemlich deutlich atrophirt. In den tieferliegenden Theilen der Schleimhaut sind Lymphfollikel vorhanden, aber in geringer Anzahl. Am zahlreichsten sind sie in der Pars pylorica.

Die zottenförmigen Ränder des grösseren Geschwürs bestehen aus sehr stark mit Leukocyten infiltrirtem Bindegewebe, wobei diese Leukocyten auch im Lumen der Drüsen und zwischen ihren granulirten, und grösstentheils mit einander verbundenen Epithelzellen zu sehen sind. Um die Geschwürsränder herum ist die Schleimhaut auch dicht mit Leukocyten infiltrirt. Den Boden des Geschwürs bildet die Submucosa, in Form einer ziemlich dicken Schicht von Granulationsgewebe. In diesem Granulationsgewebe treten jedoch deutlich winzige, runde, heerdartige stärkere Leukocyten-Anhäufungen mit deutlicher Verkäsung im Centrum hervor. Dies sind die dem blossen Auge sichtbaren grauweissen Knötchen am Boden des Geschwürs. Nur in einzelnen dieser Knötchen sieht man im Inneren spärliche Epithelioidzellen oder kleine Riesenzellen. Ueberall, sowohl in den Knötchen, als auch im ganzen Boden des Geschwürs, sieht man Koch'sche Bacillen, aber in geringer Anzahl. Vom Boden des Geschwürs aus verbreitet sich die Leucocyten-Infiltration in der Submucosa weiter; am meisten ausgesprochen ist sie längs der Lymphgefässe und bildet an einzelnen Stellen compacte, heerdartige Anhäufungen mit Epithelioidzellen und Riesenzellen oder ohne dieselben. Unterhalb des Geschwürsboden breitet sich die Leukocyten-Infiltration auch auf die Muscularis und in geringerem Grade auch auf die Serosa und Subserosa aus.

Das kleine tuberculöse Geschwür unterschied sich von dem grösseren nur durch seinen geringeren Umfang, übrigens bot es mikroskopisch genau dasselbe Bild dar.

In diesem, wie auch im vorhergehenden Falle traten die Magengeschwüre in Gemeinschaft mit sehr ausgedehnten tuberculösen Zerstörungen im Darm auf. Eigenthümlich war in diesem Falle die intensive Unterminirung der Ränder des grossen Geschwürs, die ohne Zweifel davon abhängt, dass die tuberculöse Entzündung sich in der Submucosa rascher verbreitet, als in der Mucosa.

4. Z. S., Tagelöhnerin, 36 Jahre alt, kam im Januar 1893 in das Hospital zum Kindlein Jesu. Die Kranke klagte hauptsächlich über starken Husten, Athemnoth, über zeitweiliges Fieber und andere Symptome chronischer Lungenschwindsucht. Blutspeien war erst in den letzten Monaten ihres Lebens eingetreten. Im Sputum wurden stets in grösserer oder geringerer Anzahl Tuberkel-Bacillen gefunden. In den letzten Monaten vor ihrem Tode trat Schwellung der unteren Extremitäten ein, und gleichzeitig wurden im Harn Eiweiss, in nicht zu grosser Menge, und Cylinder wahr-

Digitized by Google

genommen. An Diarrhoe hatte sie nicht gelitten. Von Seiten des Magens war constanter Mangel an Appetit, Aufstossen und von Zeit zu Zeit Schleimerbrechen zu notiren. Es muss noch hinzugefügt werden, dass die Kranke, häufig und in grossen Quantitäten, Branntwein zu sich nahm.

Der Leichenbefund war bei der im April 1893 vorgenommenen Autopsie folgender: stark abgezehrte Leiche mit blasser Haut und dünnem, fast ganz atrophirtem Unterhaut-Fettgewebe. Die Muskeln sind ebenfalls blass, schwach entwickelt. Das Gehirn und die Hirnhäute bieten ausser ihrer Blässe nichts Besonderes dar.

Beide Lungen sind etwa um ein Drittel ihres Umfangs vergrössert, an den Rändern blass, emphysematös und in den hinteren Theilen teigartig geschwollen. Beide Lungen sind in der oberen Hälfte, besonders an der Spitze, angewachsen. Weiter befinden sich in der oberen Hälfte jeder Lunge viele kleinere und grössere, umschriebene, geschwulstartige Verhärtungen, die vorwiegend aus compactem, dunkel pigmentirtem Bindegewebe mit nur wenig käsigen Massen bestehen. An den Lungenspitzen sind diese Verhärtungen am grössten, zahlreichsten und fliessen fast in einander, ausserdem erblickt man an jeder Seite gerade an der Spitze einen runden Hohlraum von der Grösse einer kleinen Walnuss mit ziemlich glatten Wandungen und graugelber eitriger Inhaltsmasse. Die Schleimhaut der Bronchien und der Trachea ist geröthet, verdickt, weist deutliche Längs- und Querstreifung auf und ist reichlich mit dickflüssigem, eitrigem Schleim bedeckt. Die Kehlkopfschleimhaut ist geröthet, verdickt, mit Schleim bedeckt, aber ohne Ulcerationen. Die Bronchialdrüsen sind vergrössert, hart, dunkel gefärbt.

Das Herz ist ziemlich klein. An der inneren Oberfläche der Aorta gewahrt man einige von einem veralteten atheromatösen Process herrührende Knötchen.

Die Milz ist unerheblich vergrössert, blass, hart. Infiltratio adiposa hepatis. Die Nieren sind fast normal gross. Die Nierenkapsel lässt sich an einzelnen Stellen nur mit Mühe abziehen. Die Oberfläche der Rinden-Substanz weist hier und da deutliche röthliche Vertiefungen auf, an den übrigen Stellen aber ist sie glatt, blass. Die Rindensubstanz ist von normaler Stärke, blass und nur an den eben erwähnten Vertiefungen sichtlich dünner. Die Pyramiden sind gleichfalls blass. Die Nierenbecken bieten nichts Auffallendes dar (Nephritis chronica). Harnleiter, Harnblase und die Geschlechtsorgane sind blass.

Die Schleimhaut der Mundhöhle und des Rachens ist unerheblich geröthet. Die Balgdrüsen an der Zungenwurzel und die Tonsillen sind etwas geschwollen. Die Luschka'sche Rachentonsille ist ebenfalls vergrössert, geröthet, und man erblickt darauf eine alte, eine Fläche etwa 1 qcm einnehmende, tuberculöse Ulceration.[1])

[1]) Nach meinen Beobachtungen zu schliessen, gehören solche tuberculöse Ulcerationen an der retronasalen Schleimhaut und besonders an der Luschka'schen Rachentonsille bei Phthisikern zu den verhältnissmässig häufig angetroffenen anatomischen Veränderungen.

Digitized by Google

Die Schleimhaut des Oesophagus ist blass. Der Magen ist normal gross, enthält Gase in grosser Menge und eine kleine Quantität noch wenig veränderter Speisen. Die Magenschleimhaut ist in der Pars pylorica schieferfarben, etwas verdickt und ziemlich reichlich mit zähem Schleim bedeckt. Dicht an der Valvula pylori befinden sich auf der Schleimhaut vier warzenartige Verdickungen ungefähr von der Grösse einer Erbse; die grösste derselben hat bereits einen deutlichen, dünneren Stiel. Am Magenfundus und in der Cardiagegend ist die Schleimhaut blass, dünn und mit einer weniger dicken Schleimschicht überzogen. Ausser den soeben beschriebenen Veränderungen im Pylorustheil sehen wir an der hinteren Magenwand, 3 cm von der Pförtnerklappe entfernt, 2 runde Geschwüre; das eine derselben misst 4, das andere 3 cm im Durchmesser. Das zweite Geschwür ist 2 cm von dem grösseren entfernt. Beide haben verdickte, durch ihre Härte von der anstossenden Schleimhaut sich unterscheidende Wände, wulstartige gerötbete Ränder. Der Boden der Geschwüre ist uneben, leicht granulirt, grau oder graugelb, ohne ausgesprochene grauweisse Knötchen. Der Boden beider Geschwüre liegt im Territorium der Submucosa, stösst aber noch nicht an die Muscularis. Die Submucosa zwischen den Geschwüren ist sichtlich verdickt; ausserdem lässt sich eine deutliche Verdickung derselben, in Gestalt von das grössere Geschwür in einer Entfernung von 1—2 und mehr Centimeter umgebenden Streifen, nachweisen. Die Muscularis unterhalb der Geschwüre zeigt keine ins Auge fallenden Veränderungen. Ebenso verhält sich die Serosa.

Die mikroskopische Untersuchung der Magenschleimhaut zeigte überall, besonders aber im Pylorustheile, die einer, mit bedeutender Atrophie der Schleimdrüsen und Verdünnung der Schleimhaut selbst verbundenen chronischen catarrhalischen Entzündung eigenen Veränderungen. Ausserdem wurden im tieferen Theile der Schleimhaut, unmittelbar unter der Muscularis mucosae, sehr zahlreiche kleinere und grössere, Lymphfollikeln ähnliche Bildungen gefunden. Am zahlreichsten waren dieselben im Pylorustheile, spärlicher im Cardiatheile und am spärlichsten im mittleren Magentheile. In den Geschwürsrändern fiel vor allen Dingen die intensive Leukocyten-Infiltration der Schleimhaut auf, durch die die atrophirten Drüsen derselben bedeutend auseinander geschoben waren. Am Geschwürsboden war die Leukocyten-Infiltration ebenfalls ausserordentlich stark, und inmitten dieser Infiltration traten hier und da runde, knötchenartige Leukocyten-Ansammlungen mit Epithelioidzellen, manche sogar inwendig mit Riesenzellen, zu Tage. In diesen Knötchen gelang es, bei entsprechender Färbung sehr vereinzelte Koch'sche Bacillen zu entdecken. Die Verdickung der Submucosa um die Ulcerationen herum hing hauptsächlich von der Leukocyten-Infiltration längs der Gefässe ab. Auch inmitten dieser Infiltration gewahrte man an einigen Stellen kleine Tuberkel mit spärlichen Koch'schen Bacillen. Das kleine Geschwür, das auf einer stärkeren Verdickung der Submucosa lag, machte den Eindruck, als sei es in Folge dieser Veränderungen in der Submucosa, nicht aber in Folge einer Infection der freien Oberfläche der Magenschleimhaut entstanden.

Digitized by Google

Im Dünn- und Dickdarm war die Schleimhaut blass, und es befindet sich nur dicht über der Blinddarmklappe ein kleines, altes tuberculöses Geschwür auf dem Payer'schen Drüsenhaufen. Die Mesenterialdrüsen sind wenig vergrössert, und man gewahrt nirgends deutlich ausgesprochene Verkäsung. In den Geschlechtsorganen lassen sich keine sichtbaren Veränderungen nachweisen.

In diesem Falle war also die Kranke an Phthisis fibrosa ulcerosa, complicirt mit chronischer diffuser Nierenentzündung und alter Gastritis catarrhalis follicularis chronica, zu Grunde gegangen. In dem auf diese Weise veränderten Magen hatten sich zwei tuberculöse Geschwüre entwickelt, während die tuberculösen Ulcerationen im Darm verhältnissmässig sehr unbedeutend waren.

Zu obigen Fällen von Gastritis tuberculosa füge ich noch einen fünften, von mir im Jahre 1888 bei einem 46jährigen, im Kindlein Jesu-Hospital verstorbenen Tagelöhner beobachteten Fall hinzu. Der Kranke hatte sehr lange Zeit im Hospital zugebracht. Er klagte beständig über hartnäckigen Husten mit spärlichem Auswurf und über Athemnoth. Blutspeien trat selten und hauptsächlich gegen das Ende zu auf. Allmählich magerte der Kranke sehr ab, fieberte jedoch wenig. Diarrhoe stellte sich erst in den letzten Lebensmonaten ein. Seitens des Magens war nur Appetitlosigkeit zu verzeichnen.

An der Leiche wurde ausser starker Abmagerung Phthisis fibrosa mit grossen Cavernen an den Lungenspitzen constatirt. Bronchitis chronica. Laryngitis tuberculosa ulcerosa, allein die Ulcerationen waren klein und hauptsächlich an der hinteren Wand der Epiglottis. Tumor lienis fibrosus. Epididymitis tuberculosa sinistra. Die Rachenmandeln und die Luschka'sche Tonsille sind etwas geschwollen. Die Schleimhaut des Oesophagus ist blass. Der Magen ist mässig gross und mässig durch Gase aufgetrieben. Die Magenschleimhaut ist blass, dünn, mit etwas zähem Schleim bedeckt; auf dieser Schleimhaut befindet sich an der Curvatura minor, 5 cm von der Valvula pylori entfernt, ein rundlich-ovales, grosses tuberculöses Geschwür. Sein grösster Durchmesser beträgt 5, der kürzeste 3½ cm. Die Ränder des Geschwürs sind an einer Seite etwas geröthet, erhaben, wulstartig, an der anderen deutlich unterminirt, und zwar beträgt die tiefste Unterminirung 4 mm. Der Boden des Geschwürs ist grau oder stellenweise grauroth und weist nur wenige grauweisse, kleine, runde Knötchen auf. Um den unterminirten Geschwürsrand herum ist die Submucosa in einiger Ausdehnung verdickt und getrübt. Die Muscularis unter dem Boden des Geschwürs, wie auch die Subserosa und die Serosa sind unverändert.

Bei mikroskopischer Untersuchung der Magenschleimhaut ausserhalb des Bereichs des soeben beschriebenen Geschwürs wurden nirgends irgend-

Digitized by Google

welche wichtigen Veränderungen gefunden. Hier und da war die Schleimhaut etwas mit Leukocyten infiltrirt. Folliculäre Lymphknötchen sind im Allgemeinen in der Schleimhaut spärlich vertreten und hauptsächlich im Pylorustheil verstreut. Was das Geschwür selbst betrifft, so zeigte es ganz ähnliche Veränderungen, wie die oben beschriebenen. An den Rändern und dem Boden des Geschwürs fiel hauptsächlich die intensive Leukocyten-Infiltration auf, in deren Mitte man kleine, runde Tuberkel in geringer Anzahl bemerkte. Diese Tuberkel hängen auch vor Allem von der beträchtlichen Anhäufung der Leukocyten ab; Epithelioid- und Riesenzellen sind darin nur spärlich vorhanden. Koch'sche Bacillen sind auch nur wenige zu finden. Die Veränderungen in der Submucosa, um die Geschwürsränder herum, rühren auch von der Leukocyten-Infiltration längs der Gefässe her, wobei es auch an einzelnen Stellen zur Bildung einiger Tuberkel gekommen war. Die Unterminirung der Geschwürsränder von einer Seite war eine Folge des rascheren Umsichgreifens der tuberculösen Entzündung in der Submucosa auf dieser Seite.

Die Schleimhaut des Dünn- und Dickdarms ist blass. Im Ileum befinden sich über der Blinddarmklappe einige quer liegende, alte tuberculöse Geschwüre an Stelle der Payer'schen Haufen und der solitären Drüsen. Im Blinddarm und im Colon ascendens sind viele solche tuberculöse Geschwüre, und ausserdem findet sich noch ein tuberculöses Geschwür, und zwar nicht weit vom Anus.

In diesem Falle war also das tuberculöse Geschwür im Magen bei Phthisis fibrosa und bei ziemlich ausgedehnten tuberculösen Veränderungen im Darm entstanden.

Vergleichen wir nun die oben beschriebenen tuberberculösen Magengeschwüre mit den im Darme vorkommenden Geschwüren, so werden wir trotz der zwischen ihnen bestehenden grossen Aehnlichkeit doch auch grosse Unterscheidungsmerkmale gewahren. Diesen Unterschied sieht man:

a) in der allgemeinen Form der Geschwüre;

b) darin, dass in einigen Fällen von tuberculöser Gastritis das submucöse Bindegewebe weit mehr bei der Entzündung betheiligt ist;

c) dass die Muscularis, die Subserosa und die Serosa relativ selten bei der tuberculösen Entzündung betheiligt sind;

d) dass die Koch'schen Bacillen im Allgemeinen in den Rändern und im Boden der tuberculösen Magengeschwüre nur spärlich vertreten sind.

Was zuvörderst die runde Form der Magengeschwüre betrifft, so steht dieselbe ohne Zweifel mit dem hier nicht so aus-

Digitized by Google

drücklichen, dominirenden Querverlauf der Lymph- und Blutgefässe, wie wir dies im Darm finden, in Zusammenhang.

Die stärkere Betheiligung der Submucosa an der tuberculösen Entzündung des Magens als an derjenigen des Darmes zeigte sich in den oben beschriebenen Fällen auf zweierlei Weise, und zwar:

1. als diffuse tuberculöse Entzündung der Lymphgefässe um die Geschwüre herum (Lymphangioitis tuberculosa) ohne starke Unterminirung der Ränder und

2. als Lymphangioitis mit raschem Zerfall, wodurch sich die starke Unterminirung der Ränder erklärt.

Weder die eine noch die andere Form wird gewöhnlich in so vorgeschrittener Entwicklung im Darm beobachtet. Ob jedoch auch im Magen eine so bedeutende Betheiligung der Submucosa an der tuberculösen Entzündung häufig stattfindet, darauf muss ich die Antwort schuldig bleiben.

In allen von mir untersuchten tuberculösen Magengeschwüren waren weit weniger Koch'sche Bacillen vorhanden, als in den Geschwüren des Darmes gefunden werden. Das Vorkommen einer so geringen Anzahl Koch'scher Bacillen in tuberculösen Magengeschwüren wird auch einstimmig durch die neuen Forschungen von O. Barbacci[10] und M. Letulle[11] bestätigt. Diese Bacillen färbten sich in meinen Präparaten entweder überall gleich, oder wiesen nicht selten helle Vacuolen auf. Gewöhnlich waren die Bacillen in den Tuberkeln selbst am zahlreichsten. Weshalb enthalten nun aber die tuberculösen Magengeschwüre immer so wenig Koch'sche Bacillen? Die experimentellen Untersuchungen geben uns keine directe Antwort darauf. Die Untersuchungen von Falk[20] und Frank[21] haben schon vor längerer Zeit gezeigt, dass der Magensaft die Koch'schen Bacillen nicht tödte. Dies wurde hierauf durch die Untersuchungen Wesener's[22], Fischer's[23] und Straus und Würtz's[9] bestätigt. Die beiden letztgenannten Autoren fanden noch, dass die Koch'schen Bacillen nach 6stündigem Verbleiben im Magensafte bei + 38° ihre Virulenz vollständig behielten und erst nach 24stündiger Einwirkung dieses Saftes zu Grunde gingen. Trotz alledem beweisen diese Experimente durchaus nicht, dass der Magensaft ein günstiger Boden für Entwicklung der Koch-

Digitized by Google

schen Bacillen sei, und dafür scheint auch die Seltenheit tuberculöser Magengeschwüre bei Phthisikern und die constant geringe Anzahl Koch'scher Bacillen in den untersuchten tuberculösen Geschwüren entschieden zu sprechen. Der Grund dieser beiden letzten, thatsächlich erwiesenen Facta liegt aller Wahrscheinlichkeit nach in der, der Entwickelung der Tuberkelbacillen nicht günstigen, Einwirkung des Magensaftes.

Aus der Vergleichung aller bisher veröffentlichten Beobachtungen über tuberculöse Magengeschwüre geht hervor, dass dieselben ihren Sitz am häufigsten im Pylorustheile haben, aber auch an anderen Stellen, z. B. an der Hinterwand, an der Curvatura major und minor und sogar am Cardiatheile vorkommen können. Am häufigsten findet man ein Geschwür, dessen Grösse verschieden sein kann, aber durchaus nicht selten sieht man 2, oder sogar viele Geschwüre. Im letzten Falle kommt es vor, dass die anstossenden Geschwüre in einander fliessen, so dass in Folge dessen eine grosse oberflächliche Ulceration entsteht, und dass z. B. fast der ganze Pylorustheil des Magens in ein tuberculöses Geschwür verwandelt ist.

Wenn auf der Magenschleimhaut viele tuberculöse Geschwüre bestehen, so hat es den Anschein, als entwickelten sie sich nicht alle durch Infection von der freien Schleimhautoberfläche her. Einzelne derselben entstehen wahrscheinlich in Folge der in der Submucosa des Magens um die grösseren Geschwüre herum bestehenden tuberculösen Entzündung. Geschieht dies zu gleicher Zeit oder nach und nach an mehreren Stellen um ein grösseres Geschwür herum, so nimmt das tuberculöse Geschwür den Charakter eines Ulcus tuberculosum serpens ventriculi an.

Wenn also bei Phthisischen der Magen nur ausnahmsweise und selten von tuberculöser Entzündung befallen wird, so entsteht die Frage, ob nicht in diesen Ausnahmefällen irgend welche besonderen prädisponirenden Momente zu entdecken wären? Man könnte dieselben vielleicht in der Form der Lungenschwindsucht oder im Zustand der Magenschleimhaut selbst suchen.

In allen unseren 5 Fällen waren die tuberculösen Magengeschwüre bei derjenigen Form von Lungenschwindsucht entstanden, die als Phthisis fibrosa bezeichnet wird. Diese Art von Lungenschwindsucht hat vor Allem einen langsamen Ver-

Digitized by Google

lauf, und es wäre möglich, dass diese lange Dauer eines der günstigen Momente zur Bildung tuberculöser Magengeschwüre bilde. In der That wiederholt sich bei lange dauernder Lungenschwindsucht die Zuführung Tuberkelkeime enthaltenden Sputums in den Magen constant. Findet also die Infection das eine Mal nicht statt, so kann dies bei den nächsten Malen geschehen. Dies ist um so leichter zu begreifen, da die Schleimhaut, selbst bei langsamem Verlauf der Schwindsucht, nicht nur physiologische, von der Unthätigkeit und Activität abhängige Veränderungen erfährt, sondern auch zufälligen, pathologischen Veränderungen, z. B. katarrhalischen Entzündungen ausgesetzt sein kann.

Seitens des Magens können die prädisponirenden Momente wahrscheinlich verschiedener Art sein.

a) Vergleichen wir unsere Fälle, so bemerken wir vor allen Dingen, dass im ersten und vierten Falle ein alter chronischer Magenkatarrh mit Verdickung und Schieferfärbung der Schleimhaut, in den beiden anderen deutliche katarrhalische Entzündung und schliesslich im letzten weniger deutlich hervortretende Entzündung bestand. Diese Entzündung dürfte wohl eines der prädisponirenden Momente sein. Entzündliche Veränderungen der Magenschleimhaut beeinträchtigen die Absonderung des Magensaftes, und bei gestörter Secretion dieses Saftes lässt auch seine antiseptische Wirkung nach. Jedenfalls muss aber, wenn das angeführte Moment von Bedeutung sein kann, die entzündliche Veränderung in der Magenschleimhaut, als Disposition zu tuberculösen Processen, ziemlich intensiv sein, denn entzündliche Magenaffectionen geringeren Grades sind bei Phthisikern durchaus nicht selten, wie aus den Arbeiten B. Marfan's [7] und Schwalbe's [12] erhällt. Ausserdem sind in letzter Zeit ziemlich viele, die Secretion des Magensaftes bei Phthisikern behandelnde Werke erschienen, und zwar von Immermann [13], Klemperer [14], Herzog [15], Hildebrand [16], Brieger [17], Schetty [18] u. A. Es ergiebt sich aus diesen Arbeiten, dass bei Phthisischen nicht selten mehr oder weniger mangelhafte Magensaftsecretion eintritt.

b) Ein weiteres und nicht unbedeutendes, zu tuberculösen Entzündungen disponirendes Moment kann auch das Vorhanden-

Digitized by Google

sein einer grossen Anzahl Lymphfollikel in der Magenschleimhaut bilden. Als Beweis dafür dient uns die alltägliche Beobachtung, wie sich solche Schleimhäute, die physiologisch Lymphfollikel enthalten, der Tuberculosis gegenüber verhalten (z. B. der Darm). Vom Magen des Menschen hiess es bis jetzt gewöhnlich, dass die Schleimhaut desselben nur wenig solche Follikel besitze. Allein die unter meinen Augen ausgeführten Untersuchungen Dobrowolski's [19] lieferten den Beweis, dass dem nicht so ist. Nicht selten trifft man nämlich auf menschliche Magen, die viele Lymphfollikel enthalten. Es kommt dies besonders bei katarrhalischen Entzündungen vor, für welche Dobrowolski sogar die Bezeichnung Gastritis granulosa vorschlägt. In solchen Magen sind die Follikel in der Weise angeordnet, dass die meisten im Pylorus- und im Cardiatheile und weit weniger im mittleren Abschnitte liegen. In den von mir beschriebenen 5 Fällen von Gastritis tuberculosa konnte ich constant das Vorhandensein einer geringeren oder grösseren Anzahl von Lymphfollikeln constatiren. Es steht also der Voraussetzung, dass die Gastritis granulosa zu tuberculösen Entzündungen disponire, nichts im Wege, um so mehr, da die tuberculösen Geschwüre am häufigsten in der Pylorusgegend auftreten, wo diese Follikel am zahlreichsten vertreten sind.

c) Längeres Verbleiben des Sputum mit Koch'schen Bacillen enthaltenden Mageninhaltes im Magen kann auch für gewisse Magenabschnitte ein zu häufigerem Auftreten von Geschwüren daselbst disponirendes Moment sein. Man könnte annehmen, dass dasselbe von besonderer Bedeutung für den Pylorustheil des Magens sei und mit anderen, die Infection der Schleimhaut erleichternden Ursachen zusammen wirke.

d) Schliesslich können auch zufällig vorhandene pathologische Zustände, als die Anwesenheit von Ulcerationen nicht tuberculöser Natur, hämorrhagische Erosionen, zufällige Verwundungen u. s. w., die Infection der Magenschleimhaut begünstigen.

Wohl nur in den eben angeführten prädisponirenden Momenten und vielleicht noch in einigen anderen finden wir eine Erklärung dafür, dass die tuberculöse Gastritis zuweilen bei ganz geringen tuberculösen Veränderungen im Darm eintritt, wie dies in Litten's [1] und auch in unserem ersten und vierten Falle stattfand.

Digitized by Google

Ausser der von einer bestimmten Form der Lungenschwindsucht und dem Zustande der Magenschleimhaut selbst abhängenden Disposition müssen zu den dieses Organ, wenigstens dem Anscheine nach, zu tuberculösen Entzündungen disponirenden Momenten noch sehr ausgedehnte tuberculöse Processe im Darm gerechnet werden. Aus einem Vergleiche vieler alter und neuer Beobachtungen geht hervor, dass, sobald die tuberculösen Ulcerationen erst das Ileum und Jejunum einnehmen und bis zum Duodenum vordringen, dieselben dann relativ nicht zu selten auch im Magen zu finden sind. Worin besteht nun diese zuletzt genannte Disposition? Wenn nur in solchen Fällen die Magenschleimhaut sorgfältig untersucht würde, so dürfte man, glaube ich, stets in ihr selbst genug andere prädisponirende Momente finden.

Selbstverständlich kann die tuberculöse Entzündung der Magenschleimhaut nur in seltenen Fällen klinische Bedeutung haben. Dieselbe tritt ja immer als secundäre Erkrankung, gewöhnlich bei weit vorgeschrittener Lungenschwindsucht, auf und verläuft in der Mehrzahl der Fälle unbemerkt. Die Entzündung gewinnt erst dann an Bedeutung, wenn plötzlich bei einem Phthisischen alarmirende Erscheinungen seitens des Magens auftreten, wie Blutsturz, Symptome einer Perforation der Magenwand u. s. w. Zuweilen kann jedoch, noch ehe es zum Aeussersten kommt, der tuberculöse Process sich auch klinisch stark manifestiren. So beobachtete Dr. Sokolowski bei einem im Hospital zum Heiligen Geiste befindlichen Kranken heftige Cardialgie, die beständig zum therapeutischen Einschreiten zwang und die sogar wegen der Symptome constanter Dyspepsie und des Fehlens von Salzsäure im Magensafte die Vermuthung aufkommen liess, der Kranke leide an Krebs. Post mortem fand man jedoch im Magen ein grosses tuberculöses Geschwür. In gleicher Weise war in unserem dritten Falle klinischerseits bei dem Kranken Magenkrebs vermuthet worden, während man bei der Section nur 2 tuberculöse Geschwüre fand. Wie dem auch sei, immerhin ist gewisse Vorsicht geboten, dass man leichte Symptome seitens des Magens bei Phthisischen nicht gleich dem Vorhandensein einer tuberculösen Entzündung zuschreibe, denn diese Symptome können die Folge pathologischer, zu tuberculösen Entzündungen nur disponirende Zustände sein.

Digitized by Google

Literatur.

1. M. Litten: Ulcus ventriculi tuberculosum. Dieses Archiv, Bd. 67, S. 615, 1876.
2. Talamon-Balzer: Phthisie locale; ulcerations tuberculeuses de l'estomac et de l'intestin. Bull. soc. anat. 1878, S. 374.
3. Gilles; Sabourin. Ibid.
4. Orth: Exper. Magengeschw. Dieses Arch., Bd. 76, S. 223. 1879.
5. Cazin: Des tubercules de l'estomac, spécialement chez les enfants. L'union méd., 1881.
6. Eppinger: Ueber Tuberkulose des Magens und Oesophagus. Prag. med. Woch. 1881. Nr. 51—52.
7. B. Marfan: Troubles et lésions gastriques dans la Phthisie pulmonaire. Paris. 1887.
8. A. Serafini: Contribuzione alla casuistica della tuberculosi dello stomaco. Estratto dagli Annali clinici dell' Ospedale degl' Incurabili, fasc. 5—8. 1888.
9. Straus und Würtz. Einfluss des Magensaftes auf die Tuberkel-Bacillen. I. Tuberkulose-Congress zu Paris. Juli 1888.
10. O. Barbacci: Una rara forma di tuberculosi gastrica. Lo sperimentale. 1890. Maggio.
11. M. Letulle: Bull. soc. anat. Paris. 17 mars 1893. V. VII.
12. Schwalbe: Die Gastritis der Phthisiker vom pathologisch-anatomischen Standpunkte. Dieses Archiv Bd. 117, S. 316.
13. H. Immermann: Ueber die Function des Magens bei Phthisis tuberculosa. Wien. med. Presse. Nr. 23 u. 24.
14. G. Klemperer: Ueber die Dyspepsie der Phthisiker. Berl. klin. Woch. Nr. 11.
15. Herzog: Dyspepsie bei Lungenschwindsucht. Diss. Berlin. 1889.
16. C. H. Hildebrand: Zur Kenntniss der Magenverdauung bei Phthisikern. Deutsche med. Woch., S. 292. 1889.
17. O. Brieger: Ueber die Function des Magens bei Phthisis pulmonum Deutsche med. Woch., S. 269. 1889.
18. E. Schetty: Untersuchungen über die Magenfunction bei Phthisis pulmonum tuberculosa. Deutsche Arch. f. klin. Med. Bd. 74.
19. Z. Dobrowolski: Ziegler's Beiträge. 1894. Bd. XVI.
20. Falk: Dies. Arch. 93, S. 177. 1883.
21. Frank: Deutsche med. Woch. 1884, Nr. 20.
22. F. Wesener: Kritische und experimentelle Beiträge zur Lehre von der Fütterungstuberkulose. Academische Habilitationsschrift. Freiburg, I. Bd. 1885.
23. H. Fischer: Ueber die Uebertragbarkeit der Tuberculose durch die Nahrung etc. Arch. f. exp. Pathol. Bd. XX. 1886. S. 446.

Digitized by Google

XXIV.

Zur Frage der Entstehung der Hyalin-Körperchen bei Rhinosclerom.

(Aus dem Institut für pathologische Anatomie von Prof. Wyssokowitsch.)

Von

Dr. W. N. Konstantinowitsch in Kiew (Russland).

(Hierzu Tafel XV.)

I.

Sehr häufig findet man bei der mikroskopischen Untersuchung von Geweben, die von irgend einem pathologischen Process befallen sind, und manchmal auch in solchen Fällen, wo man unter dem Mikroskop keine evidenten Veränderungen constatiren kann, sogenannte Hyalin-Körperchen, welche seit der Arbeit von Russel (1890), der sie als die specifischen Krebserreger ansah, unter dem Namen Corpora fuchsinophila Russelii bekannt sind. Diese Hyalin-Körperchen, die bald in grösserer, bald in kleinerer Anzahl vorkommen, werden von vielen Forschern bei chronischen granulirenden Processen, bei tuberculösen und syphilitischen Affectionen, bei epithelialen (im interstitiellen Gewebe) und mesodermalen Geschwülsten, an der Schleimhaut des Magens, des Darmes u. s. w. beobachtet. In ganz besonders grosser Anzahl finden sich die Hyalin-Körperchen im Gewebe des Rhinoscleroms und dieser Umstand ist, wie bekannt, eines der Kennzeichen, nach welchen man unter dem Mikroskop ein rhinoscleromatöses Neoplasma erkennt.

Seit dem Anfange der 80er Jahre vor. Jahrh., als man zum ersten Mal besondere Aufmerksamkeit dem Hyalin und den hyalinen Gebilden zuwandte (v. Recklinghausen), erschienen in der Literatur nicht wenig Berichte über die Entstehung der Hyalinkörperchen in den Geweben bei verschiedenen Processen. Aber die Frage über die Bildung von Hyalin-Körperchen bei Rhinosclerom wurde seit der bekannten Arbeit von Cornil und Alvarez (1885) wenig berührt, und wenn dieselben erwähnt werden, so doch nur ganz kurz, wobei im Ganzen doch nur die Ansichten der erwähnten Autoren wiederholt werden. Und noch in der letzten Zeit, wo viele Autoren darin übereinstimmen, dass

Digitized by Google

die Hyalin-Körperchen in gewissen Beziehungen zu den rothen Blutkörperchen stehen, wird hinsichtlich der morphologisch ähnlichen Körperchen im Gewebe des Rhinoscleroms sowohl in einzelnen Berichten, als auch sogar in den neuesten Lehrbüchern der pathologischen Anatomie (Nikiforow 1899, Cornil et Ranvier 1901) die Ansicht ausgesprochen, dass sie durch specifische Bacterien hervorgerufen werden.

Da wir die Gelegenheit hatten, einige Fälle von Rhinosclerom zu untersuchen, so richteten wir unsere Aufmerksamkeit auf die Art und Weise der Entstehung der Hyalin-Körperchen und kamen nothgedrungen zu anderen Ansichten und Resultaten, welche an dieser Stelle den Gegenstand des vorstehenden Berichtes bilden.

II.

Ehe wir zu den Hyalin-Körperchen übergehen, halten wir es für nöthig, die Frage der Hyalin-Degeneration im Allgemeinen zu erörtern. Die Hyalin-Degeneration ist, wie bekannt, einer der weitest verbreiteten Degenerationsprocesse; aber bis zum heutigen Tage ist, ungeachtet der umfangreichen Literatur über diese Frage, noch nicht genau festgestellt, was man als Hyalin-Entartung ansehen darf, und wie man dieselbe von anderen manchmal auch unter dem Mikroskop ähnlichen Processen (Colloid-, Keratohyalin- und Amyloid-Degeneration) unterscheiden soll. So finden wir in allgemein verbreiteten Lehrbüchern der pathologischen Anatomie und allgemeinen Pathologie Folgendes:

Recklinghausen (1883), der die Hyalin-Metamorphosen besonders berücksichtigte, fand dessen ungeachtet Hyalin „in Cystomen der Schilddrüse, in der Hypophysis u. a.“; wahrscheinlich verwechselte er dasselbe mit der Colloidsubstanz.

Paschutin (1885) braucht in seinem Lehrbuche die Begriffe „Hyalin“ und „Colloid“ als Synonyme.

Ziegler (1895) neigt der Ansicht zu, „dass die Amyloidsubstanz aus einem hyalinen Eiweisskörper, der keine Jodreaction giebt, hervorgeht, dass aber die Umwandlung sich gewöhnlich sehr rasch vollzieht“, er verbindet also die Amyloid-Degeneration mit der Hyalin-Entartung. Derselben Meinung sind Litten, Krawkow, Podwyssotzky u. s. w.

Digitized by Google

Ribbert (1901) neigt der Ansicht zu, dass als Ausgangspunkt der Hyalin-Degeneration die Störung des localen Stoffwechsels anzusehen ist, und fügt, indem er den allmählichen Untergang der Zellen beschreibt, hinzu: „In der Schilddrüse liegt die Annahme nahe, dass die Interstitien von dem aus normalen Follikeln austretenden oder bei ihrem Untergang frei werdenden Colloid durchtränkt werden". Wie es scheint, findet er, dass Hyalin und Colloid einander sehr ähnlich sind.

Auch Podwyssotzky nimmt wie Ribbert an, dass die Störung des lokalen Stoffwechsels der Hyalinbildung zu Grunde liegt und stellt für die Hyalin-Metamorphose sehr complicirte Systeme auf. Er sagt weiter: „Von der Hyalin-Degeneration als einer besonderen Art der regressiven Veränderungen des lebenden Protoplasma muss man unbedingt das Ausscheiden durch die Zelle einer halbflüssigen tropfenförmigen Substanz in der Form von Hyalinkörperchen trennen. Ausserdem muss man die Hyalin-Metamorphose überhaupt, welche verschiedene im Organismus befindliche unbelebte Eiweissstoffe, wie Fibrin, todte rothe Blutkörperchen, Epithelzellen, die von ihrer Unterlage losgerissen sind[1]), Blutplättchen, eiweissartiges Exsudat u. s. w. erleiden, von der Hyalin-Degeneration unterscheiden. Uns scheint, man kann kaum mit dem verehrten Autor übereinstimmen und eine solche Eintheilung der Hyalin-Verwandlung überhaupt annehmen, weil in allen vom Autor angeführten Fällen, wie auch bei der typischen Hyalin-Degeneration, man mikroskopisch und mikrochemisch (Färbung) vollständig gleichartige Bilder erhalten kann. Ausgeschlossen sind in der That die Epithelzellen, die je nach dem, ob sie Plattenepithelien (aus dem oberen Keimblatt), oder Cylinderepithelien (aus dem unteren Keimblatt) sind, entweder der Keratohyalin- oder Colloid-Entartung verfallen.

Diese Bilder geben aber nach unserer Meinung uns nicht die stricten Daten für die Annahme eines principiellen Unterschiedes zwischen den Veränderungen in der lebenden Zelle und in unbelebten Eiweissstoffen, z. B. Fibrin u. s. w., zwischen dem Hyalin in der Gefässwand und den Hyalinkörperchen.

[1]) Im Original nicht gesperrt.

Digitized by Google

Bei Unna (1894) finden wir Andeutungen darüber, dass die hyaline Degeneration des Epithels die wichtigste Veränderung des Carcinom-Gewebes sei u. s. w.

Endlich erwähnen auch Cornil et Ranvier 1901 in ihrem Lehrbuch nur ganz kurz in einigen Zeilen die „dégénérescence hyaline de Recklighausen", indem sie glauben, dass „cette lésion est mal definie, car certains auteurs décrivent comme altération colloide ou mouqueuse, ce que Recklinghausen apelle hyaline". Uns scheint, dass es sehr schwierig ist, gegenwärtig in dieser Frage den rechten Weg zu finden, wenn man sich nicht, wie dies in den Vorträgen von Prof. W. K. Wyssokowitsch durchgeführt wird, auf den histogenetischen Standpunkt stellt. — Die hyaline Entartung charakterisirt sich im Allgemeinen durch besondere Veränderungen im Gewebe und zwar durch das Erscheinen einer homogenen festen Substanz, auf die weder Säuren noch Alkalien einwirken können, und die dem Aussehen nach der Grundsubstanz des Hyalinknorpels ähnlich ist. Am häufigsten findet sich die hyaline Entartung entweder als diffuser Process oder in Form einzelner Gebilde (Kugeln) in den Gefässwänden verschiedener Gewebe, in einigen Geschwülsten, in der Membrana propria der Drüsen, in Thromben und Fibrin-Ablagerungen, im Stroma der Lymphdrüsen, im Bindegewebe verschiedener Organe, bei chronischen granulirenden entzündlichen Processen u. s. w.

Wenn die hyaline Entartung als ein diffuser Process auftritt, so erscheint sie, wie die Beobachtung zeigt, zuerst in der Intima der Gefässe, im Endothel der Capillaren oder im Stroma der lymphoiden Organe, (letzteres ein Derivat des Endothels). Als einzelne Kugeln und Schollen kommt das Hyalin in Endothel- und Riesenzellen, welche aus dem Endothel entstehen; vor und nach dem Zerfall derselben liegt es frei im Bindegewebe.

In anderen Fällen entsteht das Hyalin aus rothen Blutkörperchen. In den Fibrin-Ablagerungen und Thromben bildet sich das Hyalin aus dem Fibrin und den Formelementen des Blutes. Dafür, dass die rothen Blutkörperchen in gewissen Beziehungen zu den Hyalin-Körpern stehen, spricht schon der Umstand, dass dieselben gar nicht selten die mikrochemische Reaction auf Eisen geben.

Also sehen wir, dass das Hyalin in nahen Beziehungen zum

Digitized by Google

Endothel und seinen Derivaten: wie der Membrana propria der Drüsen, Membrana fenestrata der Gefässe, Stroma der Lymphdrüsen, den rothen Blutkörperchen und vielleicht auch zu den weissen Blutkörperchen, die mit dem Endothel genetisch verbunden sind, steht. Noch im Bereich des normalen Zustandes finden wir, dass sich aus dem Endothel homogene hyaline Hüllen in Drüsen und Gefässen bilden (Membrana propria und Membrana fenestrata) und der Unterschied zwischen normal und pathologisch ist wohl nur mehr quantitativ. Bei pathologischen Verhältnissen wird nicht wie in der Norm eine zweckentsprechende Abrundung in der Bildung des Hyalins beobachtet. Wenn wir also die Hyalin-Degeneration als eine Veränderung des Endothels und seiner Derivate ansehen, so wird es, wenn wir uns nur durch die Daten der Histogenese leiten lassen, um so leichter sein, immer das Hyalin, welches überall, wo Endothel oder Gewebe, das zu dem Endothel in naher Beziehung steht (rothe Blutkörperchen, Stroma der adenoiden Organe u. s. w.) vorkommt, beobachtet wird, von dem Keratohyalin, das im Plattenepithel, und vom Colloid, das im Cylinderepithel angetroffen wird, zu unterscheiden; um so mehr, als die mikrochemischen Reactionen mit verschiedenen Farbstoffen uns kein sicheres Unterscheidungs-Merkmal geben.

Was nunmehr das Amyloid anlangt, so ist, selbst wenn man die Lockerheit des Amyloids einerseits und die bedeutende Consistenz des Hyalins andererseits ausser Acht lässt, sowie auch die Thatsache nicht in Betracht zieht, dass im Gegensatz zum Amyloid, im Hyalin nicht selten Kalksalze abgelagert werden, allein schon der Umstand, dass das Amyloid, ganz abgesehen von seiner specifischen Farbenreaction, aetiologisch ganz isolirt dasteht, ein nicht unwesentlicher Grund dafür, dasselbe vom Hyalin, mit dem es morphologisch zuweilen grosse Aehnlichkeit hat, streng zu unterscheiden.

Denn man darf nicht vergessen, dass die Hyalin-Degeneration in einigen Organen (Nieren, Milz, Lymphdrüsen) als Begleiterscheinung von chronischen interstitiellen Processen auftritt, während das Amyloid sich unter verschiedenen Umständen (chronische Eiterungen, besonders der Knochen) in bis dahin gesunden Organen, als auch in Organen die schon früher von

Digitized by Google

einem interstitiellen Process befallen waren, bilden kann. Wahrscheinlich waren diese letzten Fälle auch der Grund, weshalb man fälschlicher Weise annahm, dass die Hyalin- und Amyloid-Degeneration mit einander in Zusammenhang stehen.

Was überhaupt die Hyalin-Körper, die bei verschiedenen pathologischen Processen beobachtet werden, anbetrifft, so ist man dank ihrer morphologischen Kennzeichen schon lange auf sie aufmerksam geworden.

Uns scheint genügend zu sein, die Literatur über die Entstehung der Hyalin-Körper nur ganz kurz zu berühren, weil sie schon häufig erörtert worden ist (Thorel, Touton, Lubarsch, A. Saltykow u. a.); wir wollen daher nur die Meinungen der verschiedenen Autoren über die Elemente, aus denen sich das Hyalin und die Hyalin-Körper bilden, hervorheben. Diese Elemente werden beinahe von Allen in gleicher Weise beschrieben, nur mit dem Unterschiede, dass die Autoren, die vor dem Anfang der 80er Jahre schrieben, dank der Arbeiten v. Recklinghausen's und seiner Schüler, von denen das Hyalin als eine besondere Gruppe aufgefasst wurde, die Hyalin-Körper als colloide bezeichneten (Donders, Rudnew u. A.). Donders (1855) beschreibt in der Chorioidea des Auges Hyalinkörper, die sich nach seiner Meinung aus den Pigmentzellen bildeten. Rudnew (1871) lässt ebensolche Körper aus den Leukocyten entstehen. Krukenberg (1873) beschreibt solche Körper in polypösen Neoplasmen des Magens und bezeichnet sie mit dem allgemeinen Namen „Producte der Nekrobiose"; v. Recklinghausen (1883) scheidet die Hyalinentartung aus der Reihe anderer Degenerationen aus und ist der Meinung, dass das Hyalin aus den Leukocyten entsteht. Die gleiche Ansicht sprach auch Kriege aus (1883). Hanau (1886) lässt das Hyalin aus dem Fibrin und den Blutplättchen entstehen. Schirren glaubt, dass die Hyalinkörper durch das Confluiren der rothen Blutkörperchen entstehen. Touton (1893) und Saltykow (1898) sehen die Hyalinkörper als querdurchschnittene, aus rothen Blutkörperchen bestehende Capillarthromben an und erklären die kleinen Kügelchen in den Zellen ebenfalls als ein Product der rothen Blutkörperchen. Ziegler (1895) spricht die Ansicht aus, dass das Hyalin sich aus den weissen Blutkörperchen und Blutplättchen bilden

Digitized by Google

könne und fügt hinzu, dass nach Oeller auch die rothen Blutkörperchen daran betheiligt sein dürften. Auch Obrzut (1900) neigt der Ansicht zu, dass das Hyalin sich aus den rothen Blutkörperchen bilden könnte. Andererseits glauben Klien, Goldmann, Lubarsch, Thorel, Prus und einige Andere, dass die Hyalin-Körperchen sich in den Zellen aus den Stoffen der Zelle selbst, aus den confluirenden und sich alterirenden Altmann-schen Körnern, den Ehrlich'schen specifischen Granulationen bilden; einige Autoren machten die Beobachtung dabei, dass man da, wo man viel Hyalin-Körper sieht, auch eine grössere Anzahl von Mastzellen bemerken kann. Podwyssotzky versucht die verschiedenen Widersprüche in dieser Frage zu vereinigen, indem er darauf hinweist, dass „man eigentlich nur behaupten kann, dass die Hyalin-Körperchen sich innerhalb der Zellen des Mesoderms wahrscheinlich aus einer intracellulär sich ausscheidenden colloidartigen Substanz, zu der noch eine aus dem Zellkerne sich auslaugende Nuclearsubstanz, Altmann'sche Körner und auch Zerfallsproducte von aus den Gefässen ausgetretenen rothen Blutkörperchen hinzukommen, bilden können."

Somit behaupten also einige Autoren, dass die Hyalin-Körper sich aus den Substanzen der Zelle selbst bilden; die Andern wieder nehmen an, dass sie aus den rothen Blutkörperchen entständen, glauben aber, dass die grösseren Gebilde Querschnitte von Hyalinthromben in den Capillargefässen darstellen, die kleineren aber, sowohl die in der Zelle eingeschlossenen, als auch die frei im Gewebe liegenden, als Producte der rothen Blutkörperchen aufzufassen sind. Die letztere Ansicht über die Entstehung der Hyalinkörperchen stimmt mit der unseren, wie dies aus dem Folgenden zu ersehen ist, annähernd überein; jedoch auf Grund unserer Präparate können wir uns dieser Ansicht nicht vollkommen anschliessen.

III.

Was die Literatur über das Rhinosclerom und die dabei vorkommende Hyalinentartung betrifft, so ist dieselbe schon in den Arbeiten von Wolkowitsch (1888) und Stepanow (1893) eingehend mitgetheilt, aber des Zusammenhangs wegen halten wir für nöthig, die Beobachtungen und Ergebnisse der

Digitized by Google

wichtigsten Arbeiten in diesem Gebiet hier kurz anzuführen. Das Rhinosclerom ist in der Wissenschaft als selbständiges Neoplasma vor verhältnissmässig nicht langer Zeit anerkannt worden (Hebra 1870). Als Erster lieferte Mikulicz (1876) eine bis zum heutigen Tage giltige Beschreibung, wobei er auch die einige Zeit hindurch herrschende Meinung, dass das Rhinosclerom sarcomatösen Charakters sei, widerlegte, und dasselbe für ein Granulom erklärte. Er beschrieb als Erster jene grossen geschwollenen porösen, im Rhinosclerom vorkommenden Zellen, die nach ihm benannt sind (Dittrich) und als sehr charakteristisch für dieses Granulom gelten. Diese Zellen kommen im Gewebe bald in kleinerer, bald in grösserer Anzahl vor, je nach dem Alter des Gewebes, bald zerstreut unter den kleineren Granulationselementen, bald in Conglomerate vereinigt. Mikulicz hat aber ein anderes Charakteristicum des Rhinoscleroms ausser Acht gelassen, nämlich die Anwesenheit der Hyalin-Körper, die häufig in sehr grosser Anzahl anzutreffen sind.

Später wurde von Frisch (1882) u. A. entdeckt, dass in den Zellen immer Bakterien [1]) vorkommen und es wurde bekannt, dass dank der Anwesenheit derselben im Protoplasma die Zellen ihr charakteristisches Aussehen erhalten, anschwellen und porös werden.

Als Erster wurde Cornil (1883) auf das Vorkommen von besonderen sphäroidalen Hyalin-Körpern im Gewebe des Rhinoscleroms aufmerksam; er und Alvarez beschrieben später (1885) dieselben näher.

Nach der Beschreibung dieser Autoren, die 6 Fälle von Rhinosclerom mikroskopisch untersuchten, enthalten die grossen

[1]) Wir müssen darauf hinweisen, dass die Rhinosclerombakterien in Ausstrichen aus den Reinculturen entgegen der Behauptung vieler verbreiteten Lehrbücher der Bacteriologie mit Ausnahme, so viel uns bekannt, des Lehrbuches von Flügge, sich nach der Methode von Gram nicht färben. Wenn nach der Anwendung der Gram'schen Methode manchmal die Stäbchen noch gefärbt sind, so erklärt sich dies durch die ungenügende Entfärbung im Alkohol. Im Gewebe des Rhinoscleroms färben die Stäbchen sich häufiger bei der Behandlung nach Gram und sogar durch Haemotaxylin, besonders wenn sie in Flüssigkeiten, die Chromsalze enthalten, fixirt wurden. (Paltauf.) Günther verhält sich gegenüber der Methode der Färbung der Rhinosclerombakterien nach Gram skeptisch.

Digitized by Google

Zellen des Rhinoscleroms nicht bloss Bakterien. Es kommen Zellen vor, die manchmal ausser den Bakterien runde mehr oder weniger grosse Tropfen hyalin- oder colloidartiger Substanz enthalten. . . . Der Kern der mit Hyalin gefüllten Zellen ist wie bei den Fettzellen zur Peripherie gedrängt. Diese sphäroidalen Körperchen werden beinahe durch jeden Farbstoff gefärbt, geben aber nicht die specifische Reaction auf Amyloid. Die genannten hyalinhaltigen Zellen kommen in der That nur sehr selten in Capillargefässen oder kleinen Venen mit verlangsamtem Blutumlauf vor. Es ist sehr wahrscheinlich, dass das Hyalin in den Lymphzellen oder in den Endothelzellen der Gefässwände abgelagert wird.

Stehen nun die Mikroben des Rhinoscleroms und das Hyalin in den grossen Zellen mit einander in ursächlicher Verbindung? Dies ist nach unserer Meinung sehr wahrscheinlich, da in den Zellen, die Hyalinkörper enthalten, gleichzeitig auch Bakterien vorkommen, und häufig kann man in denselben Zellen Hyalin-Körper, in deren Centrum sich Bakterien befinden, sehen. Die Vermuthung liegt nahe, dass die Hyalindegeneration des Neoplasmas durch ihren Einfluss bedingt wird.

Wir müssen jedoch zugeben, sagen die Autoren, dass häufig hyalinhaltige Zellen ohne Bakterien vorkommen, und dass die Hyalin-Körper rasch durch verschiedene Reagentien, die in keiner chemischen Verwandtschaft mit den Bakterien stehen, gefärbt werden, während die letzteren sich nur sehr langsam durch die stärksten Farbstoffe färben. Früher schon sagten Cornil und Alvarez, indem sie die Bakterien beschrieben, und über das Vorkommen derselben in den Zellen redeten, Folgendes aus: „Die Mikroorganismen stellen sehr regelmässige Ovoide dar, deren Peripherie aus einer durchsichtigen hyalinen, das Stäbchen gleich einer Kapsel umgebenden Hülle, gebildet wird. Im Centrum dieser Kapsel befindet sich ein Stäbchen, welches bald homogen und intensiv gefärbt ist, bald aus 2—4 ebenfalls intensiv gefärbten Körnchen besteht. Wenn die Bakterien sich in den Zellen befinden, so bilden sie einzelne Conglomerate und sind ebenfalls mit einer hyalinen mehr oder weniger intensiv gefärbten Substanz umgeben.“ Indem sich die Autoren mit der Frage beschäftigen, was dieser Unterschied in der Färbung zwischen den centralen

Digitized by Google

und peripherischen Theilen bedeute, ob der peripherische Theil die Kapsel des Bakterium darstelle, oder eine colloidartige Substanz sei und dem Stäbchen selbst gehöre, kommen dieselben zu folgendem Schlusse: „Dieser peripherische Theil, eine harte hyaline Substanz, die ziemlich leicht entfärbt wird, ist ein Theil des Bakterium selbst . . .“ Falls diese Substanz eine Kapsel ist, so ist sie jedenfalls der Kapsel des Diplococcus pneumoniae durchaus nicht ähnlich. Die citirte Arbeit erscheint als erste Untersuchung, welche die Bildung von Hyalin-Körpern im Gewebe des Rhinoscleroms durch die Einwirkung der Bakterien zum Gegenstande hat, und diente allen späteren Forschungen in dieser Richtung als Basis. Die Ergebnisse derselben erhielten, obgleich sie, wie wir weiter unten sehen werden, auf keinem festen Grunde ruhen, dennoch das Bürgerrecht und werden bis zum heutigen Tage in allen Lehrbüchern der pathologischen Anatomie und allgemeinen Pathologie angeführt. Wolkowitsch (1888) untersuchte mikroskopisch 10 Fälle von Rhinosclerom und die Zellen von Mikulicz beschreibend, spricht er die Ansicht aus, „dass das schwammartige poröse Aussehen dieser Zellen eher an die sogenannte hydropische Degeneration erinnert; aber das so häufige und vielleicht auch constante Vorkommen von Bakterien in diesen Zellen und dann auch ein gewisser Parallelismus zwischen der Anzahl derselben und dem Grade der Veränderung der Zellen nöthigen uns, die Bakterien als Ursache dieser Veränderungen anzusehen. Daher muss man auch diesen in den Zellen vorgehenden Process als eine durch das Eindringen von Bakterien bedingte Nekrose der Granulationszellen ansehen.“ Indem er dann zur Beschreibung der Hyalin-Körper übergeht, verweilt er ziemlich lange bei ihren bekannten Eigenschaften, der Elasticität, Festigkeit und ihrem Verhalten Säuren, Alkalien, Spiritus, Aether u. s. w. gegenüber. „In der Mehrzahl der grossen Hyalin-Körper,“ sagt der Autor, „kann man das Vorhandensein von Kernen constatiren. Bald weisen die Kerne keine sonderlichen Veränderungen auf, bald sind sie (häufiger) verkleinert; sind entweder von unregelmässiger Form oder abgeplattet und ganz an die Peripherie gedrängt. Die Anwesenheit der Kerne in den beschriebenen Gebilden weist darauf hin, dass sie aus den Granulationszellen entstehen. Dieses wird uns

Digitized by Google

beim Verfolgen des Bildungsganges der Hyalin-Körper nach Präparaten aus frischem Gewebe, wo man alle Uebergangsformen von der Granulationszelle bis zum Hyalin-Körper beobachten kann, zur Gewissheit. Auf Grund dieser Bilder kann man annehmen, dass die Hyalinentartung nach dem Typus der Fettdegeneration oder Infiltration vor sich geht. Das Hyalin tritt im Protoplasma zuerst in Form von ganz kleinen Körnchen auf, welche confluiren und grössere bilden. Auf diese Weise wird das Protoplasma mehr und mehr durch die Hyalinmasse ersetzt; die Zelle selbst wird vergrössert und zuletzt in einen homogenen Hyalinkörper verwandelt."

Die Bildung der frei im Gewebe liegenden Hyalin-Körper erklärt sich nach Wolkowitsch so, „dass das Protoplasma von einigen, solchermassen verwandelten Zellen zerfällt und die in ihnen befindliche Hyalinsubstanz frei wird. In einigen von den grösseren Hyalinkörpern konnten gleich wie Cornil und Alvarez, Janowsky u. A. das Vorhandensein von Bakterien nachweisen. Diese lagen gewöhnlich zu einem Klumpen zusammengeballt im centralen Theil des Hyalin-Körpers, wobei sie nicht immer eine regelmässige Form hatten, wie an anderen Stellen des Gewebes, sondern bald sehr klein waren, bald als Körnchen von verschiedener Grösse auftraten.

Weiter sagt Wolkowitsch: „Auf Grund der schon gemachten Beobachtungen kann man annehmen, dass das Hyalin (die Hyalindegeneration der Zellen) für das Rhinosclerom eher ein constantes und daher auch charakteristisches, obgleich nicht ausschliesslich ihm eigenthümliches histologisches Merkmal darstellt als das es nur ein zufälliger Befund ist, wie Dittrich behauptet. Es bleibt dabei noch die Frage offen, ob die beschriebene Degeneration thatsächlich in Verbindung mit den bei Rhinosclerom beobachteten Bakterien steht, wie Cornil und Alvarez geneigt sind anzunehmen, oder ob man die Entstehung derselben anderen Ursachen zuschreiben muss."

Pawlowsky (1890), der 3 Fälle von Rhinosclerom beobachtete und Culturen der Bakterien von Frisch erhielt, wiederholte die Experimente Stepanows und bestätigte die Resultate derselben. Indem er Thieren die Bakterien einimpfte, versuchte er also auf experimentellem Wege, die Frage über die pathogenen

Digitized by Google

Eigenschaften der Bakterien und die Bildung der Hyalin-Körper zu lösen. Die Thiere, denen Pawlowsky Bakterien in die Bauchhöhle injicirte, gingen an „Peritonitis mycotica et Peritonitis fibrino purulenta incipiens“ (?) zu Grunde. In den inneren Organen wurden Bakterien gefunden, in den Nieren und der Milz aber ausserdem noch kleine ovale oder rundliche hyaline Gebilde und manchmal auch typische Hyalinkörper. Bei der Injection der Bakterien in die Camera anterior des Auges wurden „bei der genaueren mikroskopischen Untersuchung 4 Tage nach der Impfung Proliferations-Erscheinungen in den Bindegewebszellen, Haufen von Leukocyten, vacuolirte Zellen und grosse Epithelioidzellen mit Bakterien in der Cornea und Iris constatirt. Nach 20—30 Tagen wurden in den Zellen und Lymphspalten auch Bacillen gefunden. Einige Zellen waren mit Bakterien gefüllt. In den Mikroben-Häufchen lagen kleine kolben- und kugelförmige, hyaline Gebilde; ausserdem wurde in der Iris und Cornea eine Granulations-Infiltration der Gewebe constatirt.“ Auf Grund seiner Experimente kommt Pawlowsky zu dem Ergebniss, dass die Rhinosclerom-Bacillen für die Thiere pathogen sind, wobei er sagt: „Endlich wurden bei allen Thieren die für das Rhinosclerom ganz charakteristischen Hyalingebilde constatirt, also fast alle wichtigen Elemente des rhinoscleromatösen Processes experimentell hervorgerufen.“ Was die Entstehung der Hyalinkugeln betrifft, so kommt der Autor, indem er im Allgemeinen das wiederholt, was Cornil und Alvarez schon früher sagten, zu dem Schlusse: „Das Hyalin also, entdeckt durch v. Recklinghausen, ist das Product des Zusammenswirkens zweier Factoren: der Bacillen und des Protoplasma. Zum Anfang der Hyalinbildung beim Rhinosclerom ist jedenfalls die Mikrobe, welche im Protoplasma der Zelle eingeschlossen sein muss, unbedingt nothwendig. Die Mikrobe nimmt in ihre Kapsel die flüssigen Bestandtheile des Protoplasmas auf und dasselbe degenerirt. Das Protoplasma aber wirkt auch seinerseits degenerirend auf die Mikrobe ein und als Resultat dieses doppelten Vorganges erscheint das typische Hyalin.“ Nach Pawlowsky ist also das Hyalin beim Rhinosclerom ein Product der Einwirkung der Bacillen auf das Zellenprotoplasma und besteht einerseits aus degenerirten Bak-

Digitized by Google

terien, andererseits aus dem veränderten Protoplasma der Zellen, die Bakterien enthalten. Der Autor glaubt, dass vielleicht auch bei anderen infectiösen Processen das Hyalin auf ähnliche Weise gebildet wird.

Indem wir auf die einzelnen Berichte über diese Frage (Bojew, Pawlow, Stepanow, Nikiforow, Paltauf und Eiselsberg, Janowsky, Noyes u. s. w.) nicht weiter eingehen, weil sie nichts Neues zu dem schon Gesagten hinzufügen, erwähnen wir endlich nur noch dessen, was Nikiforow (1899) in seinem Lehrbuch der pathologischen Anatomie sagt: Er schreibt Folgendes: „Manchmal können in einigen pathologischen Gewebswucherungen (beim sogenannten Rhinosclerom) die Bakterien degeneriren, zu Grunde gehen und dann als Hyalin-Körperchen, die entweder in den Zellen oder ausserhalb derselben liegen, erscheinen. Augenscheinlich erleidet eine solche Umwandlung hauptsächlich die übermässig anschwellende und sich verhärtende Hülle der Bakterien."

Auch Cornil und Ranvier (1901) finden, dass „la substance transparente des capsules s'épaissit parfois, se fond alors avec la même substance de bacteries voisines pour former des masses vitreuses libres ou situées dans les grandes cellules. Ces dernières ne contiennent pas seulement des microbes mais aussi une substance colloide, qui se colore .... sous forme de grains arrondis et de gouttelettes plus volumineuses ou sous la forme d'une seule sphère de même nature".

Wie aus dem oben Gesagten zu sehen ist, stimmen alle Autoren, die über das Rhinosclerom geschrieben haben, darin überein, das die Bacillen von Frisch als das ursächliche Moment, welches das Erscheinen der Hyalin-Körper in den Zellen bedingt, anzusehen sind; mit anderen Worten, alle Autoren entwickelten, wahrscheinlich unter dem Einfluss der Arbeit von Cornil und Alvarez, ein und denselben Gedanken. Andere Autoren gingen noch weiter und sahen Hyalin-Körper nicht nur in den Granulationsgeweben, welche sich nach der Injection der specifischen Bakterien in die Camera anterior des Auges bildeten (Stepanow, Pawlowsky), sondern fanden sie auch sogar in den Nieren und der Milz der Versuchsthiere, denen die Bakterien in die Bauchhöhle injicirt waren (Pawlowsky).

Digitized by Google

IV.

Wir untersuchten 7 Fälle von rhinoscleromatösen Neubildungen, wobei wir in allen Fällen einander vollständig ähnliche Bilder von Hyalin-Körperchen erhielten; der Unterschied war nur quantitativ: Hyalin-Körper, wie auch Mikulicz'sche Zellen, kamen bald in grösserer, bald in kleinerer, aber doch in genügender Anzahl vor, wie das bei Rhinosclerom gewöhnlich der Fall ist. Besonders in einem Fall von Rhinosclerom, wo, wie es die Section, die wir 1898 in Kiew im Arbeiter-Krankenhause machten, gezeigt hatte, der Krankheitsprocess sich in der Schleimhaut der Trachea und der grossen Bronchien festgesetzt hatte und der Tod durch Asphyxie eintrat, fand man unter dem Mikroskop aussergewöhnlich viel Hyalin-Körper im Gewebe. Auf Grund der vielfältigen verschiedenartigsten Figuren der Hyalinkörper kamen wir bei der Vergleichung derselben zu nicht ganz gleichen Ergebnissen, wie wir weiter unten sehen werden.

Ausserdem stellten wir 3 Experimente an, indem wir Kaninchen-Einspritzungen von Culturen, die aus einer Geschwulst gewonnen waren, in das intermusculäre Bindegewebe machten. Die Untersuchungsmethode war folgende: Zuerst wurden die Gewebsstückchen in einer Mischung von Formalin und Chromsäure (10% Formalin und 0,1% Chromsäure), dann in Sublimat und Weingeist fixirt, und zuletzt wurden sie nach den gewöhnlichen Regeln in die Altmann'sche Mischung und Celloidin eingebettet. Die Färbung war verschieden — hauptsächlich mit Haematoxylin und Eosin, Haematoxylin + Picrofuchsin, Thionin; die letzte Lösung ist insofern sehr bequem, weil sie gleichzeitig die Gewebselemente und die Bakterien färbt und zugleich einige Gewebe Erscheinungen der Metachromasie geben. Ausserdem wurde noch die mikrochemische Reaction auf Eisen angewandt.

Im Gewebe des Rhinoscleroms kommen ebenso, wie in jedem andern Granulationsgewebe, zwei von einander gänzlich verschiedene Zellen vor: a) kleine Zellen, die mit einem intensiv sich färbenden, häufig nicht vollständig runden Kern mit einer geringen Quantität von Protoplasma an der Peripherie versehen sind (gewöhnliche Granulationselemente); b) ziemlich grosse Zellen, die einen bläschenförmigen, mit einem klar ausgeprägten

Digitized by Google

Chromatinnetz versehenen Kern, der sich nur schwach aber doch deutlich färbt, haben. Rings um den Kern befindet sich eine ziemlich grosse Masse von Protoplasma. Die Zellen selbst ähneln sehr den flachen Epithelzellen (Epithelioidzellen). Morphologisch sind diese Zellen den Endothelzellen vollständig gleich und müssen wahrscheinlich auch als solche angesehen werden. Wir machen ganz besonders auf die letztere Art von Zellen (Endothelzellen) aufmerksam, weil sie, wie wir weiter unten sehen werden, einerseits bei gewissen Umständen sich in Mikulicz'sche Zellen umwandeln, andererseits aber in ihnen sich Hyalinkugeln bilden.

Wenn man die mikroskopischen Präparate der Reihe nach durchsieht, so kann man die allmählich eintretenden Veränderungen in diesen Zellen verfolgen. So lange sich in den Endothelzellen sich keine Bakterien zeigen, sind sie morphologisch unverändert und haben das oben beschriebene Aussehen; dann zeigen sich in einigen von ihnen Bakterien, die Zellen schwellen etwas an, das Protoplasma wird aufgelockert; der Kern aber verliert sein Chromatinnetz, wird im Gegentheil fester und färbt sich intensiv durch Kernfarben (Pyknosis des Kerns). Der Process schreitet weiter vor; die Bakterien treten in den Zellen in grosser Anzahl auf; die Zellen werden sehr stark vergrössert, porös und schwammig, die Kerne verdichten sich immer mehr und wir sehen vor uns Mikulicz'sche Zellen, manchmal ohne Kern, aber häufiger noch mit einem Kern versehen. (Taf. XV, Fig. 2.)

Man muss annehmen, dass in den Mikulicz'schen Zellen die Bakterien verschleimen und der Nekrose verfallen, wobei in diesen Process zum Theil auch das Protoplasma[1]) der Zellen hineingezogen wird, woher die Zelle auch ein besonderes löcheriges Aussehen erhält. Zu Gunsten einer Verschleimung spricht, wie es scheint, auch der Umstand, dass bei dem Färben der Präparate mit Thionin (wobei man aus dem Weingeist, mit Umgehung der übrigen klärenden Flüssigkeiten die Präparate direct in Xylol überführen muss) man gar nicht selten metachromatische Erscheinungen bemerken kann, die denjenigen, die man an den Zellen der Cystoadenome und Schleimpolypen wahrnimmt, analog sind.

[1]) Wahrscheinlich beginnt der Zerfallsprocess eines rhinoscleromatösen Granuloms bei diesen Zellen, denn nach allen Anzeichen sind die Mikulicz'schen Zellen absterbende Zellen.

Digitized by Google

Was die Bildung von Hyalin-Körpern betrifft, so fiel uns bei der Besichtigung der Präparate auf, dass dieselben bald frei im Gewebe liegend, bald im Innern der oben erwähnten Endothelzellen angetroffen wurden. An vielen Stellen aber waren einerseits solche Zellen zu sehen, die eine grössere oder kleinere Menge von noch unveränderten rothen Blutkörperchen enthielten, andrerseits solche, wo die Blutkörperchen grössere oder kleinere Hyalin-Körper bildeten und wo die Entstehung der letzteren durch das Confluiren der Blutkörperchen noch deutlich zu erkennen war. Diese Hyalin-Körper unterschieden sich in nichts von denen, die an verschiedenen Stellen des Präparates frei im Gewebe lagen. (Taf. XV, Fig. 4—7.)

Die beobachteten Bilder der Entstehung der Hyalin-Körper sind wir geneigt, durch die Phagocytose (die Endothelzellen verschlingen die rothen Blutkörperchen) zu erklären, ähnlich dem Process, den man gewöhnlich z. B. in der Milz und den Payerschen Plaques bei Typhus abdominalis beobachten kann.

Wie beim Typhus abdom. so sind auch beim Rhinosclerom, dank dem entzündlichen Charakter des Granuloms, Bedingungen gegeben, die das Auftreten von Extravasaten und überhaupt das Austreten der rothen Blutkörperchen aus den Gefässen begünstigen, und wenn einmal ein rothes Blutkörperchen sich ausserhalb des Gefässes befindet, so verhalten sich alle Phagocyten, unter denen die Endothelzellen die erste Stelle einnehmen, ihm gegenüber wie gegen einen Fremdkörper, erfassen und verschlingen es. Die aufgenommenen rothen Blutkörperchen werden im Innern der Zelle, aller Wahrscheinlichkeit nach dank dem intracellulären Stoffwechsel und vielleicht auch durch das Hinzukommen von einigen Substanzen der Zelle selbst einer Reihe von Veränderungen unterworfen und verwandeln sich allmählich in Hyalin. Unter dem Mikroskop kann man sehen, wie die rothen Blutkörperchen bald einzeln bald in ganzen Gruppen sich in Hyalin umwandeln, indem sie allmählich ihr Verhalten den Farbstoffen gegenüber ändern und die Eigenschaft annehmen, durch das Picrofuchsin eine gesättigte Farbe zu erhalten.[1])

[1]) Wir geben hier keine Beschreibung der verschiedenen Färbemethoden der Hyalin-Körper und des Verhaltens derselben verschiedenen Farbstoffen gegenüber, weil in verschiedenen Berichten über die Hyalin-

Digitized by Google

Man muss aber noch hinzufügen, dass die Homogenisation der aufgenommenen rothen Blutkörperchen und ihre Umwandlung in Hyalin nicht immer nach dem gleichen Modus vor sich geht. Sehr häufig kann man in den Zellen schon fertige grössere oder kleinere homogene Körperchen sehen, aber ihr Verhalten den Farbstoffen gegenüber, ist verschieden; einige werden durch Picrofuchsin roth gefärbt, andere rosa, wieder andere sogar nur gelblich. Hier kann man annehmen, dass man es mit verschiedenen Stadien der Hyalinentartung zu thun hat.

In anderen Fällen wurden in den Zellen Pigmentkörnchen und kleine pigmentirte Kügelchen gefunden (Taf. XV Fig. 7). Viel seltener fanden wir ausserdem solche Zellen, in denen, wie es schien, keine rothen Blutkörperchen enthalten waren und dennoch war in ihnen Hyalin oder wenigstens eine, wenn auch nur geringfügige, Homogenisation des Protoplasmas zu bemerken (Taf. XV Fig. 11 u. 12).

Auf Grund der klaren, oben beschriebenen Bilder des Uebergangs der rothen Blutkörperchen in Hyalin, sind wir geneigt anzunehmen, dass vielleicht unter gewissen Bedingungen die rothen Blutkörperchen im Innern der Zelle aufgelöst werden und dann, nachdem ihre Substanz gewisse Veränderungen erlitten hat und ausgetreten ist, eine Homogenisation und Hyalinisation des Zellprotoplasma bedingen können.

Im Gegensatz zu den citirten Autoren fanden wir im Innern der Hyalin-Körper keine Bakterien. Es kamen an der Peripherie der Hyalinkugeln wohl Stäbchen vor, aber solche Bilder, aus denen man, wenn auch nur mit einiger Sicherheit, schliessen könnte, dass die Bakterien sich in den Hyalin-Körpern befinden und in gewissen Beziehungen zu ihnen stehen, fehlten bei unseren Präparaten ganz.

Zu gleicher Zeit mit den rothen Blutkörperchen erleiden auch die Kerne der Zellen Veränderungen. In dem Maasse, wie die Endothelzellen Blutkörperchen aufnehmen, sich ausdehnen und intracelluläre chemische Processe eintreten, ändern auch die bläschenförmigen Kerne ihre Form; — sie werden mehr abgeplattet, in die Länge gedehnt, manchmal an die

Körper im Allgemeinen (Lubarsch, Tonton u. s. w.) diese Methoden genau beschrieben sind.

Digitized by Google

Peripherie gedrängt, manchmal bleiben sie aber auch im Centrum der in Hyalin verwandelten Zelle sitzen und bilden so gleichsam den Kern des Hyalin-Körpers. Das Chromatin der Kerne verdickt sich allmählich, weshalb das Chromatinnetz kaum mehr zu sehen ist, mit einem Wort, es läuft ein Process ab, der unter dem Namen Pyknosis der Kerne bekannt und dem bei der Entstehung der Mikulicz'schen Zellen vor sich gehenden Process analog ist. Im weiteren Verlaufe werden diese Kerne durch Druck und Störung in der Ernährung immer mehr atrophisch und erscheinen entweder in Gestalt eines einzelnen Chromatinstückchens oder als feinste Chromatinkörnchen, die nur bei starker Vergrösserung sichtbar sind. Als Bestätigung der Meinung, dass die Hyalinkörper sich auf Kosten der aufgenommenen rothen Blutkörperchen bilden, kann, ausser den Bildern der auf einander folgenden Uebergangsstadien, auch die mikrochemische Reaction auf Eisen dienen, die bei Weingeistpräparaten angewandt wurde. Einige Hyalin-Körper nahmen nach der Bearbeitung mit gelbem Blutlaugensalz und Salzsäure eine blaue oder bläuliche Farbe an, was auf Vorhandensein von Eisen deutet; andere Körper aber gaben diese Reaction nicht.

Romanow, der concentrisch geschichtete Hyalin-Körper auf das Vorhandensein von Eisen untersuchte und dieselbe Verschiedenheit bei dieser Reaction beobachtete, sagt in dieser Hinsicht Folgendes: „Die rothen Blutkörperchen sind mit ihrem Hämoglobin die Hauptträger des Eisens im Organismus, das bei Umwandlungs-Processen derselben in andere minder stabile, den Reagentien zugängliche Verbindungen übergeht, und dabei wie in den farbigen so auch in den farblosen Zerfallsproducten enthalten sein kann (Ziegler). Aber wie beim eisenhaltigen Pigment die Eisen-Reaction nicht immer, sondern nur in gewissen Stadien seiner Verwandlung zu Stande kommt (Schmidt), so kann man natürlich auch bei den farblosen Zerfallsproducten der rothen Blutkörper nicht immer auf Erfolg der Reaction rechnen: diese Producte können Eisen entweder gar nicht oder in einer stabilen, den Reagentien unzugänglichen Verbindung (Zalessky) enthalten, oder sie können in späteren Stadien das Eisen verlieren, obgleich sie es anfangs enthielten. Unter solchen Ver-

Digitized by Google

hältnissen kann ein negatives Resultat der Reaction keine Bedeutung haben, ein positives aber erweckt in uns die Vermuthung, dass die rothen Blutkörperchen oder wenigstens ihr Hauptbestandtheil, das Hämoglobin, an der Bildung der gegebenen Zerfallsproducte theilnehmen könnten."

Wenn wir uns nun wieder zu unsern Experimenten an Kaninchen wenden, denen in die Muskelmasse der hinteren Extremität Einspritzungen von Rhinosclerom-Stäbchen gemacht wurden, so konnten wir nach Einspritzung einer geringen Quantität (2—5 Tropfen) von mit Bouillon verdünnter Agar-Agar-Kultur schon nach einer Woche an der Injectionsstelle unter dem Mikroskop eine Infiltration von multinucleären Leukocyten und Reactionserscheinungen im intermusculären Bindegewebe in Form von Wucherung kleinerer und grösserer (Endothel) Bindegewebselemente wahrnehmen. Im weiteren Verlaufe verschwanden langsam die Entzündungserscheinungen und die Injectionsstelle war nur durch eine etwas vermehrte Masse festen Bindegewebes kenntlich.

Anders gestaltet sich der Vorgang, wenn grosse Quantitäten (etwa 1—2 ccm) injicirt werden. Dann sieht man an der Injectionsstelle noch nach einigen Wochen lebende, zu weiterem Wachsthum fähige Bakterien; ausserdem sieht man unter dem Mikroskop eine erhebliche Multinuclear-Infiltration, Nekrose einer grossen Anzahl von Muskelfasern, eine bedeutende Masse proliferirter Endothelzellen, und kleine Granulationselemente des intermusculären Gewebes. Es war jedoch unmöglich, bei der mikroskopischen Untersuchung in verschiedenen Zeitintervallen Elemente, die den Mikulicz'schen Zellen ähnlich wären, nachzuweisen; ebenso auch fanden wir in den Zellen keine Hyalinkörper. Es kommen in der That Zellen vor, die kleine Vacuolen haben. In diesen Vacuolen lassen sich durch Färbung 1—2 Stäbchen oder einige aus ihnen entstandene Körnchen nachweisen; allein mit den Mikulicz'schen Zellen haben diese keine Aehnlichkeit. Wenn man noch später untersucht, so sieht man das Bild einer scharf ausgeprägten Regeneration des Gewebes und einer der Narbenbildung vorangehenden Sklerose desselben, andere Erscheinungen kommen in den Geweben nicht vor.

Digitized by Google

V.

Um darüber, wie sich die Hyalin-Körper überhaupt bilden, Gewissheit zu erlangen, untersuchten wir gleichzeitig noch folgende Objecte: a) einen chronischen Granulationsprocess am Kieferknochen neben einem cariösen Zahn; b) einen ebensolchen Process an der Ohrmuschel; c) ein Cystom des Eierstocks und d) einen Placentarpolypen des Uterus. Was die Histogenese der Hyalin-Körper betrifft, so gaben die betreffenden Präparate unter dem Mikroskop Bilder, die denen bei Rhinosclerom vollständig analog waren, und dieser Umstand spricht für die Annahme, dass die Hyalinbildung bei verschiedenen Processen vollständig gleichartig ist, und dass, im Gegensatz zu den citirten Autoren, die Betheiligung der Rhinosclerom-Stäbchen an der Bildung des Hyalin-Körpers mehr als fraglich ist. Was nun die verbreitete Ansicht über die Entstehung der grösseren hyalinen Gebilde bei verschiedenen Processen betrifft, dass sie nehmlich Querdurchschnitte der hyalinen Thromben in den Capillaren seien, so können wir uns dieser Meinung nicht anschliessen; wenigstens geben uns unsere Präparate kein Recht dazu, umsomehr, da in unseren Präparaten Hyalin-Körper nicht selten in grosser Menge vorkamen, während nirgends Längsdurchschnitte irgend wie veränderter Capillaren zu finden waren. Daher glauben wir, dass wenigstens beim Rhinosclerom innerhalb der Capillaren sich keine Hyalin-Körper bilden.

Ausserdem müssen wir darauf hinweisen, dass die Autoren, die sich mit der Frage über die Bildung der Hyalin-Körper beschäftigten und die oben erwähnte Ansicht aussprachen, nicht genügend angeben, ob sie auch an die Möglichkeit der cadaverösen Veränderungen, die zum Theil das Resultat der Bearbeitung der Gewebe mit verschiedenen fixirenden Flüssigkeiten sind, gedacht haben. Durch die Einwirkung dieser Flüssigkeiten können nehmlich die rothen Blutkörperchen in eine homogene Masse, die an das sogenannte lackähnliche Blut erinnert, confluiren. Die Masse färbt sich ausgezeichnet durch Eosin, seltener durch Picrofuchsin, unterscheidet sich aber scharf vom Hyalin.

Digitized by Google

Aus dem oben Mitgetheilten dürften sich folgende Schlussfolgerungen ergeben:

1. Die Hyalin-Körper bilden sich bei Rhinosclerom in den Endothelzellen auf Kosten der von letzteren aufgenommenen rothen Blutkörperchen.

2. Die Meinung, dass die Hyalin-Körper aus den Rhinoscleromstäbchen entstehen, muss als irrig bezeichnet werden.

Literatur.

Mikulicz: Ueber das Rhinosclerom. Arch. f. klin. Chir. 1876.

Cornil: Le Rhinosclerome. Le Progrès médical. 1883.

Cornil et Alvarez: Mémoire pour servir à l'histoire du Rhinosclerom. Arch. d. phys. n. et path. 1885.

Paltauf: Zur Aetiologie des Scleroms u. s. w. Cit. nach dem Ref. im Centralblatt f. allgem. Pathologie u. patholog. Anatomie 1893.

Wolkowitsch: Das Rhinosclerom, Diss. Kiew 1888. Russisch.

Pawlowsky: Zur Lehre über die Aetiologie und Pathologie des Rhinoscleroms mit besonderer Berücksichtigung der Phagocytose und Hyalinbildung. Centralblatt f. allgem. Pathologie u. patholog. Anatomie, Bd. 1, 1890.

Romanow: Die mikrochemische Reaction auf Eisen in ihrer Anwendung auf einige concentrisch geschichtete Körper. Nachrichten der Kaiserl. Univ. Tomsk, Bd. 8, 1895.

Stepanow: Medicinische Uebersicht 1888 und 1892 (Russisch), auch Diss. 1893, Moskau (Material für die Pathologische Anatomie und Aetiologie des Scleroms [Hebra]).

Rudnew: Ueber die Entstehung der sogenannten Glaskörper des Chorioidea u. s. w. Dieses Archiv, Bd. 53.

Thorel: Ueber die hyalinen Körper der Magen- und Darmschleimhaut Dieses Archiv, Bd. 151.

Touton: Ueber Russel'sche Fuchsinkörperchen und Goldmann'sche Kugelzellen. Dieses Archiv, Bd. 132.

Klien: Ueber die Beziehungen der Russel'schen Fuchsinkörper zu den Altmann'schen Zellgranulis. Ziegler's Beiträge z. patholog. Anatomie, Bd. 11.

Saltykow, S.: Beitrag zur Kenntniss der hyalinen Körper in Magenpolypen und anderen Geweben. Dieses Archiv Bd. 153.

Prus: Eine neue Form der Zellentartung. Secretorische fuchsinophile Degeneration. Centralblatt für allgem. Pathologie und patholog. Anatomie, Bd. 6, 1895.

Lubarsch: Die albuminöse Degeneration. Ergebnisse der allgem. Pathologie und patholog. Anatomie, II. Abth. Wiesbaden 1895.

Goldmann: Beitrag zur Lehre von dem „malignen Lymphom". Centralblatt f. allgem. Pathologie und patholog. Anatomie, Bd. 3, 1892.

Digitized by Google

Saltykow, A.: Beitrag zur Kenntniss der hyalinen Körper und der eosinophilen Zellen u. s. w. Inaug.-Diss. Zürich 1901.

Paschutin: Lehrbuch der allgemeinen und experimentellen Pathologie. St. Petersburg 1885. Russisch.

Nikiforow: Die Grundlagen der pathologischen Anatomie. Moskau 1899. Russisch.

Podwyssotzky: Grundriss der allgemeinen und experimentellen Pathologie. St. Petersburg 1899, und Russisches Archiv f. Pathologie. Bd. 1 1896. Russisch.

Wyssokowitsch: Pathologische Anatomie. Kiew 1901. Ausg. d. Studenten. Russisch.

Ziegler: Lehrbuch d. allgem. Pathologie u. patholog. Anatomie 1895.

Unna: Die Histopathologie d. Hautkrankheiten. Berlin 1894.

Flügge: Die Mikroorganismen. Bd. 2, 1896.

Ribbert: Lehrbuch d. allgem. Pathologie und patholog. Anatomie. Leipzig 1901.

Cornil et Ranvier: Manuel d'histologie pathologique. Paris 1901.

Günther: Handbuch d. Bakteriologie. Russische Auflage 1899.

Erklärung der Abbildungen auf Taf. XV.

Fig. 1. Eine endotheliale Zelle. Nucleus mit Chromatin-Gerüst. Um den Kern herum eine bedeutende Menge von Protoplasma.

Fig. 2. Eine Mikulicz'sche Zelle. a, b, d, im Zustande der Pyknose: Protoplasma hat einen schwammigen Charakter und enthält eine bedeutende Menge von specifischen Bacterien; die Zelle bei c ohne Kern.

Fig. 3. Enthothelzelle mit einem hyalinen Körperchen in Protoplasma.

Fig. 4 u. 5. Die Zellen sind mit rothen Blutkörperchen gefüllt.

Fig. 6. Zellen mit hyalinen Kugeln im Protoplasma.

Fig. 7. Ebensolche Zellen mit Blutpigment-Körnchen und Hyalinkugeln.

Fig. 8, 9, 10, 13. Verschiedene Hyalinkugeln mit Resten der Kerne und ohne Reste. In Fig. 8 sind noch schwache Conturen der rothen Blutkörperchen zu bemerken.

Fig. 11, 12. Die Hyalinisation des Protoplasma neben den Kernen (Fig. 11) und in der Peripherie der Zelle (Fig. 12). Gut erhaltene rothe Blutkörperchen fehlen.

Fig. 1 u. 2 sind mit Winkel Oel-Immers. (N. A 1, 32) u. Ocul. 5, alle anderen mit demselben System u. Ocul. 3 gezeichnet. Die Färbung Fig. 1 mit Hämatoxylin; Fig. 2 Thionin, alle anderen mit Hämatoxylin + Eosin.

Digitized by Google

XXV.

Ueber angeborene und erworbene Atrophia cutis idiopathica.

(Aus dem Krankenhause Moabit, Innere Abtheilung des Prof. Dr. Goldscheider.)

Von

Dr. Berthold Tendlau,

Assistenzarzt.

Das grosse Gebiet der Hautatrophien bietet noch in mancherlei Beziehung hinsichtlich unserer genauen Kenntniss grosse Lücken dar; insbesondere ist die angeborene und erworbene idiopathische Hautatrophie noch wenig erforscht, da bisher nur einzelne Fälle veröffentlicht wurden, so dass jeder weitere Beitrag zu diesem seltenen Krankheitsbilde gerechtfertigt erscheint. So halte ich es für geboten, einen Fall zu beschreiben, den ich nun schon zwei Sommer hindurch beobachtete, und der in mancher Beziehung als Unicum dasteht. Es handelt sich um den 48 Jahre alten Möbelpolierer H. Z., der im Sommer 1900 in das Krankenhaus Moabit auf die innere Abtheilung des Prof. Dr. Goldscheider aufgenommen wurde.

Ich habe den Kranken Ende 1900 in der Berliner Medicinischen Gesellschaft demonstrirt und ihn sodann in diesem Sommer wieder auf der gleichen Abtheilung behandelt. Es sei mir gestattet, zunächst aus der Krankengeschichte Einiges zu berichten.

Z. stammt aus gesunder Familie und ist in keiner Weise erblich belastet; insbesondere ist von einem ähnlichen Leiden bei einem Verwandten nichts bekannt. Im Jahre 1869 hatte er Pocken, 1871 Typhus. Seit ungefähr 10 Jahren leidet er an Luftröhrenkatarrh und seit kurzer Zeit an üblem Geruch aus der Nase. Dieser Beschwerden halber wurde er wiederholt in Krankenhäusern, doch ohne dauernden Erfolg, behandelt, so dass er am 5. Mai 1900 das Krankenhaus Moabit aufsuchte. Bei den häufigen Untersuchungen fielen mir Anomalien der Haut auf, die mir zunächst entgangen waren, und ich erhielt auf dies-

Digitized by Google

bezügliche Fragen sehr merkwürdige anamnestische Angaben, die ich der Beschreibung des Falles voranschicken will.

Z. will schon von Kindheit an sehr wenig Haare gehabt haben, und in den zwanziger Jahren seien diese noch spärlicher geworden. Am Unterkiefer seien niemals Zähne zur Entwicklung gekommen, am Oberkiefer hatte er 2 Schneidezähne und 2 Backzähne. Die Schneidezähne fielen ebenfalls in den 20er Jahren ohne Schmerzen aus. Die überraschendste Angabe aber war die, dass er nicht schwitzen könne und hierdurch schon viele Qualen erlitten habe. Dieses Unvermögen zu schwitzen sei ihm angeboren, und er erinnere sich, dass er schon als Kind im Sommer so oft und so lange wie möglich in einem seinem Elternhause nahen Tümpel gesessen habe, weil er es sonst vor „innerer Hitze" nicht aushalten konnte. In den späteren Jahren kam er auf ein anderes Aushülfsmittel, das ihm allein das Arbeiten im Sommer ermöglichte. Er zog sich nämlich, wenn es heiss wurde, ein völlig nasses Hemd an, das er nach dem Austrocknen immer wieder unter einer Pumpe befeuchtete. Wurde die Hitze zu stark, so stellte sich heftiger Blutandrang nach dem Kopfe ein, und er musste dann die Arbeit aussetzen, ja oftmals brach er fast bewusstlos bei derselben zusammen. Von Interesse ist noch, zu bemerken, dass Z. während des Sommers nur kalte Speisen essen kann, da er sonst Fieber bekomme. Er will dies schon seit seiner Jugend bemerkt haben.

So weit die anamnestischen Daten.

Bei der Betrachtung des Patienten fällt zunächst die eigenthümliche Schädelbildung auf. Das Schädeldach ist stark gewölbt, besonders die Stirnpartie vorspringend; das Gesicht und vor Allem die Nase erscheinen eingesunken. Letztere ähnelt der angeborenen Sattelnase. Die Kopfhaut ist hinten und seitlich mit dünnen, spärlichen, schwach pigmentirten Haaren besetzt; im oberen Theile finden sie sich nur ganz vereinzelt. Die Haut ist auf dem Schädel leicht verschieblich, aber glatt anliegend, und fühlt sich auffallend dünn an. Sie hat ein eigenthümlich trocknes und glänzendes Aussehen und normale Farbe. Die Venen der Kopfhaut sind deutlich sichtbar; sie haben einen geschlängelten Verlauf, und die Gefässe beider Seiten anastomosiren mit einander. Hautporen sind in normaler Weise zu sehen.

Digitized by Google

Die Haut des Gesichtes ist nicht so dünn; eine erhobene Falte der Wange scheint normale Dicke zu haben. Der Schnurrbart ist dürftig entwickelt, die Wangen und das Kinn dagegen sind mit relativ dicht stehenden, kräftigen Bartstoppeln besetzt. Die Augenbrauen fehlen; an ihrer Stelle sieht man einige wenige, sehr feine Wollhärchen. Ebenso sind die Ciliên nur in Gestalt einzelner dünner, heller Härchen vorhanden. Die Haut der Oberlider ist dünn wie Seidenpapier, so dass die kleinen Hautvenen plastisch hervortreten. Sie lässt sich leicht in Falten erheben, die eine geraume Zeit stehen bleiben und sich erst allmählich wieder ausgleichen. Die Haut der Nase und der Lippen ist, wie die übrige Gesichtshaut, ohne gröbere Abnormitäten, doch sind überall kleine Hautvenen sichtbar, so dass das Gesicht leicht cyanotisch aussieht. Hautporen sind auch hier vorhanden. An der Haut des Halses, welche sich sehr dünn anfühlt, sind weder Haare noch Poren zu sehen. Im Nacken ist der Panniculus adiposus gut entwickelt. Die Haut ist hier, wie am ganzen Körper, von auffallend trockner Beschaffenheit und glatt. In der Brusthaut finden sich weite Poren in einem dreieckigen Felde vertheilt, dessen Spitze etwas unterhalb des Proc. xyphoideus liegt und dessen Basis mit dem oberen Rande des Sternum bis etwa zur Mitte der beiden Claviculae verläuft. In diesem Bezirke stehen einige feine, dunkle Haare von etwa 1 cm Länge. Die Brustwarzen und Milchdrüsen fehlen vollständig, auch ist an den betreffenden Stellen weder eine Andeutung davon in Form einer Pigmentirung, noch enie fühlbare Drüsensubstanz in der Tiefe, noch eine stärkere Fettanhäufung vorhanden. Im Uebrigen erscheint die Haut des gesammten Rumpfes, sowie der Schultern und Oberarme völlig glatt, trocken und haarlos, abgesehen von der oben erwähnten Stelle, sowie von einigen wenigen in der Axilla und am Mons veneris stehenden Haaren. Die Farbe ist die normale. Das subcutane Fett- und Bindegewebe der Haut des Rumpfes hat ungefähr normale Dicke. Hautvenen sind nicht sichtbar. Die Haut der Unterarme und Hände ist sehr dünn und atrophisch, an einzelnen Stellen mit feinen Schüppchen bedeckt. Sie liegt überall der Unterlage gut an und lässt sich in hohen, dünnen Falten abheben, die sich nach dem Loslassen sofort wieder ausgleichen. Das subcutane Fett-

Digitized by Google

und Bindegewebe scheint zu fehlen, ist jedenfalls sehr reduzirt; die Venen sind als dicke, blaue Stränge sichtbar. An beiden Unterarmen finden sich im unteren Drittel, dem Knochenrande des Radius entlang, einige kurze, dünne, schwarze Haare. Das Scrotum ist ebenfalls haarlos; sonst erscheint die Haut der Genitalien normal. Die Haut der Oberschenkel gleicht der der Oberarme und des Rumpfes, nur findet sich eine geringe Neigung zu Schuppenbildung. An den Unterschenkeln ist die Haut, besonders an der Vorderseite, pergamentdünn und sehr trocken, sowie völlig haarlos. Sie ist rissig und dadurch in einzelne, unregelmässige, etwa $^1/_2$ qcm grosse Felder geteilt, die Neigung zum Abschuppen zeigen. Schiebt man die Haut zusammen, so faltet sie sich nach Art von zerknittertem Cigarettenpapier, und dieses Aussehen bleibt nach dem Loslassen noch kurze Zeit bestehen. Die Venen, auch die kleinsten, schimmern deutlich durch die atrophische Haut hindurch, die grösseren sind als hervorspringende blaue Stränge sichtbar. Das Unterhaut-Zellgewebe scheint völlig zu fehlen. An der Hinterseite der Unterschenkel sind diese Eigenthümlichkeiten weniger deutlich ausgesprochen, auch ist hier die Haut etwas dicker. Die Haut der Füsse ist trocken und haarlos, zeigt aber sonst nichts wesentlich Abnormes. Die Nägel der Finger und Zehen sind gut ausgebildet.

Von sonstigen Veränderungen fand sich zunächst ein Defect der Nasenbeine. Man fühlt das Septum und beiderseits, etwa 3 mm davon entfernt, den scharfen Rand der Nasenbeine. Die Alveolarfortsätze der Kiefer sind schwach entwickelt. Am Unterkiefer fehlen die Zähne völlig, am Oberkiefer findet sich jederseits ein hinterer Backzahn. Die Schleimhaut des Mundes ist feucht und ohne Besonderheit. Speichelsecretion ist vorhanden, doch angeblich gering. Beim Sprechen und Ausathmen verbreitet Patient einen stark fötiden Geruch. Die Stimme klingt schrill und unrein. Bei der Untersuchung der Nase finden sich übelriechende Borken. Nach deren Entfernung zeigt sich eine ziemlich starke Rhinitis atrophicans; Ulcerationen waren nirgends vorhanden. Die laryngoskopische Untersuchung ergiebt eine chronische, atrophische Pharyngitis, sowie leichte chronische Laryngitis, ferner einen beim Intoniren sich einstellenden Spasmus der falschen Stimmbänder, welche dann die wahren fast völlig

Digitized by Google

verdecken. Endlich finden sich bei der otiatrischen Untersuchung beiderseits die Zeichen einer chronischen Otitis media, rechts ausserdem eine alte Perforation des Trommelfells. Im rechten äusseren Gehörgange waren einige eingetrocknete, schmutzige Borken; Ohrschmalz war nicht vorhanden. Die Lungen bieten die Zeichen eines mässig starken Emphysems und einer chronischen Bronchitis dar; sonst sind die inneren Organe ohne krankhaften Befund. Die Musculatur ist überall sehr gut entwickelt, die motorische Kraft entsprechend dem kräftigen Bau des Mannes ausgebildet. Das Nervensystem ergiebt auch sonst keinerlei abnorme Verhältnisse. Die Hautempfindung ist überall sehr fein, Wärme und Kälte werden gut unterschieden. Der Gelenksinn ist ungestört, die Reflexe sind normal. Die Genitalien sind normal entwickelt, die Hoden an richtiger Stelle. Beiderseits besteht ein kleiner Leistenbruch. Der Urin ist hell und klar, sowie frei von abnormen Bestandtheilen.

Bei der Beobachtung des Patienten zeigte sich, dass die Intelligenz sehr gering entwickelt ist. Er vermag mässigen Anforderungen an seine Denkfähigkeit nicht zu genügen, ist im Rechnen äusserst ungewandt, will auch stets ein schlechter Schüler gewesen sein. Die Diurese war nicht gesteigert. Die täglichen Urinmengen betrugen 1000—2000 ccm bei einem durchschnittlichen specifischen Gewicht von 1020—1010.

Um die Richtigkeit seiner Angaben zu prüfen, wurden zunächst einfache Mittel angewandt, um Schweiss bei ihm zu erzielen. Er erhielt warme Bäder mit nachfolgender Einpackung in wollne Decken, heisse, schweisstreibende Getränke, Alles ohne jeden Erfolg, ja es traten dabei unangenehme subjective Beschwerden auf, wie Kopfschmerzen, Blutandrang nach dem Kopfe und lästiges Hitzegefühl. Zugleich stellten sich Temperatur-Steigerungen ein, wie wir sie später noch genauer angeben werden. Zur sicheren Feststellung der Anidrosis entschloss ich mich daher zu einer subcutanen Injection von 0,02 Pilocarpin. hydrochloric. und ordnete den Versuch so an, dass ich einen Arm und ein Bein mit Methylviolett bestreute und dann diese Extremitäten mit dicken Saugwatte-Verbänden umgab. Patient wurde zu Bett gebracht, erhielt die Injection und wurde in dicke Wolldecken eingehüllt, in denen er mehrere Stunden liegen blieb. Der Effect

Digitized by Google

dieses Versuches war völlig negativ. Die gesammte Körperhaut blieb absolut trocken, und als die Verbände am nächsten Tage abgenommen wurden, zeigte sich das Pulver in unverändertem, trockenem Zustande; die Haut war nirgends blau gefärbt. Bei der darauf vorgenommenen Reinigung trat eine weitere Eigenthümlichkeit zu Tage, indem die durch restirende Farbkörnchen im Wasser blau gewordene Haut ganz leicht durch gründliches Waschen mit Seife ihre normale Farbe wieder annahm, während bei mir z. B. kleine, beim Abnehmen des Verbandes aufgewirbelte Farbpartikelchen blaue Flecke an den Händen und im Gesicht hervorriefen, die kaum nach dem Waschen mit salzsaurem Alkohol verschwanden. Nachdem so erwiesen war, dass hier thatsächlich eine völlige Anidrosis bestand, lag es nahe, zu untersuchen, wie sich Patient der Erwärmung, besonders auch der Einwirkung der Sonne gegenüber verhielt. Ich habe schon erwähnt, dass nach den heissen Bädern Temperatur-Steigerungen auftraten, die je nach der Dauer derselben einen verschiedenen Höhegrad annahmen: ja, es konnte eine solche Steigerung der Körper-Temperatur schon nach viel geringerer Wärmezufuhr constatirt werden. Ich liess den Patienten sowie einen gesunden Wärter gleichzeitig je ½ Liter 40° warme Milch trinken. Die Körper-Temperatur des Wärters betrug 36,9° bei der Einnahme der Flüssigkeit, stieg dann nach 5 Minuten auf 37,1, sank nach weiteren 5 Minuten wieder auf 36,9 und blieb nun unverändert. Z. hatte bei Beginn des Versuches 36,8°, nach 5 Minuten 37,0, und dann trat eine langsame Steigerung bis auf 37,5 (nach 15 Minuten) ein. Hierauf sank die Temperatur wieder allmählich auf den ersten Werth zurück. Ganz überraschend war die Einwirkung der Sonnenwärme. Die Körper-Temperatur stieg beim Aufenthalt im Freien sehr schnell und erreichte bedeutende Fiebergrade. Der mehr oder weniger rasche und hohe Anstieg der Temperatur hing von der Stärke des Windes, der Höhe der Aussen-Temperatur sowie dem Feuchtigkeits-Gehalt der Luft ab. Bei völliger Windstille nahm die Körperwärme beim Aufenthalt in der Sonne in 10—15 Minuten um durchschnittlich 1° C. zu. Körperliche Bewegung, extreme Hitzegrade, sowie hoher Feuchtigkeits-Gehalt der Luft beschleunigten die Erwärmung. Ich ordnete die Versuche so an, dass ich den Patienten in der leichten Krankenhaus-

Digitized by Google

kleidung oder in seinem eigenen Anzuge an einen von der Sonne bestrahlten Platz stellte, bezw. ihn Bewegungen ausführen liess. Erst beim Ablesen der Temperatur, das im Schatten vorgenommen wurde, öffnete er Rock und Hemd, so dass eine künstliche Ueberhitzung der Haut ausgeschlossen war. Die Messungen geschahen in axilla, doch wurden meist während und am Ende der Versuche mehrere Controlmessungen in ano vorgenommen. Während der Versuche blieb ich stets bei dem Patienten, machte dieselben Bewegungen wie er, und stellte dann zuweilen zum Vergleiche der Resultate auch bei mir Temperatur-Messungen an. Der enorme Einfluss der Sonnenbestrahlung geht am besten aus einigen der erhaltenen Zahlen hervor. (Körper-Temperatur stets in axilla.)

6. Juni 1900. 12 Uhr Mittags. Lufttemperatur 32° C. Nach einem Aufenthalte von 20 Minuten in der Sonne stieg die Körper-Temperatur von 36,7° auf 38,8°. Dabei traten subjective Beschwerden auf, wie bei einem fiebernden Kranken, leichte Unruhe, Hitzegefühl, Kopfschmerzen.

25. Juni 1900. 12 Uhr Mittags. Lufttemperatur 35° C. Halbstündiger Aufenthalt in der Sonne. Anfangs-Temperatur: 36,4; End-Temperatur 39,8; Puls 108. Athemfrequenz: 68 p. m. Starke motorische Unruhe, leichte Verwirrtheit, schwankender Gang.

Der Kürze halber seien einige andere Versuchs-Resultate nur in ihren Endergebnissen mitgetheilt. Nach 1 stündiger Bewegung in der Sonne bei mässig hoher Temperatur betrug die Körperwärme 39,1°. An einem schwülen, windstillen Tage (Lufttemperatur nur 27° C.) zeigte Patient nach 30 Minuten eine Temperatur von 39,9°, an einem anderen Tage nach der gleichen Zeit 39,4°. (Puls: 104; Respiration: 90 p. m.!) Nach 1 stündigem Umhergehen in der Sonne (Lufttemperatur 32° C.) stieg die Körperwärme auf 40,4°. (Puls 108, Respiration 82), ja eines Tages nach ¾ stündigem Aufenthalte in der Mittagssonne (Lufttemperatur 36° C.) auf 40,8°. Patient machte bei diesen Temperaturen völlig den Eindruck eines fiebernden Kranken. Der schwankende Gang, die grosse motorische Unruhe, die zunehmende Verwirrtheit, das quälende Hitze- und Durstgefühl, die ausserordentlich frequente und keuchende Athmung (bei den

Digitized by Google

höheren Graden zwischen 70—90 p. m.) waren stets vorhanden. Die Pulsfrequenz stieg ebenfalls, wenn auch nicht in demselben Maasse, wie die Athmung und schwankte zwischen 90 u. 110 p. m. Ich betone bei dieser Gelegenheit, dass diese Versuche auf den Wunsch des Patienten selbst unternommen wurden, und dass der Aufenthalt im Freien sofort sistirt wurde, wenn derartige bedrohliche Erscheinungen auftraten. Gerade die höchste Temperatur von 40,8° erreichte Z. nicht während eines Versuches, sondern als er eines Tages im Garten des Krankenhauses umherging. In diesem Sommer, wo überhaupt keine Versuche mehr angestellt wurden, liessen sich oft bei solchen Gelegenheiten ähnliche Temperaturen feststellen, ja eines Tages wurde er von anderen Patienten in die Baracke gebracht, wo eine Temperatur. von 41,5° (!) in axilla bei ihm ermittelt wurde. Die Temperaturen in ano waren ½—1° höher als in axilla. Bei den Control-Messungen, die ich an mir vornahm, konnte ich auch leichte Temperatur-Erhöhungen wahrnehmen, doch genügt eine Zahl, um den frappanten Unterschied festzustellen. Bei dem Anstieg der Temperatur des Patienten auf 40,4° hatte ich unter den gleichen Bedingungen eine Steigerung der Körperwärme von 36,8° auf 37,6°. Natürlich wurden bei Z. nicht immer so extreme Fiebergrade beobachtet. An minder heissen Tagen schwankte seine Temperatur nach dem mehr oder weniger langen Aufenthalte im Freien zwischen 37,5—39,0°. Nach den obigen Versuchen wurde Z. in einen kühlen Raum gebracht, erhielt kalte feuchte Tücher auf den Kopf und die Brust, befeuchtete sich auch den Körper mit kühlem Wasser, doch sank die Temperatur nur langsam, so dass bei den höheren Graden noch nach 2 Stunden die Norm nicht völlig erreicht war. Oft hatte Z. während des Aufenthalts in der Sonne und regelmässig nach demselben Urindrang, und er liess mehrere 100 ccm klaren, hellen Urins.

Es wurde versucht eine raschere Abkühlung durch Darreichung von kleinen Dosen Phenacetin zu erzielen, und es konnte hierbei eine gewisse Beschleunigung des Temperatur-Abfalls erreicht werden, doch dauerte es immerhin etwa eine Stunde, bis mässig hohe Temperaturen zur Norm zurückgingen. Ich will dies an einem Beispiel erläutern, da bei einem derartig merkwürdigen Falle die Einwirkung von Antipyreticis nicht ohne

Digitized by Google

Interesse ist. Patient hatte nach einem 1 stündigen Aufenthalte im Freien eine Temperatur von 38,6°. Er wurde nun in ein schattiges, kühles Zimmer gebracht und erhielt ½ gr Phenacetin. Die Temperatur-Messungen ergaben:

Einnahme des Phenacetin	Temperatur in axilla	Temperatur in ano
1¾ Uhr	38,6	39,5
2 „	38,5	39,4
2¼ „	37,6	38,5
2½ „	37,1	38,4
2¾ „	37,0	37,8

Am wirksamsten und wohlthuendsten waren kühle Bäder, die vor Allem auch die subjectiven Beschwerden rasch linderten.

Bei später noch zu erwähnenden Versuchen, welche im Laboratorium von Prof. Dr. Zuntz angestellt wurden, suchten wir auch bei kühlem Wetter und im schattigen Zimmer eine Temperatur-Steigerung durch Anlagern von warmen Krügen an den Körper zu erzielen, und es gelang uns so nach kurzer Zeit, gewünschte, mittelhohe Temperaturen zu erreichen. Endlich liessen wir den Patienten am Ergostaten messbare Arbeit verrichten, doch stieg die Körperwärme hierdurch, wie ja auch wohl zu erwarten war, nur sehr langsam. Nach allen diesen Versuchen, in denen die Körper-Temperatur des Patienten in einer den Poikilothermen ähnlichen Weise dem Einflusse der äusseren Umgebung unterworfen war, lag es nahe, zu untersuchen, ob auch starke Abkühlung einen ähnlichen Effekt habe. Ich wandte hierzu protrahirte Bäder an, die allmählich abgekühlt wurden. Von den Resultaten will ich 2 mittheilen.

13. Juli 1900. Patient wird um 4,55 Uhr ins Bad gebracht. Wassertemperatur 35,0° C. Temperatur des Patienten 37,5°.

	Temperatur des Bades	Temperatur des Patienten	
4,55 Uhr	35,0	37,5	
5,00 „	30,0	37,0	
5,10 „	28,0	36,9	
5,30 „	23,0	37,1	leichtes Frösteln u. Zittern
5,45 „	23,0	37,3	
6,00 „	23,0	37,2	

Digitized by Google

15. Juli 1900. Patient geht um 5,15 Uhr ins Bad.

	Temperatur des Bades	Temperatur des Patienten	
5,15 Uhr	30,0	37,4	
5,30 „	29,0	37,5	geringes Frösteln
5,45 „	27,0	37,7	
6,00 „	25,0	37,6	
6,15 „	24,0	37,4	
6,30 „	22,0	37,2	

Es stellte sich bei der Abkühlung des Wassers leichtes Frösteln und Zittern ein, Patient fühlte sich jedoch ausserordentlich wohl. Die Deutung des ersten Versuches ist wohl nicht schwierig. Es kam im Bade zu einer ziemlich raschen anfänglichen Abkühlung, der der Organismus durch vermehrte Wärmebildung in Folge von Muskelarbeit — Frösteln, Zittern — entgegenwirkte, so dass dann die Temperatur wieder in die Höhe ging. Bei dem 2. Versuche trat dies so rasch ein, dass bereits bei der 2. Messung die Temperatur im Steigen begriffen war, um dann später wieder zu sinken. Die Ursache hierfür lag wohl in der zu niedrigen Anfangs-Temperatur des Badewassers, die eine sofortige Reaction der Wärme-Regulirung auslöste. Jedenfalls konnte, wie zu erwarten war, eine abnorme Abkühlung des Patienten nicht erzielt werden. Zur Ergänzung dieser Versuche sei noch mitgetheilt, dass an verschiedenen Tagen stündliche Messungen bei dem in Ruhe und im Saal befindlichen Patienten vorgenommen wurden. Die Temperatur schwankte hierbei, gleichgültig ob Z. im Bette lag oder in der Station umherging, stets in normaler Weise zwischen 36,2—37,2°.

Nachdem durch die obigen Versuche das Bestehen einer völligen Anidrosis und das Fehlen von Schweissdrüsen sichergestellt war, erschien es wünschenswerth, zu untersuchen, ob auch die Talgdrüsen in der Haut des Patienten nicht zur Entwickelung gekommen seien. Das Vorhandensein von Haaren an verschiedenen oben angeführten Stellen des Körpers liess vermuthen, dass sie nicht völlig fehlen würden. Ich konnte sie denn auch sogar an der nicht behaarten Partie der Kopfhaut, wo Hautporen sichtbar waren, nachweisen. Zu diesem Zwecke legte ich einen kleinen entfetteten Wattebausch auf die betreffende

Digitized by Google

Hautstelle und schloss ihn durch Heftpflaster nach aussen hin fest ab. Nach 24 Stunden wurde das Pflaster entfernt, und es zeigten sich nun auf den Poren kleine Tröpfchen, die mit der aufgelegten Watte entfernt wurden. Befeuchtete ich nun diese unter dem Mikroskop mit Osmiumsäure, so wurden längs der Wattefasern grössere und kleinere, intensiv schwarz gefärbte Fetttröpfchen sichtbar. Gleiche Versuche an der haar- und porenlosen Haut waren negativ, allerdings auch an der Brust, wo zwar keine Haare, aber doch noch grosse Poren zu sehen waren. Im Uebrigen wurden noch andere Beobachtungen gemacht, welche auch auf das Vorhandensein von Talgdrüsen einen Schluss ziehen liessen. Patient bekam nämlich ein Furunkel am Hinterkopfe, das übrigens nach Incision nur sehr langsam heilte, sowie mehrere Acnepusteln an Brust und Rücken. Comedonen habe ich nicht sehen können. Zur Vervollständigung des Bildes erwähne ich noch, dass die Function der Speicheldrüsen objectiv normal zu sein schien. Der Mund war stets feucht, und die Speisen wurden gut eingespeichelt. Bei der oben erwähnten Pilocarpin-Injection war die Thätigkeit derselben nicht gesteigert. Ob die den tubulösen Drüsen zugehörigen Ohrschmalz-Drüsen vorhanden waren, konnte ich nicht entscheiden, da niemals Ohrschmalz gefunden wurde.

Auf den Rath meines Chefs, Herrn Professor Dr. Goldscheider, brachte ich den Patienten zur Untersuchung des respiratorischen Stoffwechsels in das Institut von Herrn Professor Dr. Zuntz in der Landwirthschaftlichen Hochschule.

Herr Prof. Zuntz war so liebenswürdig, die Versuche selbst zu leiten und die Analysen der Exspirationsluft vorzunehmen. Einige der oben erwähnten hohen Temperaturen bei künstlicher Erwärmung und bei Aufenthalt in der Sonne rühren von diesen Versuchen her, über deren genaue Resultate an anderer Stelle ausführlich berichtet werden wird. Ich will im Rahmen dieser Veröffentlichung nur bemerken, dass die Ergebnisse der Untersuchung des respiratorischen Stoffwechsels dieselben waren, wie sie von Zuntz bei nichtschwitzenden Thieren erhalten wurden. Mit der zunehmenden Körpertemperatur stiegen die Athemgrösse und Sauerstoff-Verbrauch analog an. Während z. B. bei der Temperatur von 36,7° (in axilla) die Athemgrösse 6,32 l. p. m.,

Digitized by Google

der O-Verbrauch 208 ccm betrugen, stiegen bei der Temperatur von 39,4° (in axilla) die Athemgrösse auf 16,88 l, der O-Verbrauch auf 362 ccm, und bei 39,9° (in axilla) die Athemgrösse auf 17,26 l, der O-Verbrauch auf 345 cm an. Die CO_2-Ausscheidung nahm dabei ebenfalls erheblich zu, in den angefährten Fällen von 168 auf 252 und 426 cm.

Ich habe schon oben erwähnt, dass im Urin niemals abnorme Bestandtheile gefunden wurden. Indessen schien es mir verlockend, die Toxicität des Urins zu bestimmen, da man in diesem Falle, wo alle Toxine nur durch Niere und Darm aus dem Körper geschafft werden konnten, a priori an eine Erhöhung derselben hätte denken können. Ich verfuhr dabei in üblicher Weise, indem ich von dem gesammelten Urin von 24 Stunden gewisse Mengen in die Ohrvene eines Kaninchens injicirte und die toxische, beziehungsweise tödtliche Dosis ermittelte. Z. hatte am 30. April 1901 1080 ccm Urin vom specifischen Gewichte 1020. Die Körpertemperatur war an diesem Tage völlig normal. Ich wählte ein kräftiges Kaninchen von 2230 gr Gewicht und injicirte ihm in rascher Folge 150 ccm Urin. Das Thier zeigte grosse Mattigkeit, unruhige, beschleunigte Athmung und schien dem Tode nahe zu sein, so dass ich weitere Injectionen unterliess. Am nächsten Tage war es jedoch wieder ziemlich munter und frass reichlich. Am folgenden Morgen stellte sich wieder grosse Mattigkeit ein, später traten Zuckungen auf, und es erfolgte der Tod.

Am 3. Mai 1901 hatte Z. Temperaturen zwischen 38,0 bis 39,0°. Er hatte an diesem Tage 1500 ccm Urin vom specifischen Gewichte 1017. Ich injicirte einem 2830 gr schweren Kaninchen 240 ccm Urin; es stellten sich Krämpfe in den Extremitäten ein, die Athmung wurde sehr beschleunigt und erschwert, die Pupillen waren eng, das Thier liess mehrere Male Urin und starb unter zunehmender Mattigkeit. Die Section ergab in beiden Fällen starke Füllung der Venen, sonst nichts Abnormes. Die Giftigkeit des Urins (Urotoxie von Bouchard) betrug also im ersten Falle 67,2, im zweiten 84,8 ccm pro Kilo Thier. Wenn nun auch die Angaben der einzelnen Autoren betreffs der normalen Uringiftigkeits-Werthe weit von einander abweichen (zwischen 45 und 90 ccm pro Kilo Thier), so war doch die Toxicität in

Digitized by Google

unserem Falle jedenfalls nicht erhöht, sondern eher vermindert, um so mehr als der erste Versuch zu früh beendet worden war und in beiden so grosse Mengen Urin injicirt wurden, dass der gesteigerte Blutdruck des Versuchsthieres als schädliches Moment hinzukam.

Eine letzte Reihe von Untersuchungen hatte den Zweck, die Resorptions-Fähigkeit der Haut unseres Patienten zu prüfen; doch machte ich hierzu nur Versuche mit Jodkali-Salbe. Wurde diese lose unter einem Verbande aufgelegt, so fand keine Resorption des Jodkali statt. Wenn ich aber die Salbe beispielsweise in einen Arm einrieb, und diesen dann mit einem Verbande umhüllte, so konnte schon nach etwa 6 Stunden Jod im Urin nachgewiesen werden, so dass hier keine gröberen Abweichungen von den normalen Verhältnissen zu constatiren waren.

Was nun die Erklärung dieses Zustandes betrifft, so nehme ich an, dass es sich um eine Hypoplasie und theilweise Aplasie der dem Ektoderm entstammenden Gewebe handelt. Die atrophische Beschaffenheit der Haut, die geringe Entwicklung der Haare, das fast völlige Fehlen der Zähne, das Fehlen der Schweiss- und Brustdrüsen, sowie das spärliche Vorhandensein von Talgdrüsen erscheinen mir so leicht erklärlich. Die Entwicklungsstörung muss in den ersten Monaten des embryonalen Lebens, jedenfalls vor dem dritten, eingesetzt haben. Ob die ausserordentlich gering ausgebildete Intelligenz auch auf einer Hypoplasie des Gehirns beruht, oder auf einem abgelaufenen Hydrocephalus, wofür die eigenthümliche Schädelbildung spricht, lasse ich dahingestellt. Ich habe in der Literatur nur einen einzigen Fall gefunden, der einige Aehnlichkeit mit dem meinen besitzt und will des Vergleichs halber seine Beschreibung wiedergeben. Er wurde von Hutchinson[1] im Jahre 1886 veröffentlicht. Es handelte sich um einen 3½ Jahre alten Jungen mit einem eigenthümlich verwelkten Altmänner-Gesicht. Die Gesichtszüge waren eingefallen und abgemagert. Seine Finger waren gerunzelt und schwärzlich und deren Nägel, welche ausserordentlich dünn waren, umgekehrt gebogen, so dass sie mehr oder weniger in der Mitte eine Höhlung aufwiesen. Der Kopf des Jungen war gross, und die vordere Fontanelle noch nicht ganz geschlossen. Die Kopfhaut war sehr dünn und mit Ausnahme

Digitized by Google

einer gewissen Menge von Wollhaaren völlig kahl. Sie sah halb durchsichtig und gespannt aus, und ihre Gefässe waren überall sichtbar. Dieselben waren anscheinend weiter als normal. Ein grosser Stamm kam jederseits an den Augenbrauen die Stirn herab, und diese communicirten an der Nasenwurzel durch einen querverlaufenden Ast mit einander. Ueber der Mittellinie der Kopfhaut fanden sich zahlreiche Verbindungen von Gefässen. Die Lippen waren eigenthümlich blau verfärbt, nur nicht in ihren vorderen Partien. Nach einem ½stündigen Aufenthalte im Zimmer des Beobachters verminderte sich diese Blaufärbung der Lippen und ebenso die starke Füllung der Gefässe der Kopfhaut. Die Lippen selbst waren sehr dünn. Die Zähne waren alle durchgebrochen und leidlich regelmässig; nur die Schneidezähne standen nicht gerade, sondern hatten eine leichte Neigung nach dem Munde zu. An den Schultern war der Junge sehr mager, so dass die Proc. coracoid. und die Umrisse des Acromion leicht zu sehen waren. Die Haut darüber war nicht dicker als Packpapier. Die Knappheit der Haut war nirgends so beträchtlich, wie am Kopfe. So war die Bedeckung am Abdomen, an den Armen und Schenkeln ganz locker, aber überall sehr dünn. Die Muskeln waren an allen Theilen gering entwickelt mit Ausnahme der Schenkel, die sich hart anfühlten und Muskeln hatten, welche von den Verhältnissen des übrigen Körpers abwichen. Die Genitalien boten einen merkwürdigen Contrast dar gegen den Rest des Körpers. Die Theile um die Pubes und die obere Partie des Scrotums waren so voll und dick, dass man glauben konnte, es handele sich um eine doppelseitige Hernie. Dieser Eindruck wurde dadurch hervorgerufen, dass die Haut dieser Theile völlig normal war und reichliches Fettpolster besass. Uebrigens waren die Genitalien normal gebildet, die Hoden gut entwickelt und an richtiger Stelle. Die Zehen und deren Nägel befanden sich in demselben Zustande wie die Finger. Der Junge konnte nicht gut gehen, indem er dabei die Kniee etwas gebogen hielt; indessen war kein bestimmter Muskeldefect nachweisbar. Von sonstigen bemerkenswerthen Veränderungen bleibt zu erwähnen, dass er keine Brustwarzen hatte; an deren Stelle fanden sich kleine Narbenfleckchen. Diese waren ausserordentlich oberflächlich und schwach markirt. Eine Brustdrüse konnte nicht

Digitized by Google

gefühlt werden. Die Mutter des Kindes gab an, dass der Junge seit der Geburt stets gesund gewesen sei und grosse Intelligenz besitze. Bei der Geburt selbst war wegen Querlage eine Wendung gemacht worden, und der Junge war einige Tage stark cyanotisch. Noch jetzt werde er oft im Zusammenhange mit der Temperatur und Aufregungs-Zuständen blau. Eine merkwürdige Angabe der Mutter, welche nach der Meinung des Verfassers vielleicht die Erklärung für die eigenthümlichen angeborenen Defecte des Kindes bieten konnte, war die, dass sie selbst in ihrem 6. Jahre allmählich ihr ganzes Kopfhaar verlor, das vorher dicht und üppig gewesen sei. Sie gab die übliche Beschreibung einer Alopecia areata, in deren Gefolge völlige Kahlheit und auch Verlust der Augenbrauen und Wimpern eintrat. Späterhin wuchsen letztere wieder, und auf dem Kopfe traten einzelne Haarbüschel auf. Mit Ausnahme dieser Alopecie zeigte sie übrigens kein Zeichen von Degeneration. Sie gebar 5 Mädchen, welche alle gut entwickeltes Haar besassen.

So sehr dieser Fall auch dem meinen ähnelt, so sind doch grosse Unterschiede zwischen beiden vorhanden. Leider ist über den Drüsenapparat der Haut keine Angabe gemacht. Die Haut selbst scheint nach der Beschreibung stellenweise atrophischer gewesen zu sein, als bei meinem Patienten, und die Nägel sind mitbetheiligt. Dagegen waren bei dem Kinde die Zähne wohl entwickelt. Ganz abweichend ist bei beiden Fällen das Verhalten der Musculatur. Während sie bei dem Kinde schlecht entwickelt war, ist sie bei meinem Manne sehr gut und kräftig ausgebildet. Von besonderem Interesse war mir noch der Umstand, dass der Kopf des Jungen sehr gross und die grosse Fontanelle noch nicht geschlossen war; es liegt daher die Vermuthung nahe, dass es sich auch hier vielleicht um einen abgelaufenen Hydrocephalus gehandelt hat. Leider ist von dem Jungen nichts mehr bekannt geworden, und es ist fraglich, ob er noch am Leben sein wird. Sonst fand ich in der Literatur noch 2 Fälle von angeborener Haut-Atrophie. Chotzen[2] demonstrirte in der Breslauer Dermatologischen Vereinigung im Jahre 1900 eine 50jährige Frau mit einer Atrophia cutis circumscripta congenita brachii. Die Hautveränderungen fanden sich am rechten Arm und waren makroskopisch denen ähnlich, wie sie bei der

Digitized by Google

erworbenen idiopathischen Haut-Atrophie von Buchwald, Pospelow, Touton und Anderen beschrieben wurden. Das Leiden soll nach Angabe der Frau bestanden haben, so lange ihre Erinnerung zurückreiche, und der Autor nahm daher an, dass es sich um eine Entwickelungs-Hemmung des ektodermalen Keimblattes handelte, welche im 2. oder 3. Monate des embryonalen Lebens eintrat. Die Elasticität der Haut war in diesem Falle vorhanden. Sodann wurde von Behrend[3] im Jahre 1885 ein Fall von angeborener Haut-Atrophie veröffentlicht. Das Wesentliche der bei einem 17 Monate alten Kinde vorhandenen Hautveränderungen bestand in narbiger Schrumpfung der Gesichtshaut, narbiger, pergamentartiger Beschaffenheit der Haut der Extremitäten, sowie in einer über den ganzen Körper verbreiteten Neigung der Hornschicht der Haut, sich in feinen Lamellen und groben Fetzen abzulösen, wodurch die Haut ein gefeldertes Aussehen bekam. Nach der ganzen Beschreibung erscheint es mir indessen zweifelhaft, ob es sich nicht vielmehr um eine congenitale Ichthyosis gehandelt habe.

Von hohem Interesse erschien mit ein Vergleich der Haut-Veränderungen bei unserem Patienten mit denen der erworbenen idiopathischen Haut-Atrophie, besonders da die später noch zu beschreibenden mikroskopischen Veränderungen grosse Aehnlichkeiten mit diesen zeigten. Ich habe daher die bekanntesten dieser Fälle aus der Literatur zusammengestellt.

Die ersten Beschreibungen dieses seltenen Hautleidens wurden von Pospelow, Buchwald, Taylor und Touton veröffentlicht. Meistentheils beschränkte sich die Atrophie auf circumscripte, mehr oder weniger grosse Hautpartien. Buchwald[4] berichtete über einen Mann mit einer grossen atrophischen Hautpartie an beiden Beinen. In diesem Bereiche war auch nach Anwendung von Pilocarpin keine Schweiss-Secretion zu erzielen, während sie in der übrigen Haut vermehrt war. Die Haut selbst war schlaff und faltig, der Haarwuchs sehr gering. Mikroskopisch fand sich vollkommenes Fehlen des Fettgewebes, Gesammt-Atrophie, auffallende Sparsamkeit der Schweissdrüsen und Haarbälge, sowie Fehlen der Papillen. Das Bindegewebe unter der Epithelgrenze erschien gequollen und war mit reichlichen Zellkernen durchsetzt, die zum Theil um Gefässe, Drüsen und Haarbälge, zum Theil unabhängig davon angehäuft waren.

Digitized by Google

Touton[5] beobachtete einen 57jährigen Mann mit symmetrischer, von der Peripherie der Extremitäten nach oben fortschreitender Atrophie der Haut mit starker Verdünnung und theilweiser Abschuppung derselben. Pospelow[6] sah einen 50jährigen Bauern mit Haut-Atrophie der linken oberen Extremität. Die Haut war stark verdünnt, trocken, welk, wie „zerknittertes Cigarettenpapier". Das Leiden soll im 17. Jahre ohne erkennbare Ursache entstanden sein. Die histologische Untersuchung ergab verschiedengradige Atrophie der einzelnen Hautschichten, besonders waren die horizontalen und schrägen Muskeln atrophisch. Die Oberhautschichten waren verdünnt, die Stachelschicht ziemlich stark pigmentirt. Die Papillen erschienen abgeflacht, die Haarfollikel sehr atrophisch. Neumann[7] berichtet über 2 Fälle. Der erste betraf einen 32jährigen Mann, dessen Leiden 2 Jahre vorher begonnen hatte. Die ganze Körperhaut mit Ausnahme der Gesichts-, Hals- und Scrotalhaut war atrophisch. Die befallenen Partien waren zum Theil bräunlich-roth, zum Theil livid gefärbt, mit Schüppchen bedeckt, gerunzelt, zerknittertem Cigarettenpapier vergleichbar. Die Haare fehlten fast völlig. Schweiss-Secretion fand nach Injection von Pilocarpin nur an den gesunden Stellen statt.

Der 2. Fall betraf einen 23 Jahre alten Mann, der sein Hautleiden 10 Jahre vorher nach Scharlach bekommen haben will. Es fanden sich an der Körper-Oberfläche mit Ausnahme der Gesichts- und Kopfhaut, der Hand- und Fussrücken zahlreiche grössere und kleinere atrophische Hautpartien, welche zum Theil braunroth gefärbt, an manchen Stellen felderartig eingetheilt und gegen die gesunde Haut durch eine Art von Leisten abgegrenzt waren. An den kranken Stellen war der Haarwuchs normal, die Schweiss-Secretion aufgehoben. Die histologische Untersuchung der beiden Fälle ergab zunächst eine bandartige Abhebung der Hornschicht, ferner eine Verdünnung der Epidermis, sowie Abflachung, zum Theil Fehlen der Papillen. Die Cutis zeigte namentlich in den tieferen Schichten breite und massige Züge von Bindegewebe; in den oberen Lagen waren Rundzellen-Wucherungen, die nicht nur in der Nähe von Gefässen, sondern auch in Form von Nestern im Cutisgewebe eingelagert waren. Entsprechend diesen Stellen waren die Papillen noch erhalten.

Digitized by Google

Blut- und Lymphgefässe waren reichlich vorhanden, der Panniculus adiposus zum grossen Theil geschwunden. Auffallend spärlich waren die Haare und Drüsen. Es fanden sich zwar reichlich Schweissdrüsenknäuel, aber nirgends intacte Ausführungsgänge. Talgdrüsen wurden in keinem Schnitte angetroffen. Pigment war in den Rundzellen der oberen Lage reichlich vorhanden; ausserdem fanden sich noch zahlreiche Chromatophoren. Die Färbung auf elastische Fasern ergab ein reichliches, dicht verzweigtes Netzwerk, deren Ausläufer an den Stellen, wo noch Papillen vorhanden waren, bis dicht an die Epidermislage zu verfolgen waren. Mastzellen waren zahlreich in der Schicht, wo die Drüsenknäuel und Gefässe lagen; in den oberen bereits atrophischen Cutisschichten waren sie nur spärlich zu finden. Neumann nahm nach seinen Untersuchungen an, dass der Atrophie ein tropho-neurotischer Entzündungs-Process vorangiuge, der sich hauptsächlich in den oberen Cutisschichten abspielte, zu Schwund und Atrophie des Papillarkörpers, der Talg- und Schweissdrüsen, sowie der Haare führte, andererseits Hypertrophie und Sclerose des neugebildeten Bindegewebes, sowie des elastischen Gewebes der Cutis erzeugte. Riedel[8] beschrieb einen Fall von erworbener idiopathischer Haut-Atrophie bei einem 26 Jahre alten Mädchen, dessen Leiden 7 Jahre vorher am linken Fuss begonnen und sich allmählich bis zum Becken fortgesetzt hatte. Die Haut war bräunlich pigmentirt, glanzlos, bildete zahlreiche Hautfalten und zeigte einzelne verdickte Hautstreifen. An anderen Stellen war sie mattweiss, schuppend, wie zerknittertes Cigarettenpapier. Die Schweiss-Secretion war vermindert. Mikroskopisch wurde eine Atrophie der Epithelschicht des Papillarkörpers, sowie des subcutanen Fettes gefunden. Huber[9] berichtete über eine 76jährige Frau, welche seit 8 bis 10 Jahren an einer fortschreitenden Atrophie der Haut des rechten Armes litt, die sich von der senilen Atrophie der übrigen Haut wohl unterschied. Die histologische Untersuchung ergab ähnliche Veränderungen, wie sie Neumann (vergl. oben) beschrieben hatte, nur schienen die elastischen Fasern sehr verringert zu sein, besonders an den Stellen, wo Zell-Infiltrationen vorhanden waren. An einzelnen Stellen glaubte man eine Vermehrung der elastischen Fasern annehmen zu müssen, doch liess

Digitized by Google

sich dies durch die Atrophie der Bindegewebs-Elemente als scheinbar erklären. Schweiss- und Talgdrüsen waren an Zahl sehr vermindert, das Fettgewebe erheblich geschwunden. Von Bechert[10] wurde sodann ein Fall von diffuser idiopathischer Haut-Atrophie bei einer 51 Jahre alten Frau veröffentlicht. Das Leiden hatte etwa 20 Jahre vorher begonnen und sich allmählich auf den ganzen Körper ausgebreitet. Die Haut-Veränderungen zeigten einen ähnlichen Charakter, wie die oben beschriebenen. Die mikroskopische Untersuchung ergab Schwund des Fettgewebes, Atrophie des Strat. Malpighi, Abflachung und Fehlen der Papillen, spärliche Schweissdrüsen und Haarbälge, sowie Rundzellen-Anhäufung in den oberen Cutisschichten. Die elastischen Fasern waren sichtbar, aber nicht vermehrt. Colombini[11] stellte klinische und histologische Untersuchungen bei einem ähnlichen Falle an. Es handelte sich um eine 55 Jahre alte Frau, welche 3 Jahre vorher von diesem Hautleiden befallen wurde, das sich rasch über den ganzen Körper ausdehnte. Die Haut fast des ganzen Körpers, besonders aber der Extremitäten und der seitlichen Rumpfpartien, war schlaff und hing in Falten herab. Die Epidermis war glänzend, schuppte und fühlte sich an wie zerknittertes Cigarettenpapier. Die Färbung war dunkelroth, fast bläulich. Die Ausführungsgänge der Haarfollikel waren unkenntlich geworden; an anderen Stellen waren die Haare stark verkürzt und verdünnt. Die Haut fühlte sich kalt und trocken an. Das Unterhautfettgewebe war stark reducirt, so dass erhobene Hautfalten papierdünn waren. Die Hautgefässe waren deutlich sichtbar, die Fingernägel stark verdünnt, sonst unverändert. Einwirkung von künstlichen Kältemitteln rief keine Gänsehaut hervor. Die Schweiss-Secretion nach Pilocarpin-Injection war erhalten, aber vermindert. Die Talgdrüsen-Secretion schien stärker herabgesetzt zu sein. Das Tastgefühl war sehr fein, desgleichen Wärme- und Schmerzgefühl. Die Temperatur war nicht erhöht, der Puls vielleicht etwas verlangsamt. Im Urin waren keine abnormen Bestandtheile. Die histologische Untersuchung ergab: Verdünnung der Hornschicht, sowie der übrigen Epidermis, Atrophie der Stachelzellen-Schicht bei unveränderten Zellen. In der Cutis fand sich Erweiterung der Capillaren. Die Papillen waren verkürzt und abgeplattet, die ganze

Digitized by Google

Cutis verdünnt. In der Umgebung einzelner Gefässe bemerkte man kleinzellige Infiltration. Die horizontalen Muskeln waren an einzelnen Stellen aufgetrieben, an andern atrophisch und häufig kleinzellig infiltrirt. Die Muskeln der Haare waren fast völlig geschwunden. Die Haarfollikel zeigten sich atrophisch und oft von kleinzelliger Infiltration umgeben; die Haare waren farblos und dünn. Talgdrüsen fanden sich spärlich und in ihrem Volumen reducirt. Die Glomeruli und Ausführungsgänge der Knäueldrüsen erinnerten an foetale Formen; erstere waren sehr flach, letztere meist gestreckt und ohne Windungen. Das Unterhaut-Zellgewebe war fast völlig geschwunden, die elastischen Fasern zeigten sich in der Cutis nur sehr spärlich und dünn, meist parallel zur Oberfläche verlaufend. In den Papillen war nirgends die normale netzförmige Anordnung zu sehen, sondern die dünnen Fasern verliefen regellos und waren sehr spärlich. Es schien das elastische Gewebe besonders stark in regressiver Veränderung zu sein. Die Nervenendigungen zeigten keine Veränderungen.

Wie ich schon bemerkte, bot die histologische Untersuchung eines unserem Patienten excidirten kleinen Hautstückchens grosse Aehnlichkeit mit den soeben beschriebenen Fällen, und es erübrigt mir noch, die Resultate derselben mitzutheilen. Ich demonstrirte die Präparate Herrn Dr. M. Joseph, der die Liebenswürdigkeit hatte, dieselben einer genauen Untersuchung und Besprechung zu unterziehen.

Beim Vergleich der vom Unterarm des Patienten excidirten Hautstelle mit einem gleichen Stücke normaler Haut fällt zunächst in die Augen der erheblich geringere Dickendurchmesser des ganzen Corium. Nach schätzungsweise an einer Reihe von Präparaten durchgeführten Vergleichen würde man sagen können, dass das Corium etwa nur halbmal so dick ist, wie gegenüber den normalen Verhältnissen. Ganz besonders auffällig ist aber das fast absolute Fehlen des Fettgewebes, obwohl das untersuchte Stück der Haut bis zur Fascie excidirt war. Einen sehr eigenthümlichen Eindruck machen die ganzen Hautschnitte dadurch, dass jede Spur einer Andeutung von Schweiss- oder Talgdrüsen oder eines Haarfollikels fehlt. Dass hier keine Rückbildung einer etwa vorher bestandenen Anlage stattgefunden

Digitized by Google

haben kann, lehrt ein Blick ins Mikroskop; denn nirgends findet sich irgendwo eine Zellanhäufung, welche auf eines der genannten Gebilde einen Rükschluss gestatten würde. Somit ist auch nach dem mikroskopischen Studium der gleiche Schluss, wie aus dem klinischen gerechtfertigt, dass es sich hier um keine Atrophie einer schon irgend einmal bestandenen Anlage handeln kann, sondern es ist überhaupt zu dieser Anlage nie gekommen. Im Uebrigen zeigt das mikroskopische Bild grosse Analogie mit dem, das wir bei der Atrophia cutis idiopathia erhalten; denn auch hier findet sich, wenn wir den Ausführungen Unnas[12] folgen, fast ungefähr dasselbe, was dort von Pospelow, Buchwald und Anderen beschrieben worden ist.

Hier wie dort sind alle Oberhaut-Schichten verdünnt, und besonders auffällig ist die starke Pigmentation der Stachelschicht, welche manchmal sogar zu starken Klumpen angewachsen ist. Der Papillarkörper ist im Vergleich zu normalen Hautstellen grossentheils abgeflacht. Die Capillaren sind im oberen Theil des Coriums stark erweitert und von kleinen mononucleären Leukocyten umgeben. Nur hin und wieder sieht man bei der Färbung mit polychromem Methylenblau Mastzellen mit ihrem hellblauen Kerne und den violetten Körnchen sich von der Umgebung abheben. Ihre Zahl und Anordnung weicht aber kaum vom normalen Befunde ab. Plasmazellen fehlen vollkommen. Die kleinen Arterien sind im oberen Drittel des Corium erheblich erweitert und von zahlreichen mononucleären Leukocyten umgeben, während die Arterien in der Tiefe, sowie die Lymphgefässe und Lymphspalten nichts Abnormes zeigen; dagegen sind die Venen in der Tiefe stark blutüberfüllt. An den Hautnerven konnte ich ebenso wenig, wie Pospelow und die übrigen oben genannten Autoren bei der Atrophia cutis idiopathica, irgend welche Veränderungen nachweisen. An dem collagenen Gewebe war abgesehen von der Atrophie in toto sehr auffällig, dass bei van Gieson'scher Färbung eine erhebliche hyaline Degeneration zu Tage trat. Dieselbe war für gewöhnlich nur im unteren Theile des Corium entwickelt und zwar etwa nur im unteren Drittel, während die oberen zwei Drittel einem normalen collagenen Bindegewebe entsprachen; nur hin und wieder sah man allerdings auch im oberen Drittel des Corium an kleinen

Digitized by Google

circumscripten Stellen (etwa linsenförmige Ausdehnung) ebenfalls hyaline Degeneration des Bindegewebes, sodass man hierbei an jenes Krankheitsbild denken konnte, welches man als Atrophia cutis maculosa bezeichnet. Indessen sowohl gegenüber dieser fleckförmigen, als auch diffusen Hautatrophie bestand der wesentlichste Unterschied in unseren Präparaten darin, dass dort das elastische Gewebe zur Atrophie gelangt, während hier umgekehrt das elastische Gewebe vollkommen dem normalen entsprach.

Allerdings berufe ich mich bei letzterem Punkte hauptsächlich auf Unna, welcher in seiner Histo-Pathologie (auf Seite 1051) die Wahrscheinlichkeit der Atrophie des elastischen Gewebes annimmt, obwohl die von ihm citirten Autoren dessen nicht erwähnen. Spätere Beobachter lassen allerdings diese Annahme nicht als absolut sicher erscheinen, obwohl es immerhin auffällig ist, dass mehrere derselben wie Colombini, Huber und Neumann (vgl. oben) sich in ihrem Befunde gerade entgegengesetzt verhalten. Während Colombini und Huber eine besonders starke Atrophie des elastischen Fasersystems beschreiben, berichtet Neumann von einem dicht verzweigten Netzwerk.

Wir können in unserem Falle es als unzweideutig hinstellen, dass das elastische Gewebe vollkommen intact war. Von der Tiefe aus mit den kolbigen, dichten Strängen sah man das feinste, ausserordentlich zart ausgebildete Conglomerat von Fäserchen, fast einem Wundernetz entsprechend, bis in die oberste Gegend des Papillarkörpers sich ausdehnen. Sowohl mit Weigert'scher elastischer Faser-Färbung als mit Orcein war die Färbung eine absolut gleichmässige, schwarzbraun, und speciell mit der Orcein-Färbung ergab sich nirgends eine Andeutung dafür, dass junge, neugebildete, oder alte, degenerierende Fasern vorhanden waren, welche man bei einiger Uebung in ihren Farbenunterschieden von Hellbraun bis Weinroth sehr leicht von den normalen Fasern unterscheiden kann. Indessen wäre es immerhin möglich gewesen, dass sich neben den normalen elastischen Fasern chemisch verändertes Elastin vorgefunden hätte, welches Unna als Elacin bezeichnet hat. Dasselbe zeigt zwar structurell die Form normaler elastischer Fasern, bietet aber tinctoriell manche Unterschiede von diesen. Es fehlt die

Digitized by Google

Affinität zu saurem Orcein und dafür besteht sie in starkem Masse für basische Farbstoffe in alkalischer Lösung. Die für diese Zwecke von Unna angegebenen Methoden [13] wurden in dieser Hinsicht ausprobirt, — diese, sowie die folgenden histologischen Untersuchungen wurden von Herrn Dr. Joseph in liebenswürdigster Weise ausgeführt, — ohne dass man die Anwesenheit von Elacin constatiren konnte. In gleicher Weise konnte auch der Gedanke in Erwägung gezogen werden, ob es sich vielleicht im Corium um chemisch degenerirtes Cutis-Bindegewebe hätte handeln können. Auch hier haben die Untersuchungen auf Collastin und Collacin, für deren genauere Färbemethoden auf das Lehrbuch von Joseph und Löwenbach [14] verwiesen wird, negatives Ergebniss gehabt, wie übrigens schon aus den Orcein-Präparaten geschlossen werden konnte, da das Bindegewebe völlig ungefärbt geblieben war. Fasse ich also das Ergebniss dieser mikroskopischen Untersuchung zusammen, so finden wir Veränderungen, welche denen der Atrophia cutis idiopathica sehr ähnlich sind, zugleich aber auch in dem Fehlen der Hautdrüsen und Haarfollikel einen sicheren Hinweis dafür, dass das Leiden bei unserem Kranken angeboren ist und auf einer unvollständigen Entwicklung des ektodermalen Keimblattes beruht. Ob hieraus ein Schluss zu ziehen ist, der für das Entstehen der ätiologisch noch völlig unbekannten Atrophia cutis idiopathica von Bedeutung sein könnte, ob man also dieses Leiden auch etwa als eine angeborene theilweise mangelhafte Entwicklung des äusseren Keimblattes auffassen dürfte, die erst später unter dem Einflusse von Schädlichkeiten in ihren Folgen deutlicher zu Tage tritt, oder ob diese Veränderungen rein nur als regressive Ernährungsstörungen oder tropho-neurotische Entzündungsprocesse mit nachfolgender Atrophie zu deuten sind, lasse ich dahingestellt, wenn mir auch erstere Auffassung recht plausibel erscheint. Ich erinnere nur daran, dass auch bei unserem Patienten an gewissen Körperstellen die Haare und Talgdrüsen nicht ganz fehlen, und dass ferner an mehreren Partien früher zahlreichere Haare standen, wo jetzt noch einzelne verödete Hautporen sichtbar sind, als Zeichen, dass auch hier intra vitam regressive Veränderungen Platz gegriffen haben. Es schien mir nicht gerechtfertigt, zum Zwecke dieser Unter-

Digitized by Google

suchungen weitere Hautstückchen aus solchen Bezirken zu excidieren, und ich musste mich daher mit dem, was mir der Patient freiwillig bot, zufrieden geben.

Der Fall erregt noch in einer anderen Beziehung grosses Interesse, und ich will diesen Punkt noch kurz berühren. Nachdem lange Zeit die Ansicht bestand und zum Theil noch jetzt besteht, dass die Milchdrüsen den Talgdrüsen der Haut identisch seien, hat Benda [15] zuerst durch exacte Untersuchungen bewiesen, dass die Milchdrüsen entwicklungsgeschichtlich zu den Knäueldrüsen der Haut zu rechnen sind, dass dieselben also nach ihrer Entstehung den Schweissdrüsen gleichen. Da nun bei unserem Patienten sowohl die Milchdrüsen als auch die Schweissdrüsen völlig fehlen, während Talgdrüsen, wenn auch in stark verminderter Zahl, vorhanden sind, so scheint der Fall beweiskräftig zu sein für die von Benda aufgestellte Behauptung, jedenfalls macht er sie in hohem Maasse wahrscheinlich. Es ist sehr bedauernswerth, dass bei dem von Hutchinson beschriebenen Kinde nichts von den Hautdrüsen gesagt ist, umsomehr als auch hier Brustdrüsen und Brustwarzen fehlten. Vielleicht liesse sich die Angabe der Mutter, dass der Junge im Zusammenhange mit der Temperatur oft blau werde, zu der Annahme verwerthen, dass die Schweissdrüsen fehlten, und so einer drohenden Ueberhitzung anstatt durch Schweisssecretion durch Erweiterung der Hautgefässe entgegengewirkt wurde; indessen weiss ich wohl, auf wie schwanken Füssen eine solche Auslegung steht und bin mir des Einwurfs: „Quae volumus, credimus libenter“ voll bewusst.

Es liesse sich über den vorliegenden Fall noch Vieles sagen, was theoretisches Interesse hat. So ist meines Wissens nach noch keine derartige völlige Anidrosis bekannt geworden, und auch Kaposi [16] spricht sich in dieser Hinsicht dahin aus, dass es eine absolute Anidrosis im Sinne der Aufhebung auch der Perspiratio insensibilis nicht giebt.

Wie wichtig endlich unser Patient als unfreiwillige physiologische Versuchsperson ist, liegt auf der Hand; denn es könnten die Beziehungen zwischen Wärmeregulation und Schweissentwicklung kaum beweisender dargestellt werden, als durch die quälenden und entsetzlichen Folgezustände dieser angeborenen

Digitized by Google

Anomalie, unter denen unser Patient nun schon sein ganzes Leben hindurch zu leiden hatte. Es ist fast wunderbar zu nennen, dass er diesem, man könnte sagen chronischen Hitzschlag nicht in frühen Jahren erlegen ist. Andererseits beweist der Fall, dass die bekannten Experimente von Bernard an Thieren, deren Haut überfirnisst wurde, lange Zeit falschen Deutungen unterlagen, indem nicht die Aufhebung der Schweisssecretion und Hautathmung, sondern die grosse Wärmeentziehung die Ursache des Todes sein konnte, wie dies übrigens schon von Rosenthal, Senator und Anderen betont wurde.

Betreffs des Titels dieser Veröffentlichung möchte ich noch bemerken, dass ich dabei der bisher üblichen Nomenclatur folgte, obwohl ich mir bewusst bin, dass man, besonders bei einem Falle wie dem meinigen, von einer Atrophie eigentlich nicht reden könnte, wo es sich um hypoplastische und aplastische Processe handelt.

Zum Schlusse erübrigt mir noch, meinem Chef, Herrn Prof. Dr. Goldscheider, für die gütige Ueberlassung des Falles und die Durchsicht dieser Arbeit, sowie den Herren Prof. Dr. Zuntz und Dr. Joseph für ihre liebenswürdige Unterstützung meinen ergebensten Dank auszusprechen.

Literatur.

1. Hutchinson: Congenital absence of hair and mammary glands with atrophic condition of the skin and its appendages in a boy whose mother had been almost wholly bald from alopecia areata from the age of six. Med. Chir. Tr. 86 u. Lancet 1886.
2. Chotzen: Verhandlung der Breslauer Dermatologischen Vereinigung. Refer. im Archiv für Dermatologie und Syphilis 1900, Bd. 53. S. 401.
3. Behrend: Ein Fall idiopathischer angeborener Haut-Atrophie. Berl. klin. Wochenschrift, No. 6, 1885.
4. Buchwald: Ein Fall von diffuser idiopathischer Haut-Atrophie. Arch. f. Dermatologie und Syphilis 1883, Bd. 15, S. 553.
5. Touton: Ein Fall von erworbener idiopathischer Atrophie der Haut. Deutsche Med. Wochenschrift, 1886, No. 1.
6. Pospelow: Fin Fall von idiopathischer Atrophie der Haut. Annal. de Dermat. et de Syphilis. 2 série, T. VII, 1886, S. 505.
7. Neumann: Ueber eine seltene Form von Atrophie der Haut. a) Arch. f. Dermat. u. Syphylis, 1898, Bd. 44, S. 3. b) Verhandlungen

Digitized by Google

der Wiener Med. Gesellschaft. Refer. im Archiv f. Dermat. und Syphilis, 1898, Bd. 42, S. 252.
8. Riedel: Ein Fall von erworbener idiopathischer, progressiver Haut-Atrophie. Inaug.-Diss. Greifswald 1895.
9. Huber: Ueber Atrophia idiopathica diffusa progressiva cutis im Gegensatze zur senilen Atrophie der Haut. Archiv f. Dermatologie u. Syphilis, 1900, Bd. 52, S. 71.
10. Bechert: Ueber einen Fall diffuser idiopathischer Haut-Atrophie. Arch. für Dermat. u. Syphilis, 1900, Bd. 53, S. 35.
11. Colombini: Klinische und histologische Untersuchungen über einen Fall von Atrophia idiopathica. Monatshefte f. prakt. Dermatologie 1899, Bd. 28, S. 65.
12. Unna: Die Histopathologie der Haut-Krankheiten. S. 1050.
13. Unna: Monatshefte f. prakt. Dermat., 1894, Bd. 19, S. 397.
14. Joseph u. Löwenbach: Dermato-histologische Technik. 2. Aufl. 1900, S. 67.
15. Benda: Das Verhältniss der Milchdrüsen zu den Hautdrüsen. Dermat. Zeitschr. Bd. 1.
16. Kaposi: Pathologie und Therapie der Haut-Krankheiten. 5. Auflage. 1899, S. 171.

XXVI.

Beiträge zur Kenntniss der Schilddrüse.

(Aus dem Institut für allgemeine Pathologie und pathologische Anatomie in Rostock.)

Von

Otto Lübcke, approbirtem Arzt.

(Hierzu Taf. XVI und XVII.)

Ueber den Inhalt der Schilddrüsen-Follikel und seine Bildung gehen, trotz zahlreicher Untersuchungen, die Ansichten noch immer auseinander. Es wird sich im Laufe dieser Arbeit Gelegenheit finden, auf die Angaben einer Anzahl von Autoren im Einzelnen einzugehen, doch müssen wir von vorne herein erklären, dass wir uns hierbei Beschränkung auferlegt haben gegenüber dem Umfang der Literatur des Gebietes; hier dürfte es vielleicht angebracht sein, anzuführen, was in der letzten zusammenfassenden

Digitized by Google

Darstellung der Schilddrüsen-Pathologie, der von v. Eiselsberg[1]), auf Grund der Verwerthung der gesammten Literatur von dem Follikel-Inhalt gesagt wird: „Das Colloid bricht das Licht stärker als Wasser, hat eine Consistenz, welche an gekochte Sagokörner erinnert und zeigt keinerlei Structur, nur manchmal findet man in ihm ein Netzwerk, das wahrscheinlich erst durch Härtung entstanden ist. Ebenso werden die an der Peripherie des Follikel-Colloids gelegenen Vacuolen als Schrumpfungs-Erscheinungen in Folge ungleichmässiger Gerinnung erklärt."

In Bezug auf die Bildung des Colloids stehen unvermittelt einander gegenüber die Virchow'sche Lehre[2]) von der secundären Umwandlung einer Flüssigkeit in eine gelatinöse Masse, die Lehre von der Entstehung des Colloids in Tropfenform im Zell-Inneren (Hürthle[3] u. A.), oder durch Umwandlung von ganzen Zellen, die von Langendorff[4]), wonach sich Hauptzellen in Colloidzellen umwandeln und diese das Colloid in das Follikel-Innere abgeben, und weniger wichtige Modificationen dieser Auffassungen durch verschiedene Autoren.

Im Gegensatz zu den hier offenkundig bestehenden Gegensätzen ist es von dem Schicksal des Inhaltes, wenigstens um mit v. Eiselsberg zu sprechen, „wohl als nachgewiesen zu betrachten, dass das Colloid durch die Lymphbahnen resorbirt und so dem Organismus zugeführt wird," — doch erheben sich auch hiergegen Bedenken, und wir sehen uns sehr zahlreichen Aufgaben in der Anatomie und Physiologie des Organs gegenüber gestellt. Wir haben uns bemüht, denselben gerecht zu werden hauptsächlich durch den Vergleich zwischen dem frischen und dem mit Fixirungsmitteln behandelten Object, ein Weg, der zwar sehr nahe liegt, aber, zum Schaden für die meisten Untersuchungen, bisher unbeschritten geblieben ist.

Natürliche Beschaffenheit von Schilddrüsen-Gewebe.

Als eine besonders zweckmässige Methode hat sich uns herausgestellt, die Schnitte von dem lebensfrischen Organ mit

[1]) v. Eiselsberg, Die Krankheiten der Schilddrüse. Deutsche Chirurgie, Lieferung 38, 1901.

[2]) Virchow, Die krankhaften Geschwülste, Bd. 3, 1. Hälfte.

[3]) Hürthle, Archiv f. d. gesammte Physiologie, 1894, Bd. 56.

[4]) Langendorff, Archiv f. Anatomie u. Physiologie, physiologische Abtheilung, Supplement, 1889.

Digitized by Google

dem (Jung'schen) Gefriermikrotom herzustellen und sie unmittelbar vom Messer, während sie abspringen, auf dem Objectträger ausgebreitet aufzufangen, wo sie aufthauen. Sie werden dann ohne jeden Zusatz mit dem Deckglas versehen und mikroskopisch untersucht, wobei die Verdunstung durch einen Oelrand vermieden werden kann.

Durch die hier niedergelegten Untersuchungen wird die fast allgemein getheilte Ansicht von Neuem eine Bestätigung erfahren, dass die Schilddrüse und ihre Hyperplasie, die Struma, wenigstens in den uns hier beschäftigenden Punkten, nur quantitativ verschiedene Objecte darstellen. Die wesentlich erleichterte Untersuchung an den inhaltsreichen Strumen, und der Umstand, dass man an ihnen die Consistenz des Inhalts leichter beurtheilen kann, dass ferner die Operation von solchen das denkbar beste Material liefert, veranlassen uns, mit den Angaben über den Follikel-Inhalt von Strumen zu beginnen.

1. Apfelgrosse Struma einer 43jährigen Frau. Von den Schnittflächen lässt sich dünne, farblose Flüssigkeit gewinnen. Mikroskopische Untersuchung in der oben angegebenen Weise: Die Follikel sind mit einer matten, nicht glänzenden Masse völlig angefüllt, von der das cubische Epithel überall deutlich abgegrenzt ist. Dieses enthält viele kleinste Fetttröpfchen, die stark glänzen. Unterschiede zwischen den einzelnen Zellen bestehen nicht, ihr Zellleib hat das gewöhnliche Aussehen des Protoplasma.

2. Apfelgrosse Struma eines 50jährigen Mannes. Die Geschwulst ist von einer dünnen, glatten Kapsel umgeben und auf dem Durchschnitt hellbraun mit eingestreuten Blutungen. Von einer gallertigen Consistenz ist nirgends die Rede; vielmehr läuft von jeder neuen Schnittfläche eine dünne, klare, farblose, nicht fadenziehende Flüssigkeit ab, die das Messer benetzt.

Im Gefrierschnitt erkennt man einen matten, Molekular-Bewegung kleinster Theilchen zeigenden Follikel-Inhalt, der überall deutlich vom Epithelsaum zu trennen ist. Alle Zellen desselben sehen völlig gleich aus, wie Protoplasma überhaupt.

3. Faustgrosse Struma einer 39jährigen Frau mit glatter Kapsel, auf dem Durchschnitt stecknadelkopfgrosse und grössere Follikel mit dickem, gelblichen Inhalt, der sich mit der Messerspitze wie gequollene Sagokörner herausheben lässt.

Im Gefrierschnitt völlige Ausfüllung mit einem homogenen, aber nicht glänzenden, farblosen Inhalt, der gegen das Epithel scharf abgegrenzt ist. Er ist auch in dieser dünnen Schicht dick, zähflüssig; eingeschlossene kleinste Theilchen zeigen keine Molekular-Bewegung. Das Epithel hat durchweg die gewöhnliche Protoplasma-Structur.

Digitized by Google

Der Befund im frisch untersuchten Object ist also übereinstimmend der einer homogenen, nicht glänzenden, scharf gegen das Protoplasma abgesetzten Flüssigkeit, die aber sehr verschiedene Beweglichkeit besitzt, von wässerig bis gallertig; nirgends sind Unterschiede zwischen den einzelnen Zellen zu erkennen. Völlig übereinstimmend, fügen wir auf Grund einer fortlaufenden Erfahrung hinzu, ist der Befund an den frischen Schilddrüsen der verschiedenen Thiere und an den Schilddrüsen aus menschlichen Leichen der verschiedenen Altersstufen.

Trotz der so auffälligen Unterschiede in der Consistenz des Follikel-Inhalts der oben angeführten Strumen ist nach der Fixirung das gemeinsame Aussehen der sogenannten Struma colloides vorhanden, wie es für dieselben Strumen später beschrieben werden soll.[1])

Man kann also aus dem mikroskopischen Aussehen des Follikel-Inhalts nach der Fixirung keinen Schluss auf den dünn- oder dickflüssigen oder gallertigen Zustand des Inhalts machen.

Ein von uns sehr häufig vorgenommener Vergleich zwischen lebensfrischen Strumen oder aus Leichen zu verschiedener Zeit nach dem Tode entnommenen Schilddrüsen hat ergeben, dass durch die Länge der seit der Entfernung aus dem lebenden Körper verflossenen Zeit im Gefrierschnitt Unterschiede hinsichtlich der physikalischen Verhältnisse des Follikel-Inhalts nicht entstehen, doch wird die Grenze zwischen Epithel und Inhalt an manchen Stellen allmählich undeutlich, ein Umstand, der uns später noch zu beschäftigen hat. So wurden z. B. die eben angeführten Strumen, die lebensfrisch untersucht werden konnten, auch später in Zwischenräumen von 4 bis 6 Stunden mikroskopirt, bis zur beginnenden Fäulniss, die durch Aufbewahren im Eisschrank (etwa + 5°) möglichst lange hingehalten wurde. Gegenüber den anfänglichen Verhältnissen zeigten sich dann, ausser stellenweise erfolgtem Verschwinden der Grenze zwischen

[1]) Den Ausdruck „Colloid" für den Inhalt von Schilddrüsen und Strumen vermeiden wir demgemäss, da er durchaus nicht regelmässig, „in Beziehung sowohl auf Consistenz, als auch auf Aussehen und Färbung eine nicht geringe Aehnlichkeit mit halb geronnenem Tischlerleim, Colla, darbietet" (Virchow, die krankhaften Geschwülste, Bd. 3, S. 5) Am allerwenigsten sind diese Eigenschaften am Inhalt der normalen Schilddrüse, zumal vor dem Greisenalter nachzuweisen.

Digitized by Google

Epithel und Inhalt und Ablösung von Epithelzellen, die dann verstreut im Inhalt liegen, keine Veränderungen.

Spontane Gerinnung.

Nur ein einziges Mal trat bei allen zur Untersuchung gekommenen Fällen eine Aenderung im Aussehen des Follikel-Inhalts ein, bei der ersten oben angeführten Struma, über die es im Protocoll heisst:

Nach 18 Stunden zeigt sich bei der kühl aufbewahrten, noch nicht faulen Struma ein Unterschied gegenüber der ersten Untersuchung, darin dass alle Follikel völlig ausgefüllt sind mit einer glänzenden, einen sehr starren Eindruck machenden Masse, die dem deutlich abgegrenzten Epithel anliegt. Das Epithel selbst glänzt so stark, dass man Protoplasma-Structur oder Kerne nicht sieht; erst Essigsäure-Zusatz macht diese sichtbar, ohne sonst das Bild zu verändern.

Im engen Zusammenhang mit dieser Beobachtung steht die folgende:

Struma einer 38jährigen Frau, operativ entfernt und 36 Stunden später untersucht.

Der Form nach entspricht die Geschwulst, die 15 cm lang und 6 cm breit und dick ist, einer Schilddrüsen-Hälfte. Die grössten Räume sind fast nussgross und durch äusserst zarte Septen von einander getrennt: daneben finden sich Stellen von indurirtem Gewebe mit kleinsten Follikeln.

Ein Gefrierschnitt, in der angegebenen Weise angefertigt, zeigt einen glanzlosen, den Follikel stets ganz ausfüllenden Inhalt. Das cubische Epithel ist sehr scharf vom Inhalt getrennt und hat das gewöhnliche, nicht glänzende Aussehen von Protoplasma. Im Inhalt fast aller Follikel befinden sich deutlich abgegrenzte, glänzende Kugeln, ungefähr von Zellgrösse; daneben sind grössere, wurstförmige, glänzende Gebilde manchmal in grosser Anzahl in einem Follikel anzutreffen. Setzt man einen Tropfen Wasser zum Schnitt, so werden die Körper in noch grösserer Menge sichtbar; das Epithel scheint dabei ein wenig höher zu werden. Essigsäure ist ohne Einfluss auf den Inhalt. Eosin in wässeriger Lösung färbt den letzteren nicht, wohl aber nach kurzer Zeit die in ihm liegenden glänzenden Gebilde, wenn auch nur schwach.

Es kann keinem Zweifel unterliegen, dass es sich in beiden Fällen um eine Gerinnung des Follikel-Inhalts handelt, und wir entnehmen beiden Beobachtungen vor Allem den Satz, dass geronnener, erstarrter Follikel-Inhalt glänzend aussieht; dass ferner das Follikel-Epithel, einige Zeit nach der Entfernung aus dem Körper nicht mehr scharf vom Inhalt getrennt, d. h. von

Digitized by Google

ihm durchtränkt zu denken, bei dieser Gerinnung ebenfalls homogen und glänzend wird. Während im ersten Fall die Gerinnung im Ganzen erfolgt ist, sind im zweiten nur Theile aus dem flüssigen Inhalt ausgefallen; während im ersten Falle die Gerinnung sicher erst nach dem Tode erfolgt ist, könnte man im zweiten vermuthen, dass sie vielleicht schon während des Lebens bestanden hat, doch spricht dagegen der Umstand, dass uns geronnener Inhalt bei so vielen Untersuchungen nur ausserordentlich selten aufgestossen ist (nehmlich ausserdem nur noch einmal in einem später angeführten Falle). Indem wir die genauere Besprechung des geronnenen Follikel-Inhalts aufschieben, wenden wir uns jetzt Versuchen zu, in denen die Gerinnung des Follikel-Inhalts künstlich hervorgerufen worden ist.

Gerinnung durch Hitze.

1. Struma No. 1 (vergl. oben die Untersuchung im frischen Zustande).

Mehrere ccm Wasser werden im Reagenzglase gekocht; dahinein wird ganz kurz nach der Operation ein Stück Strumagewebe gethan und wiederum aufgekocht, dann giesst man das heisse Wasser ab und lässt abkühlen. Der Gefrierschnitt zeigt einen glänzenden, homogenen Follikel-Inhalt, der sich vom aufgequollenen, nicht glänzenden Epithel zurückgezogen hat. Der Rand des geronnenen Inhalts ist bald glatt, bald ausgezackt durch kleine, halbkreisförmige Einschnitte.

4 Stunden nach diesem ersten, am lebensfrischen Gewebe vorgenommenen Versuch wird ein zweiter in derselben Weise mit gleichem Erfolg angestellt; nur scheint der Inhalt häufiger mit glattem Rand, als ausgezackt geronnen zu sein.

Man wird sich erinnern, dass in diesem Falle nach 18 Stunden eine spontane Gerinnung im Gefrierschnitt constatirt worden war: Die Follikel waren erfüllt mit einer glänzenden, sehr starren Masse, die überall dem scharf davon getrennten Epithel anlag.

Es wurden um dieselbe Zeit auch Gewebsstücke aufgekocht, die nun im Gefrierschnitt ebenso aussahen, wie bei der spontan eingetretenen Gerinnung, d. h. keine erkennbare Retraction vom Epithelsaum aufwiesen, der ebenfalls glänzend und homogen geworden war. Als einziger Unterschied liess sich das Vorhandensein von feinsten Spalten im Geronnenen nachweisen.

2. Struma (vergl. No. 2, Seite 492).

Mehrere Stücke werden in kochendes Wasser geworfen und im Reagenzglase dreimal aufgekocht: Der Follikel-Inhalt ist glänzend und starr; der Ausfüllungsgrad der Follikel mit homogener, glänzender Masse ist sehr verschieden; bald findet sich zwischen Epithel und Inhalt nur ein ganz

Digitized by Google

schmaler Spalt, bald ein breiterer, ausgezackter. Andere Follikel sind nur zur Hälfte oder zu zwei Dritteln gefüllt. Vacuolen, d. h. kreisrunde Ausschnitte, finden sich sowohl mitten im Inhalt als besonders am Rande desselben, dadurch entsteht die Auszackung des letzteren.

Die Epithelzellen sind stark gequollen und cylindrisch, weder homogen, noch glänzend; sie stehen bisweilen nicht radiär, sondern schief, so dass sie einander dachziegelförmig überlagern. Die Kerne sind namentlich nach Essigsäure-Zusatz, der das Geronnene leicht quellen macht, deutlich zu erkennen. Es finden sich auch glänzende geronnene Massen im Zwischengewebe.

Nach 7 Stunden wird wiederum ein Stück der Struma, die noch keine Gerinnung des Inhalts zeigt, aufgekocht und bietet im Gefrierschnitt dasselbe Aussehen, wie vorher; nur ist das Epithel an vielen Stellen nicht vom Inhalt abzugrenzen und kann auch durch Essigsäure-Zusatz nicht überall sichtbar gemacht werden; wiederum zeigt sich die quellende Wirkung der (20 pCt.) Essigsäure an den geronnenen Massen, die oft dadurch ihre Vacuolen und Spalten verlieren.

3. Schilddrüse eines 36jährigen, plötzlich verstorbenen Mannes; Section 24 Stunden p. m.

Die Schilddrüse ist wie viele der übrigen Organe, hyperämisch und ziemlich gross; Schnittfläche körnig; die Körner glänzen als mit Flüssigkeit gefüllte Bläschen.

Der Gefrierschnitt zeigt völlig mit mattem, glanzlosen Inhalte erfüllte Follikel; im Inhalt sind keine Vacuolen, wohl aber sehr spärliche glänzende Kugeln und unregelmässig gestaltete Körper.

Nach dem Kochen zeigt der Gefrierschnitt zahlreiche, stark glänzende Kugeln in ebenfalls glänzendem, homogenen Follikel-Inhalt, der sich meist etwas vom Epithel retrahirt hat und Vacuolen sowohl im Inneren, als vorwiegend am freien Rand besitzt.

Ein solches Präparat bleibt in feuchter Kammer 3 Stunden lang liegen; nach dieser Zeit sind die glänzenden Kugeln nicht mehr so scharf vom übrigen Inhalt abgegrenzt. Methylenblau färbt den homogenen Grund schwach blau, die glänzenden Kugeln tief blau, die Vacuolen überhaupt nicht; van Gieson'sche Lösung färbt die Kugeln blass-braunroth, den übrigen homogenen Inhalt gelb. Bei längerem Liegen der gefärbten Präparate verschwinden allmählich die scharfen Grenzen zwischen schwacher und intensiver Färbung.

4. Schilddrüse aus der Leiche eines an Typhus verstorbenen 25jährigen Mannes, secirt 24 Stunden p. m.

Beide Schilddrüsen-Hälften und der Isthmus sind unter Wahrung ihrer Gestalt vergrössert und sehr blutreich. Auf der freie Schnittfläche tritt theils dünne, flüssige, theils dicke, fest am Messer haftende Masse aus. Die nicht eröffneten Follikel prominiren über der Schnittfläche und glänzen. Sticht man die grösseren von ihnen an, so fliesst theils dünne, farblose

Digitized by Google

Flüssigkeit aus, theils lassen sich submiliare bis Stecknadelkopf-grosse gallertige Kugeln herausheben. Unter dem Mikroskop, durch das Deckglas plattgedrückt, sind diese Kugeln homogen und völlig glanzlos; sie enthalten weder Vacuolen noch Spalten und Risse, wohl aber hin und wieder rothe Blutkörperchen, kleine Fetttröpfchen und Epithelzellen. Der scharfe glanzlose Randcontour erscheint je nach dem Grad der Abplattung als schwarze bis graue Linie.

Der Gefrierschnitt zeigt völlige Ausfüllung der Follikel mit glanzloser, homogener Masse; ein Unterschied zwischen dünnflüssigem und festerem Inhalt lässt sich im Schnitt nicht feststellen.

Nach Kochen erscheint das gewöhnliche Bild: Glänzender Follikel-Inhalt mit Vacuolen im Inneren und besonders am Rande, sowie mit Spalten, Quellung des Epithels u. s. w.

Somit wird das Schilddrüsen-Secret durch Kochen optisch und chemisch verändert; es wird deutlich glänzend, starr und füllt den Follikelraum nicht mehr ganz aus, sondern hat sich mehr oder weniger stark vom Epithelsaum retrahirt. Dazu sind am Rande der geronnenen Masse Vacuolen aufgetreten. War an der sofort gekochten Struma der geronnene Inhalt vom Epithel abzugrenzen, so ist das an der erst nach einiger Zeit durch Hitze fixirten nicht immer mehr möglich, und es ist an solchen Stellen das Epithel ebenfalls glänzend und homogen geronnen. Wir schliessen daraus wiederum, im Einklang mit den oben angeführten Beobachtungen nach spontaner Gerinnung, dass der Follikel-Inhalt nach der Entfernung der Struma oder Schilddrüse aus dem Körper in das Epithel eindringt.

Die Vacuolen nehmen sich im Durchschnitt als glanz- und farblose Kreise im glänzenden Inhalt aus, in den sie vom Rande her hineinragen, am Rande des Geronnenen sind sie als halbkreisförmige Ausschnitte wahrzunehmen.

Diese Vacuolen haben in den Arbeiten eine sehr verschiedene Deutung erfahren, zuerst allgemein die, dass sie auch während des Lebens vorhanden seien. Langendorff u. A. haben sie dann als Kunstproducte angesehen, als Schrumpfungs-Erscheinungen, hervorgerufen durch die Fixirungs- und Härtungs-Flüssigkeiten. Nach Langendorff (1889) haben wieder Andersson[1]) (1894) und Müller[2]) (1896) die Existenz der Vacuolen während des

[1]) Andersson, Archiv für Anatomie und Physiologie, 1894.

[2]) Müller, Ziegler's Beiträge zur pathologischen Anatomie und allgemeinen Pathologie, Bd. 19, 1896.

Digitized by Google

Lebens verfochten; Andersson giebt kurz an, sie am Isthmus der Schilddrüse des lebenden Kaninchens, Müller im abgestrichenen Saft frischer Schilddrüsen gesehen zu haben.

Unsere Untersuchungen an einem grossen Material mit einer besseren Methode, als es das Abstreichen ist, haben uns regelmässig gelehrt, dass das Auftreten von Vacuolen an die Gerinnung des ganzen Follikel-Inhalts gebunden ist, die wir bis jetzt nur als einen nach dem Tode selten auftretenden Vorgang kennen. Wir können daher nicht umhin, anzunehmen, dass Andersson's Angabe auf eine der vielen Täuschungen zurückzuführen ist, denen man bei der schwierigen mikroskopischen Untersuchung am lebenden Organismus so leicht unterliegt.

Wirkung der Fixirungsmittel und des Auswaschens.

Sämmtliche Fixirungsmittel wirken durch Fällung; geht man von diesem unbestreitbaren Satz aus, so ist damit für die Schilddrüse, die eine eiweissreiche Flüssigkeit in ihren Bläschen enthält, zugleich ausgesagt, dass man am fixirten Object über das natürliche Aussehen des Follikel-Inhalts keine völlig zuverlässige Aufklärung erhalten kann, so wenig etwa wie an geronnener Milch über das Aussehen der frischen. Ja man kann sogar sagen, dass es gleichgültig ist, welche Fixirungs-Flüssigkeit man anwendet und welche Schwankungen im Aussehen des Follikel-Inhalts dadurch hervorgerufen werden: jedem Mittel kommt eine besondere Form der Gerinnung zu, keine giebt die Verhältnisse während des Lebens wieder.

Es könnte überflüssig erscheinen, diese Bemerkungen vorauszuschicken, aber ein Blick auf die Literatur über unser Thema lehrt, dass gerade an der Schilddrüse den Fixirungsmitteln ein Werth beigelegt worden ist, den sie in Wirklichkeit nicht beanspruchen können. Um nur einige Beispiele anzuführen, so zieht Reinbach[1]) den Alkohol anderen Fixirungsmitteln vor, weil er neben dem homogenen einen fädigen Inhalt hervorruft, den er als Vorstufe des homogenen ansieht, unbekümmert darum, dass beides Fällungs-Producte sind.

Gutknecht[2]) betont besonders, er sei bei seinen Untersuchungen nicht durch „Leichen-Erscheinungen" getäuscht worden,

[1]) Reinbach, Ziegler's Beiträge, Bd. 16, 1894.
[2]) Gutknecht, dieses Archiv, Bd. 99, 1885.

Digitized by Google

aber er ist der Täuschung durch die von ihm angewandten Fixirungsmittel nicht entgangen, denn er theilt das Colloid nach seinem Glanz ein, den es, wie unsere Untersuchungen ergeben haben, nur im geronnenen Zustand besitzt.

Langendorff rühmt besonders die Osmiumsäure, weil sie keine Vacuolen auftreten lasse, wir haben solche auch in Osmium-Präparaten regelmässig gefunden und vermissen sie auch in Langendorff's Figuren nicht.

Wir haben die Veränderung des Follikel-Inhalts durch die Gerinnung in Folge Erhitzung soeben besprochen, das über die Wirkung der Fixirungsmittel zu Sagende stellt nur Modificationen dar, die aber am nach der Fixirung eingebetteten Object besser untersucht werden können, als am Gefrierschnitt, und von Wichtigkeit sind in Hinblick auf die Angaben der Autoren, die auf Befunde am fixirten Object ihre Secretions-Hypothesen gegründet haben.

Die hier zunächst folgenden Angaben beziehen sich auf in 10proc. wässeriger Formol-Lösung fixirte Stücke, die später in der üblichen Weise bei möglichst abgekürztem Verweilen im Wärmeschrank in Paraffin eingebettet worden sind. Wir führen gleichzeitig noch eine Versuchsreihe an, die an denselben Objecten parallel mit der Untersuchung der in Formol fixirten Theile vorgenommen worden ist. Es handelt sich in dieser darum, die Wasserlöslichkeit des frischen Schilddrüsensaftes im fliessenden Leitungswasser zu prüfen und zu sehen, wie dadurch und durch nachträgliche Fixirung mit Formol das mikroskopische Aussehen des Follikel-Inhalts modificirt wird. Die Färbung geschah in beiden Fällen mit Hämalaun und van Gieson-scher Lösung.

1. Struma mit reichlichem, dickem Inhalt der 39jährigen Frau. Beschreibung und Untersuchung s. Seite 492 (No. 3).

Von einer Partie mit viel Inhalt wird ein Stück in Formol-Lösung gelegt, drei andere werden zum Auswässern bestimmt.

a) Das ungewässerte Stück zeigt im Schnitt bindegewebsreiche Theile mit meist kleinen Follikeln und solche mit grossen Follikeln und wenig Bindegewebe. Homogener, gelb gefärbter Inhalt, in dem manchmal scharf abgegrenzte dunklere, runde Körper erscheinen, füllt die meisten Follikel völlig aus. An solchen Stellen ist kein Protoplasma zu unterscheiden; die Kerne liegen in dem homogen geronnenen Inhalt drin; es fällt das be-

Digitized by Google

sonders dann sehr auf, wenn zwei grosse Follikel dicht neben einander liegen, indem nun ihre Grenze durch zwei neben einander hinziehende Kernreihen markirt wird. An vielen anderen Stellen ist das Zell-Protoplasma vom dicht anliegenden Inhalt deutlich zu trennen, und auch in Follikeln, wo dies nicht überall möglich ist, sieht man an den Stellen des Epithelsaums, die nicht direct vom Inhalt berührt werden, stets deutlich körniges Protoplasma. Die Zellkerne sind stark gefärbt und rund oder oval. Leere oder nur wenig gefüllte Follikel sind im Ganzen selten.

In den Bindegewebs-reichen Theilen trifft man grosse Bläschen spärlich an, getrennt durch Partien von Follikeln kleinster Grösse. Der Follikel-Inhalt ist meist fädig geronnen, die Zellen verhalten sich wie in den grossfollikulären Partien.

b) Nach 6½stündiger Wässerung ist eine grosse Anzahl von Follikeln, z. B. die einer ganzen Randzone, leer; andere, mehr nach innen gelegene, enthalten grau gefärbten, fädig oder rauchartig geronnenen Inhalt; bisweilen sieht man runde, homogene Schollen als einzigen Inhalt oder neben fädigem; auch gehen hier und da die fädigen Massen in mehr homogene über. Im Centrum des Schnitts liegt eine Partie, in der man schon mit blossem Auge noch homogene Massen erkennt, die durch die Wässerung nicht verändert sind. Vacuolen werden im fädigen, wie im homogenen Inhalt angetroffen.

c) Nach 24stündiger Wässerung finden sich noch mehr ganz leere Follikel; Vacuolen sind jetzt zahlreich. Das Epithel, das im Allgemeinen gut sichtbar, wenn auch hier und da abgehoben ist, lässt sich auch jetzt nicht überall deutlich vom anliegenden Inhalt trennen.

2. Apfelgrosse Struma der 43jährigen Frau. Untersuchung im frischen Zustand s. Seite 492 (No. 1).

a) Paraffinschnitt: Die meisten Follikel sind eben mit blossem Auge sichtbar bis stecknadelkopfgross; dazwischen kleine bis zu den kleinsten in sehr wenig entwickeltem Stroma. Die grosse Mehrzahl dieser Follikel ist nahezu ausgefüllt mit einer homogenen Masse, die sehr verschiedene Nuancen der Färbung aufweist, vom hellen Gelb bis zum tiefen Braun. Es finden sich auch leere Follikel und solche mit fädigem Inhalt. Oft ziehen parallele Spalten im homogen Geronnenen (eine häufige Erscheinung bei Schilddrüsen-Schnitten, die offenbar bei der Sprödigkeit des geronnenen Materials durch das Schneiden entsteht).

Das Epithel ist vom Inhalt durch einen schmalen Spalt getrennt; an einer Stelle jedoch grenzt es fast in jedem Follikel an ihn an und ist dann hier oft nicht deutlich von ihm zu trennen. Der Form nach ist das Epithel cubisch oder platt mit stark gefärbten Kernen von entsprechender runder oder ovaler Form.

An 3 Seiten des Schnittes sind die am Rande durch Einschnitt in das noch frische Gewebe eröffneten Follikel leer,[1]) an der vierten, durch nach

[1]) Wir führen diese Beobachtung hier und späterhin gelegentlich an, weil wir in ihr einen Hinweis auf den dünnflüssigen Zustand des Inhalts sehen.

Digitized by Google

der Gerinnung in Formol angelegten Schnitt entstandenen, gefüllt, so zwar, dass die homogenen Massen oft glatt durchschnitten sind.

b) Nach 1stündiger Wässerung keine wesentlichen Veränderungen.

c) Nach 4½stündiger Wässerung finden sich im homogenen Inhalt grosse Vacuolen, zwischen denen oft nur schmale Septen aus geronnener Masse liegen. In andern Follikeln liegt der homogene Inhalt an einer Stelle der Wand an, ist im Uebrigen aber nicht scharf begrenzt, sondern endigt in Fäden oder Zacken, die zwischen sich kreisförmige Ausschnitte, Vacuolen, lassen. Der Epithel-Belag der Follikel ist wohl erhalten und das Protoplasma gut sichtbar, nur vom dicht anliegenden homogenen Inhalt oft nicht zu trennen, da es daselbst homogenes Aussehen hat und gelb gefärbt ist.

d) Nach 8½stündiger Wässerung ist die Anzahl der Vacuolen sehr vergrössert; sie treten vielfach unter einander in Verbindung. Die Zellen aufgehellt und oft von ihrer Unterlage losgelöst.

e) Nach 20stündiger Wässerung findet sich in einer Reihe von Schnitten in den Randpartien rauchartiger, im Centrum wenig veränderter homogener Inhalt, während in andern Schnitten die leeren oder mit rauchartigem Inhalt erfüllten Follikel bedeutend überwiegen. Auch hier sind die Zellen häufig von der Wand abgelöst, haben aber noch deutliches, körniges, wenn auch sehr helles Protoplasma.

3. Struma; Gefrierschnitt s. Seite 492 (No. 2).

a) Formol-Präparat, lebensfrisch eingelegt: Die Grösse der Follikel ist sehr wechselnd; neben den allerkleinsten finden sich Bläschen von Erbsengrösse. Die meisten Follikel sind mit homogenem Inhalt ganz ausgefüllt.

Neben ganz ausgefüllten Follikeln sind in grosser Zahl solche anzutreffen, in denen der Inhalt vom Epithel durch einen schmalen Randspalt geschieden ist, so jedoch, dass meist an einer Stelle eine enge Berührung zwischen Wand und Inhalt statt hat. Diese Randspalten sind, wie man bei starker Vergrösserung erkennt, von schmalen Ausläufern des homogenen Inhalts überbrückt, deren je zwei benachbarte einen kreisförmigen freien Raum zwischen sich lassen, Randvacuolen. Follikel am Rande, die in frischem Zustande durch das Messer eröffnet worden waren, sind stets ohne Inhalt. Namentlich in der Randzone der Schnitte sind häufig weniger stark gefüllte Follikel, in denen der Inhalt, betrachtet man eine Anzahl von benachbarten Follikeln, stets an der gleichnamigen Wand, nehmlich der gegen das Centrum der Schnitte gerichteten, liegt. (Diese Thatsache lässt sich fast an allen Präparaten feststellen; ich bezeichne sie, die uns noch näher beschäftigen soll, kurz als „Orientirung" des Inhalts.)

Die Färbung der homogenen Massen ist sehr wechselnd, vom Hellgelb bis zum tiefen Braun, auch im einzelnen Follikel zeigt sie oft verschiedene Nuancen und ist hier meist am Rande dunkler, als im Centrum.

Die Epithelzellen sind cubisch mit rundem, stark gefärbten Kern und

Digitized by Google

fädigem Protoplasma. Man hat Mühe, Stellen zu finden, wo das letztere einmal nicht deutlich vom anliegenden Inhalt zu trennen wäre.

b) In den gewässerten Präparaten tritt, von 20 Minuten Wässerungsdauer beginnend, allmählich mehr freier Raum im Follikel und mehr Vacuolen im Inhalt auf, zuerst nur in den Randpartien, dann auch im Centrum der Schnitte.

c) Nach 2 Stunden Wässerungsdauer sind die Follikel der Randzone fast alle leer, nur einzelne enthalten noch fädige Massen, die zwischen sich kreisförmige freie Räume lassen, die als Vacuolen mehr oder weniger deutlich zu erkennen sind.

In den centralen Follikeln findet sich auch hier noch viel homogener Inhalt, doch füllt er fast niemals den Raum ganz aus. Die Zellen haben in den gut durchwässerten Partien ein helles Protoplasma, das stets deutlich vom Inhalt getrennt ist, und ziemlich helle Kerne.

d) Nach 5½stündiger Wässerung sind die Verhältnisse im Ganzen die gleichen.

e) Nach 22stündiger Wässerung findet man im Schnitt nur wenige Follikel, die noch fädigen oder stark vacuolisirten Inhalt enthalten. Die Epithelzellen sind nunmehr in grosser Zahl abgelöst und liegen frei im Follikelraum.

f) Ein 32 Stunden gewässertes Stück lässt in einer Partie des Schnitts Follikel mit stark gefärbtem, homogenen Inhalt erkennen, der vom Epithel rings durch einen ziemlich breiten Randspalt getrennt ist. Im Uebrigen haben die Follikel keinen homogenen Inhalt, höchstens hier und da spärlich fädigen. Die Zellen mit ihrem hellen Protoplasma und oft zackigem Kern liegen grösstentheils abgelöst im Follikelraum.

g) In Schnitten eines 45 Stunden gewässerten Stücks enthalten 4—5 kleine Follikel noch gelb gefärbten, homogenen Inhalt; in wenigen Bläschen liegt fädiger oder scholliger Inhalt, der auch hier durch kreisförmige Ausschnitte Vacuolen erkennen lässt. Sonst sind die Follikel leer oder mit abgelösten Zellen, deren Kerne sich oft nicht mehr gefärbt haben, erfüllt.

4. Schilddrüse eines 45jährigen, an Erstickung gestorbenen Mannes. Section 24 Stunden p. m.

a) Im ungewässerten Schnitt finden sich bei mässig entwickeltem Zwischengewebe sehr verschieden grosse Follikel; solche, die eben noch mit blossem Auge zu erkennen sind, neben den allerkleinsten. Erfüllt sind alle diese Follikel mit homogenem Inhalt, der meist dem Epithel anliegt oder nur durch einen schmalen Spalt mehr oder weniger ringsum von ihr getrennt ist.

Die Färbung des Inhalts ist meist am Epithelsaum am stärksten und nimmt allmählich nach dem Centrum hin an Intensität ab. Mitten im Geronnenen weist die grosse Mehrzahl der Follikel eine oft recht grosse Vacuole auf. Bei Oel-Immersion mit stärkster Vergrösserung betrachtet, erscheinen die Spalten am Epithelsaum nach dem homogenen Inhalt zu

Digitized by Google

kreisförmig ausgezackt und hier und da von stehen gebliebenen Zacken überbrückt. Der Inhalt macht auch bei dieser stärksten Vergrösserung einen sehr homogenen und nur in wenigen Follikeln einen mehr körnigen Eindruck.

Das einschichtige cubische Epithel hat runde bis ovale Kerne nnd körniges oder fädiges Protoplasma; bisweilen ist das letztere auch mehr homogen und vom anliegenden Inhalt dann nicht zu trennen. In einigen Follikeln liegen abgelöste Epithelzellen frei mitten im Inhalt.

b) Das 2 Tage lang gewässerte Stück weist nur noch in wenigen Follikeln homogene Massen neben stark fädigem oder körnigem, grauen Inhalt auf, wie er die meisten Follikel ausschliesslich anfüllt; in einem Follikel ist homogener Inhalt in Gestalt kleinster Schollen erhalten. Epithelzellen liegen in grosser Zahl abgelöst im Follikel-Innern. Die Räume zwischen den einzelnen Follikeln sind erweitert.

c) Das 4 Tage lang gewässerte Stück zeigt nur in 1 oder 2 Follikeln der Schnitte spärliche homogene Schollen; einige Bläschen enthalten fädigen Inhalt, während die meisten nur mit abgelösten Epithelzellen erfüllt sind. Was die Follikelform betrifft, so sind wenige derselben rund; bisweilen ist die Wand in Falten gelegt.

Wir fügen noch als für die gewässerten Stücke allgemein gültig hinzu, dass ihre Untersuchung unmittelbar aus dem Wasser nach dem Gefrieren nie einen sichtbaren Inhalt zeigt, — alle fädigen und rauchartigen Massen sind also durch Coagulation des verdünnten Inhaltes mit dem Fixirungsmittel entstanden.

Werden durch Kochen oder Formol-Lösung geronnene Schilddrüsen-Stücke dem Wässerungs-Process ausgesetzt, so lassen sich selbst nach 2tägiger Wässerungsdauer keinerlei Veränderungen am Follikel-Inhalt wahrnehmen.

Ehe wir uns der Besprechung mit coagulirenden Mitteln behandelter Schilddrüsen zuwenden, müssen wir noch einmal den Satz, das Ergebniss an frischem Material gewonnener Erfahrung, aussprechen, dass an der unter möglichst geringer Schädigung untersuchten Schilddrüse oder Struma die Follikel ausgekleidet sind mit einem Epithel, dessen einzelne Zellen gar keine Abweichungen von einander aufweisen, sondern das die gewöhnliche Protoplasma-Beschaffenheit zeigt.

Hier ist zunächst zu erwähnen, dass von allen neueren Forschern im fixirten Follikel-Epithel gelegentlich 2 Arten von Zellen gesehen worden sind, und zwar solche mit hellem, feinkörnigem Protoplasma und solche, deren Protoplasma wie der

Digitized by Google

Follikel-Inhalt homogen war und sich wie dieser gefärbt hatte. Ueber die Bedeutung dieser letzteren Zellen aber gehen die Ansichten weit aus einander und sind einander oft geradezu entgegengesetzt. Während Langendorff die Behauptung aufgestellt hat, diese „Colloidzellen", wie er sie im Gegensatz zu den „Hauptzellen" nennt, producirten das Colloid in sich, um es dann in den Follikelraum abzugeben, ist nach ihm Müller der Ansicht, dass solche Zellen sich gerade im Zustande der Ruhe befinden, nachdem sie ihr Secret in Gestalt eines Tropfens abgegeben haben, Andersson dagegen, dass es degenerirte Zellen sind, die passiv mit Follikel-Inhalt durchtränkt sind.

Es ist in der That gewiss, dass man nach Formol-Behandlung und in gekochtem Gewebe Epithelzellen beobachtet, deren Protoplasma durchaus dem Aussehen des Follikel-Inhalts gleicht und von letzterem oft gar nicht abzutrennen ist. Allerdings konnten wir solche Zellen fast nie, auch gewöhnlich nicht in Osmiumsäure-Präparaten, zwischen den hellen vertheilt liegen sehen, sondern in Gruppen zusammen und zwar dort, wo Follikel-Inhalt dem Epithelsaum dicht anlag. Immer und immer wieder konnten wir die Beobachtung machen, dass dort, wo der Follikel-Inhalt vom Epithelsaum gewichen war, auch die homogene Beschaffenheit des Zellprotoplasma aufhörte. Nun theilt auch Langendorff mit, dass das „Colloid" häufig gerade an den „Colloidzellen" haften bliebe, und man könnte auch bei den von uns gesehenen Bildern zunächst der Meinung sein, dass in der That eine festere Beziehung zwischen Inhalt und diesen Zellen im Leben bestehe. Dem müssen wir aber mit aller Entschiedenheit widersprechen, ganz abgesehen von den am frischen Object gewonnenen Erfahrungen, auch dem fixirten gegenüber.

Betrachtet man nehmlich mehrere neben einander liegende, nicht ganz mit Inhalt ausgefüllte Follikel, so kann man die Beobachtung machen, dass der Inhalt stets an der gleichnamigen Follikelwand hängen geblieben ist. Wir haben diese Erscheinung als Orientirung des Inhalts bezeichnet und sie am schönsten in thierischen Schilddrüsen (Hund, Kaninchen, Meerschweinchen) beobachten können, die ganz in den Schnitt hineinfallen; gerade nehmlich in der Randzone finden sich fast stets solche weniger

Digitized by Google

stark ausgefüllte Follikel mit deutlich nach dem Centrum der Schilddrüse orientirtem Inhalt.[1])

Es war durch die Untersuchung des frischen Objects festgestellt, dass dieser Zustand nicht während des Lebens besteht, wo die Ausfüllung vollständig und gleichmässig ist. Es ist trotz zahlreicher, mannigfach modificirter Versuche auch nicht gelungen, über die Ursache dieses Phänomens etwas zu erfahren; gleichgültig jedoch, wie es entsteht, es lehrt jedenfalls mit Bestimmtheit, dass wir es hier mit einem Eindringen von Follikel-Inhalt in diese Zellen, und zwar nach dem Tode, zu thun haben, der dann durch das angewandte Fixirungsmittel zusammen mit dem Protoplasma zu einer homogenen Masse geronnen ist.

Nicht ganz selten findet man namentlich in Strumen Follikel, in denen das Secret an einer Stelle sogar über das Epithel hinaus vorgedrungen ist und zwischen Stroma und Epithelsaum liegt. Auch Farner[2]) beschreibt diese Beobachtung und ist der Ansicht, die wir nicht theilen können, dass dieses Verhalten bereits intra vitam bestanden hat. Wir glauben vielmehr nur annehmen zu können, dass nach dem Tode, wo der extrafolliculäre Druck mit dem Erlöschen der Blutcirculation aufhört, aus besonders prall gefüllten Follikeln der Inhalt nicht nur in, sondern auch zuweilen durch das Epithel hindurchtritt, so etwa wie der Pankreassaft oder die Galle.

Wir haben eben angegeben, dass uns eine Trennung von „Haupt-“ und „Colloidzellen“ insofern nicht gelungen ist, als wir an den Formol-Präparaten keine Zellen mit homogenem Protoplasma gesehen haben, die sich zwischen die anderen einschieben; wir hatten die Colloidzellen nur da gefunden, wo sie auch Langendorff am besten gesehen hatte, an der Berührungsstelle von Inhalt und Epithel. Auch an Osmium-Präparaten haben wir die von Langendorff hervorgehobene Anordnung lange Zeit vermisst, und hatten schon die Hoffnung aufgegeben, sie zu Gesicht zu bekommen, bis wir sie neben dem eben besprochenen Verhalten an Meerschweinchen- und Kaninchen-

[1]) Zweimal ist dies auch Podack (Beitrag zur Histologie und Function der Schilddrüse, Dissertation, Königsberg, 1892) aufgefallen, ohne dass er Werth darauf gelegt hätte.

[2]) Farner, dieses Archiv, Bd. 143, 1896.

Digitized by Google

Schilddrüsen ungefähr so wahrnahmen, wie Langendorff und Schmid[1]) sie abbilden, also auch ohne dass Berührung mit dem Inhalt stattfände und zwischen den sogen. Hauptzellen. Indessen haben wir auch gegenüber diesen Präparaten keine Veranlassung, von unserer Deutung einer passiven Durchtränkung mit Follikel-Inhalt abzugehen, aus Gründen, die z. Th. schon von Andersson gegen die Langendorff'sche Deutung eingewendet worden sind. Auch wir haben nehmlich diese Zellen stets stark verkleinert und sehr häufig, fast regelmässig mit geschrumpften Kernen gesehen, und gegenüber der Thatsache, dass so häufig abgestossene Zellen im Follikel-Innern vorkommen, glauben wir, genügt der histologische Befund allein, die „Colloidzellen" als rückgängig veränderte Zellen anzusehen; wir dürfen uns hierbei auch auf die vielen Beispiele aus der pathologischen Histologie jedes beliebigen Organs berufen, die dieselben Zell- und Kernformen, ja auch die Homogenität zeigen, unter Bedingungen, die über den rückgängigen Charakter dieser Veränderungen keinen Zweifel lassen. Nachdem uns oben die „Orientirung" zu der Auffassung gezwungen hat, dass mit Follikel-Inhalt post mortem durchtränkte Zellen durch die Fixirungs-Flüssigkeit homogen gerinnen, sehen wir darin eine weitere Stütze für diese Auffassung, sie erklärt es dann auch auf das Beste, dass an den Orten einer sich vorbereitenden Verschmelzung von zwei Follikeln die Zellen im fixirten Präparat homogen aussehen, sind sie ja doch auch hier geschädigt und zum Untergang bestimmt, und der Umstand, dass auch nach unserer Erfahrung an solchen Stellen stets der geronnene Follikel-Inhalt haftet, steht im besten Einklang mit unserer Auffassung. Man gelangt auf diese Weise zu dem einheitlichen, allen Befunden gerecht werdenden Satze, dass nach dem Tode des Individuums alle Zellen der Follikel-Auskleidung, besonders aber atrophische, mit dem Inhalt durchtränkt werden können, die letztgenannten sogar auch schon während des Lebens, wie wir hinzufügen müssen. Die Langendorff'sche Auffassung zweier Arten von Colloidzellen, durch „active Thätigkeit" und durch „passive Infiltration" (bei der Follikel-Verschmelzung) entstandene, die durchaus nicht befriedigen kann, halten wir damit für widerlegt.

[1]) Schmid, Archiv für mikroskopische Anatomie, Bd. 47, 1896.

Digitized by Google

Einen anderen wichtigen Beweis dafür, dass die „Colloidzellen“ nicht das specifische secernirende Element der Schilddrüse sind, entnehmen wir Erfahrungen, die bereits früher in einer aus dem Rostocker Institut hervorgegangenen Arbeit angeführt sind.

Elbe[1]) waren damals bei Anwendung der Altmann'schen Granula-Färbung auf die Leber von Kaninchen, die im normalen Zustand und nach kurzem Hungern getödtet waren, neben den gewöhnlichen Zellen kleinere, dunklere aufgefallen, in denen einmal die Granula dichter lagen, zweitens das übrige (nicht granuläre) Protoplasma der Zelle statt der gewöhnlichen hellgelben Färbung ein graues, dunkler gelbes Aussehen angenommen hatte. Aehnliches gilt für die Nieren-Epithelien und für die Herzmuskelfasern, wie Elbe erwähnt, ferner auch für die übrige quergestreifte Musculatur[2]). Immer handelt es sich um vereinzelte, hier und da zwischen den anderen auftauchende Elemente, immer lehren Uebergänge, dass es sich um einen aus dem gewöhnlichen hervorgegangenen Zustand handelt. In diese (wahrscheinlich unvollständig aufgeführte) Reihe ordnen wir auf Grund der völligen Uebereinstimmung gegenüber der Altmann'schen Methode[3]) auch die „Colloidzellen“ ein und sehen in allen diesen Zellformen Beispiele physiologischer Rückbildungs-Zustände, an die sich wenigstens in der Schilddrüse die völlige Nekrose anschliessen kann.

Somit verlieren vom Standpunkt einer vergleichenden Histologie der verschiedenen Organe die „Colloidzellen“ ihr besonderes,

[1]) Elbe, Histologische Untersuchungen über die Veränderungen, besonders den vermehrten Fettgehalt der Organe bei der Jodoform- und Arsen-Intoxication der Kaninchen. Dissertation, 1899.

[2]) Nach den fortlaufenden Erfahrungen von Ricker, der geneigt ist, auch einen Theil der von Schaffer beschriebenen hierher zu rechnen (Schaffer, Beiträge zur Histologie und Histogenese der quergestreiften Muskelfasern des Menschen und einiger Wirbelthiere, Sitzungsberichte der Kaiserlichen Akademie der Wissenschaften in Wien, Bd. 52, Abth. III, 1893. Mit zahlreichen Abbildungen, die man hierzu vergleichen möge).

[3]) Vergl. die Abbildungen bei Bozzi, Untersuchungen über die Schilddrüse, Ziegler's Beiträge, Bd. 18, 1895, die Granula in Colloidzellen zeigen.

Digitized by Google

und damit die Eigenschaft, die ihnen die Rolle der „specifischen Secretions-Elemente“ der Schilddrüse verschafft hat.

Es ist von mehreren Autoren behauptet worden, die „colloide Flüssigkeit“ vermische sich mit Wasser oder Kochsalz-Lösung nicht; unsere parallele Versuchsreihe lehrt uns das Gegentheil für das fliessende Leitungswasser. Als Endzustand der Verdünnung des Follikel-Inhalts mit Wasser muss der angesehen werden, wo, bei erhaltener Epithel-Auskleidung, ein optisch erkennbarer Inhalt nach der Fixirung in Bläschen überhaupt fehlt, mit anderen Worten, das Secret durch Wasser ersetzt wurde. Nach kürzerer Wässerungsdauer (etwa nach 20 Minuten) beobachten wir zuerst, dass die Follikel der Randzone, zu denen das Wasser am leichtesten dringen kann, weniger stark mit homogenem Inhalt gefüllt sind, als ohne Wässerung; es ist im Follikel neben dem Gerinnsel viel freier Raum entweder am Rande oder im Innern des letzteren in Form von grösseren und kleineren Vacuolen. In einem weiteren Stadium der Verdünnung fällt der Inhalt in dickeren oder dünneren homogenen Fäden aus, die zwischen sich Vacuolen mehr oder weniger vollständig einschliessen, um bei noch stärkerer Verdünnung nur noch feinste Fäden zu liefern, die sich oft wie ein feiner, rauchartiger Niederschlag ausnehmen; schliesslich sind auch diese nicht mehr zu sehen. Erst dann folgt die Ablösung des Epithels von seinem Bindegewebe.

Es lassen sich also die Vacuolen auf künstlichem Wege vermehren, nehmlich durch Verdünnung des Follikel-Inhalts mit Wasser. Wenn also, wie oben nachgewiesen ist, die Vacuolen durch Gerinnung erzeugt werden, so hängt ihre Zahl und Grösse vom Wassergehalt des Follikel-Inhalts ab. Da ihr Inhalt sich wie eine wässerige Flüssigkeit verhält, so sind die „Vacuolen“ als eine Art Condensationswasser anzusehen.

Das Verhalten der gewässerten Schilddrüse zur van Gieson-schen Färbung giebt uns einige Anhaltspunkte zum Verständniss des so verschiedenen Aussehens des Follikel-Inhalts im fixirten Präparat. Schilddrüsen oder Strumen, die ungewässert eine homogene Gerinnung mit Formol geben und sie nach der Alkohol-Behandlung behalten, geben eine fädige Coagulation, nachdem der Inhalt mit Wasser verdünnt ist. Man muss daraus schliessen,

Digitized by Google

dass nur eiweissreicher Follikel-Inhalt eine homogene Fällung giebt, und nach unseren bereits eingangs erwähnten Beobachtungen hinzufügen, dass damit zwar häufig, doch nicht nothwendig eine gallertige Consistenz verbunden ist; auch dünnflüssiger Inhalt reagirt so.

Die Intensität der Färbung des homogen geronnenen Inhalts, die bei Anwendung der van Gieson'schen Methode zwischen gelb und rothbraun schwankt, dürfte ebenfalls von dem wechselnden Gehalt an coagulirbaren Stoffen abhängen; sehr dicker Inhalt giebt, wie man sich an den grossfolliculären Strumen überzeugen kann, eine tiefe Färbung; im einzelnen Follikel geht häufig die Farbe vom tiefen Braun allmählich zum schwachen Graugelb über, daran schliessen sich fädige Massen, daran Unfärbbares, eine vor oder bei der Gerinnung erfolgte Schichtung nach dem Grad des Eiweissgehaltes kann dem nur zu Grunde liegen. In engem Zusammenhang damit steht die regelmässige Beobachtung, dass Schilddrüsen-Gewebe, das in ungewässertem Zustande „Colloidzellen" am Ort der Berührung von Inhalt und Auskleidung gezeigt hatte, nach der Wässerung keine mehr aufweist, der Inhalt ist eben dann zu dünn geworden, als dass er mit dem Protoplasma, das er durchtränkt, homogen gerinnen könnte.

Wir kommen nun zu der wichtigen Frage nach dem Vorkommen des Follikel-Inhalts im Zwischengewebe.

Wir haben, wie andere Autoren, geronnene Massen vom Aussehen des Follikel-Inhalts zuweilen im Zwischengewebe gesehen, sind aber (wie Haemig[1]) der Ansicht, dass es sich um geronnenes Blut- und Lymph-Plasma handelt, aus folgenden Gründen.

Erstens sind nicht selten rothe Blutkörperchen beigemengt, verfolgt man die Stelle in die Umgebung oder auf mehreren Schnitten, so überzeugt man sich, dass ein irgendwie (z. B. bei der klinischen Untersuchung, der Operation, der Herausnahme aus der Leiche) entstandener Bluterguss vorliegt, dessen Plasma homogen geronnen ist.

Ferner lehrt uns die tägliche Erfahrung an menschlichem

[1]) Haemig, Anatomische Untersuchungen über Morbus Basedowii. Archiv für klinische Chirurgie, Bd. 55, 1897.

Digitized by Google

und thierischem Material, dass in jedem beliebigen Gewebe, wofern es nur bald nach der Entfernung aus dem Organismus in die Fixirungs-Flüssigkeit kommt, die homogenen Massen auftreten, nicht seltener, als in der Schilddrüse oder Struma. Wir haben die Häufigkeit gelegentlich durch Zählung festgestellt und brauchen nicht die einzelnen Objecte zu nennen, in der sicheren Ueberzeugung, dass jeder Pathologe an seinem täglichen Untersuchungs-Material die homogenen Massen findet, sofern er nur danach mit der gleichen Ausdauer sucht, die dem Schilddrüsen-Colloid im Zwischengewebe gewidmet worden ist. An Leichen-Präparaten ist der Befund viel seltener zu erheben, offenbar weil die Flüssigkeit sich allmählich in den capillären Räumen des Gewebes vertheilt, aber auch da kann eiweissreiches Oedem, z. B. der Lunge, in jedem Augenblick von der völligen Uebereinstimmung überzeugen; auch die Vacuolen fehlen nicht.

Aus dem Aussehen allein ist also unter keinen Umständen auf eine Identität zu schliessen. Es ist aber der Versuch gemacht worden, den Uebertritt des Follikel-Inhalts in das Zwischengewebe mit mikroskopischen Präparaten direct zu belegen, und zwar von Biondi und von Langendorff, nach denen eine Schmelzung des Epithels an einer Stelle des Follikels zu einer Eröffnung desselben und zum Ausfluss des Inhalts führt; er soll dann in die Lymphgefässe aufgenommen werden.

Wir haben uns davon nicht überzeugen können. Trotz besonders darauf gerichteter Aufmerksamkeit haben wir in den sehr zahlreichen Präparaten vom Menschen und den verschiedenen Thierspecies niemals eine unzweideutige Communication des Follikels mit dem Zwischengewebe gesehen. Stets haben wir eine „Schmelzung“ der Follikelwand nur bei Berührung mit einem an dieser Stelle gleich beschaffenen Nachbarfollikel gefunden, so dass dadurch eine Vereinigung von zwei Follikeln zu einem grösseren zu Stande kommt, so wie wir das bei Langendorff (S. 237) dargestellt finden.

Die späteren Autoren, darunter Langendorff's Schüler Schmid, betonen denn auch die Seltenheit des Befundes, namentlich im Vergleich zur Häufigkeit der Verschmelzung, oder sie führen einfach Langendorff als Gewährsmann an. Einen so seltenen Befund, dass er an einem grossen Material ganz und

Digitized by Google

gar vermisst wird, können wir unmöglich für die normale Secretionsform des Organs ansehen. Es ist auch weiter zu berücksichtigen, dass durch eine sich vorbereitende Verschmelzung, ferner durch die Atrophie von Zellen Veränderungen entstehen, die mit der einmal als nachgewiesen angesehenen Ruptur des Follikels leicht in Beziehung gesetzt werden, — während doch jene einwandsfrei festgestellten Vorgänge zur Erklärung vollständig ausreichen, und ohne Zweifel ablaufen, ohne dass eine Communication zwischen Follikel-Innerem und Bindegewebsräumen entsteht. Auch konnten die Autoren noch nicht mit der Thatsache rechnen, dass nach dem Tode Follikel-Inhalt das Epithel durchdringt, wiederum am leichtesten da, wo im Leben eine Atrophie bestanden hatte; Zeit zu dieser Durchtränkung ist auch bei der besten Fixirung vorhanden.

Schliesslich ist nicht zu vergessen, dass man ausgegangen ist von der Identität der homogenen Niederschläge im Zwischengewebe mit dem homogen geronnenen Follikel-Inhalt als einer gesicherten Thatsache; es darf darum nicht zu sehr Wunder nehmen, wenn man eine kritische Würdigung der von manchen Autoren gefundenen „Perforations-Stellen" in ihren Arbeiten vermisst, — ihre Existenz musste ja als ein Postulat erscheinen, das keine Zweifel aufkommen liess.[1])

Folgen von Operationen an der Schilddrüse und der Implantation in das Peritonaeum.

Die im Folgenden mitgetheilten Operationen an der Schilddrüse und Implantations-Versuche mit Schilddrüsen-Gewebe verfolgen besonders den Zweck, Modificationen und die Art der Resorption des Follikel-Inhalts kennen zu lernen.

Es wurden meist gleichzeitig mehrere Versuche an einem Thier gemacht, und wenn schon wir keinen Grund haben, anzunehmen, dass sie sich irgendwie beeinflusst haben, wollen wir doch die Versuche nach den Thieren geordnet anführen.

I. a) Exstirpation der linken Schildrüsen-Hälfte eines Kaninchens nach Unterbindung der Arteria thyreoidea; diese Hälfte wird zur mikroskopischen Untersuchung in Formol fixirt.

[1]) Diese Einwände gelten auch für die Abbildungen, z. B. die, welche Bozzi giebt Ziegler's Beiträge, Bd. 18, 1895).

Digitized by Google

b) Schnitt vom Isthmus her mit der Scheere in die rechte Hälfte, Unterbindung der Art. thyreoidea zur Blutstillung.

c) Laparotomie bei demselben Thier, Implantation der mehrfach angeschnittenen linken Schilddrüse eines soeben getödteten Meerschweinchens, ausserdem von 4 Stückchen Peptonagar.

Tödtung durch Aether nach 4 Tagen.

Das implantirte Gewebsstück findet sich nahe der fest verschlossenen Bauchwunde fixirt, die Agarstückchen im Netz eingeschlossen. Nahe der rechten, 4 Tage vor dem Tod angeschnittenen Schilddrüse leichte blutige Durchtränkung; diese Hälfte und die übrigen Stücke der Umgebung werden in Formol fixirt.

Mikroskopische Untersuchung.

a) In der dem lebenden Thiere exstirpirten linken Schilddrüse sind die kleineren Follikel meist kreisrund, die grösseren ihrer Form nach einander angepasst; sie enthalten eine mehr oder weniger intensiv gelb gefärbte Masse, die bei schwacher Vergrösserung homogen aussieht, mit Oelimmersions-Linse betrachtet, dagegen deutlich fädig oder engwabig ist. Dieser Inhalt füllt manche Follikel ganz aus, doch sind mindestens eben so viele im Schnitt leer; die grosse Mehrzahl der Follikel ist etwa zur Hälfte bis zu zwei Dritteln ausgefüllt, indem die gelb gefärbte Masse an einer Seite dem Epithel dicht anliegt, um dann mit scharfem, concavem Meniscus gegen den nicht gefärbten Theil des Follikel-Lumens sich abzugrenzen, so zwar, dass Läppchen-weise der gefärbte Inhalt an der gleichnamigen Wand des Follikels liegt (Orientirung).

Das Epithel ist cubisch, die Kerne meist rund. Die meisten Zellen haben ein sehr helles Protoplasma, während oft dort, wo der Follikel-Inhalt dem Epithelsaum dicht anliegt, das Protoplasma der Zellen ebenfalls homogen und gleichmässig gelb gefärbt wie der Inhalt und von diesem nicht abzutrennen ist.

b) In der bei der Section herausgenommenen, 4 Tage vor der Tödtung mit einem Einschnitt versehenen rechten Schilddrüse ist zum Theil das gröbere Bindegewebe, so wie auch das in der Umgebung des Organs mit ein- und mehrkernigen Zellen durchsetzt. Die Läppchen liegen dichter aneinander. Die allermeisten Follikel sind völlig mit jenem homogenen Inhalt ausgefüllt; ganz leere Follikel finden sich im einzelnen Schnitt sehr spärlich. Von den Zellen ist dasselbe zu sagen, wie oben.

c) In der rechten Schilddrüse des Meerschweinchens, dessen linke dem Kaninchen ins Peritonaeum implantirt wurde, ist die Füllung der Follikel mit homogenen Massen wechselnd; bei schwacher Vergrösserung scheinen viele Follikel leer zu sein, in denen man mit starker Linse schwach gefärbten, rauchartigen Inhalt entdeckt. Follikel, die in dem jedesmal vorliegenden Schnitt ganz gefüllt sind, hat man Mühe, aufzufinden; im Grossen und Ganzen sind die Bläschen zur Hälfte bis zu zwei Dritteln mit

Digitized by Google

gelb gefärbtem Inhalt erfüllt, der Läppchen-weise der gleichnamigen Follikelwand anliegt (Orientirung). Die Färbung der geronnenen Massen ist meist der Wand zunächst am stärksten und nimmt nach dem freien Rande hin an Intensität ab. Das Epithel ist cubisch, hat runde Kerne und deutlich fädiges Protoplasma; nur dort, wo Wand und Inhalt einander berühren, ist das Protoplasma meist homogen und vom Inhalt nicht zu trennen.

d) Die der eben beschriebenen entsprechende linke Schilddrüse, die 4 Tage in der Bauchhöhle des Kaninchens geweilt hatte, findet sich in einer Anzahl der Schnitte neben einem mit blossem Auge sichtbaren Agarstück, so dass sich hier die Eigenthümlichkeiten beider implantirten Stücke gut vergleichen lassen.

Die Fremdkörper sind zusammen eingehüllt von stark hyperämischem Netzgewebe, das reichlich mit ein- und mehrkernigen Zellen durchsetzt ist und vielfach freie rothe Blutkörperchen enthält.

Das implantirte Schilddrüsen-Stück ist als zusammenhängendes Ganze in den einzelnen Schnitten zum Theil gut, zum Theil weniger gut zu erkennen, da Bindegewebsstreifen mit spärlichen Zellen vom Rande sich in dasselbe hinein erstrecken, bisweilen es auch ganz durchqueren. Das Drüsengewebe sieht an den einzelnen Stellen sehr verschieden aus. Betrachten wir zunächst ein Läppchen, das durch Bindegewebe von dem übrigen Stück abgegrenzt wird, so lassen sich hier die früheren Follikel nur noch aus der Anordnung des Zwischengewebes erkennen, das Hohlräume von Follikelgestalt zwischen sich lässt, die aber weder einen Epithelsaum, noch homogenen Inhalt haben, sondern lose ausgefüllt sind mit bräunlich gefärbten Schollen und Kernfragmenten, bis abwärts zu Chromatin-Körnchen; hier und da liegt auch wohl eine etwas besser erhaltene Epithelzelle zwischen solchen Massen. In einer andern Partie ist die Veränderung noch stärker, so dass auch die Anordnung des Zwischengewebes gestört ist und nur die Lage zwischen den eben beschriebenen und wohl erhaltenen Follikeln erschliessen lässt, dass auch hier Drüsengewebe gewesen sein muss. In dem bei weitem grössten Theil des Stückes haben wir wohl erhaltenes Schilddrüsen-Gewebe vor uns, das sich von der oben beschriebenen rechten Schilddrüse des Meerschweinchens in folgenden Punkten unterscheidet: Die Schilddrüse macht hier einen sehr dichten Eindruck, weil einmal das Zwischengewebe reichlicher und dickfaseriger ist und vereinzelt leichte Zellvermehrung besteht, dann weil die Zwischenräume des Bindegewebes und die Gefässe mit rothen Blutkörperchen reichlich ausgefüllt sind, die offenbar durch Capillarwirkung dorthin aus der Umgebung gesogen sind; endlich weil fast alle Follikel von homogenem Inhalt vollständig ausgefüllt sind. Dieser Inhalt grenzt überall unmittelbar an das Follikel-Epithel, das aus meist sehr grossen hellen Zellen besteht und überall vom Inhalt deutlich zu trennen ist.

An der Peripherie des Stücks finden sich gruppenweise Follikel mit blassgrauem Inhalt, der, bei starker Vergrösserung betrachtet, aus weit von einander liegenden Fädchen und Körnchen besteht. Das Epithel in diesen

Digitized by Google

Follikeln ist stets abnorm hell und weist oft zackige Kerne auf, auch liegen ziemlich häufig im Innern des Follikels Kerne, die allem Anschein nach vom Epithel herrühren. Follikel, in denen der Epithelsaum durch Ablösung der Zellen, die dann im Innern neben spärlichen Fäden und rothen, wie weissen Blutkörperchen liegen, unterbrochen ist, bieten einen Uebergang zu jenen zuerst beschriebenen, am stärksten veränderten Drüsentheilen. Homogene Massen im Zwischengewebe finden sich nirgends.

e) Von dieser Schilddrüse an einer Stelle nur durch wenige Zelllagen und spärliches Fettgewebe, weiterhin durch eine dicke Netzarterie, reichliches Binde- und Fettgewebe getrennt, liegt ein makroskopisches Agarstück, im Schnitt von länglicher Gestalt. Dasselbe ist von vielen Zellen umgeben, nach van Gieson grau bis braun gefärbt und von einer Anzahl gradliniger Spalten zerklüftet, die hier und da in einem Schnitt das ganze Stück durchqueren; kleinere und kleinste Theile liegen in der Umgebung, von der Hauptmasse zum Theil weit getrennt. Bei starker Vergrösserung ist die Agarmasse nirgends ganz homogen, die heller gefärbten Partien haben feine Fäden, die dunkleren kleinste Vacuolen. Jene vorerwähnten Spalten sind ausgefüllt vorwiegend mit mehrkernigen Zellen neben rothen Blutkörperchen und Zellen mit nur einem hellen Kern, Zellarten, die sich beide auch in der ganzen Umgebung finden, und zwar am Rande des Agarstücks oft in kleinen Aushöhlungen des letzteren liegen. Manche von den kleinen versprengten Stücken in der Nähe sind derart mit diesen Zellen besetzt, dass sie bei ihrer geringen Grösse kaum noch als Agar zu erkennen sind.

II. Männlicher Hund.

Unter Chloroform-Betäubung wird die rechte Schilddrüse aufgesucht und mit 2 queren Incisionen versehen; darauf Freilegen der linken Schilddrüse, die möglichst mit stumpfen Instrumenten herauspräparirt und, nach Unterbindung der Art. thyreoidea, exstirpirt wird. Ein Stück derselben kommt sofort als Probe in 10 pCt. Formalin-Lösung. Der Rest der Drüse wird mit der Scheere vielfach angeschnitten und in die schnell eröffnete Bauchhöhle gebracht.

Nach 48 Stunden wird das Thier, das 4 Stunden vorher 0,02 gr Morphium subcutan bekam, durch Erhängen getötet. Bei der Section finden sich in der Bauchhöhle ein grösseres zwischen Dünndärmen fixirtes und zwei kleinere am Netz haftende Stücke der implantirten Drüse.

a) Probestück der linken Schilddrüse: Die Follikel sind nur wenig mit homogener Masse gefüllt, ganz ausgefüllte finden sich im Schnitt nur sehr spärlich; diese sind dann meist klein, so dass man annehmen muss, es sei ber betreffende Follikel nahe seiner Oberfläche angeschnitten, der zufällig homogener Inhalt dicht anlag. Ganz leere Follikel findet man im Schnitt zahlreich, die dann freilich in einem der folgenden Schnitte doch mehr oder weniger homogenen Inhalt aufweisen. Es wurde diese Schilddrüse versehentlich bei der Section durchschnitten, und die Follikel, die von diesem Schnitt eröffnet wurden, sind stets frei von jedem Inhalt,

Digitized by Google

auch wenn sie nur ganz tangential angeschnitten sind. — Die Mehrzahl der Drüsenbläschen ist etwa zur Hälfte gefüllt, und zwar sieht auch hier der Inhalt Läppchenweise nach der gleichen Seite (Orientirung).

Die Färbung des Geronnenen ist nahe der Follikelwand meist gelb, nach dem freien Rande zu mehr grau, indem die Farben-Intensität meist in dieser Richtung abnimmt. Mit Oelimmersions-Linse betrachtet ist der gelbe Inhalt homogen, der graue mehr fädig oder körnig.

Die Epithelzellen sind meist cubisch, selten platt, von lockerem Protoplasma, mit hellem, runden Kern. Dort, wo der Inhalt der Wand dicht anliegt, ist bisweilen das Protoplasma der Zelle nicht vom Inhalt scharf zu trennen, weil beide homogen sind und unmerklich in einander übergehen.

b) Die mit zwei queren Incisionen versehene rechte Schilddrüse lässt diese Einschnittsstellen in den mikroskopisch untersuchten Präparaten nicht erkennen; das umgebende Bindegewebe ist reichlich mit ein- und mehrkernigen Zellen durchsetzt, solche liegen an einer Stelle auch in den der Kapsel zunächst liegenden Follikeln. Diese Drüse selbst ist dicht, da sich abgesehen von den Räumen, die die einzelnen Läppchen trennen, grössere Lücken zwischen den einzelnen Follikeln nicht finden. Auch sind etwa $^4/_5$ aller Follikel völlig mit homogener Masse angefüllt. Die Zellen sind meist cubisch mit runden Kernen und ihr homogenes Protoplasma lässt sich auch hier bisweilen nicht vom dicht anliegenden Inhalt trennen. Erwähnt seien endlich noch mehrere Gefässe in den Schnitten, die neben und weissen Blutkörperchen homogene Massen vom Aussehen des Follikel-Inhalts enthalten.

c) Die in die Bauchhöhle implantierte linke Schilddrüse ist von dem hyperämischen Netz umgeben, in dem sich zahlreiche Blutungen finden. Auch die Drüse selbst enthält viele rothe Blutkörperchen. Normal aussehende Follikel finden sich spärlich, am Rande neben einander liegend, in jedem Schnitte; ihre Zellen sind cubisch, die Kerne meist rund und der ganz ausfüllende Inhalt homogen und von sehr intensiver Färbung; hier und da ist er von parallelen Spalten durchsetzt. — In andern Follikeln ist der Inhalt blasser gefärbt und mit Oelimmersions-Linse betrachtet mehr körnig; auch Uebergänge von stark gefärbtem homogenen Inhalt zu schwach gefärbtem, körnigem finden sich oft in ein und demselben Follikel.

An anderer Stelle wieder lassen die Follikel gar keinen homogenen oder körnigen Inhalt erkennen; dort sind dann die Epithelzellen zum Teil abgelöst und liegen frei im Follikelraum, bald mit deutlicher Kernfärbung bald als diffus gefärbte, schollige Massen. An solchen Stellen sind Zwischengewebe wie Capillaren dicht mit rothen Blutkörperchen ausgefüllt, die vereinzelt, auch im Follikel selbst liegen. Sodann kommen wir zu jenen Follikeln, die im Schnitt die grosse Mehrzahl ausmachen, zu jenen nehmlich, die prall mit rothen Blutkörperchen ausgefüllt sind, und die man beim Fehlen eines Follikel-Epithelsaums nur noch an der Anordnung des Zwischengewebes als solche erkennt. Zwischen den rothen finden sich vereinzelte

Digitized by Google

weisse Blutkörperchen, nicht mehr als etwa dem Zahlenverhältniss im Blut entspricht.

III. Männlicher Hund (Terrier-Bastard):

Morphium-Aethernarkose. Exstirpation der rechten Schilddrüse, die in vier Stücke zerschnitten in das inzwischen geöffnete Abdomen gebracht wird; Naht der Bauchwunde und Freilegen der linken Schilddrüse vom ersten Schnitt aus; Herausschneiden der unteren Hälfte des Organs. Dies Stück wird in Formalin gelegt.

Nach 4 Tagen wiederum Morphium-Aethernarkose. Herausnahme des linken Schilddrüsen-Restes nach Unterbindung der Art. thyreoidea; Aufsuchen der implantirten Stücke, deren zwei gemeinsam in Netz eingehüllt sind, während die beiden andern einzeln umschlossen werden.

Tödtung durch Verblutung.

Mikroskopischer Befund.

a) Die untere Hälfte der linken Schilddrüse, die bei der Operation zur Probe herausgenommen war, zeigt einen mittleren Grad der Follikel-Füllung; die Mehrzahl der Bläschen ist zu drei Vierteln mit blass gefärbtem, homogenen Inhalt erfüllt, der wiederum fast überall der gleichnamigen Wand der benachbarten Follikel anliegt, so zwar, dass bei Betrachtung des ganzen Schnitts eine Orientirung des Inhalts nach dem Centrum des Stückes unverkennbar ist. — Ganz ausgefüllte Follikel finden sich spärlich, ganz leere noch spärlicher; am Rande des Präparats jedoch, wo ein bei Herausnahme der Drüse angelegter Schnitt das Organ trifft, sind alle Follikel, die durch diesen Schnitt eröffnet wurden, leer, auch wenn nur eine kleine Oeffnung zu constatiren ist. — Das Epithel ist entweder cubisch mit rundem Kern oder platt; dort, wo homogener Inhalt der Wand anliegt, ist das Protoplasma häufig nicht deutlich von diesem abzugrenzen.

Ein kleines Stück der rechten Schilddrüse, das ebenfalls gleich bei der Operation in Formalin gelegt wurde, bietet die gleichen Verhältnisse.

b) Das nach 4 Tagen herausgenommene obere Stück der linken Schilddrüse zeigt eine starke Hyperämie und viele freie rothe und weisse Blutkörperchen im umgebenden Bindegewebe. Die bei weitem meisten Follikel sind völlig mit homogenen Massen ausgefüllt, nur am Rande des Drüsenstückes finden sich nicht ganz ausgefüllte Follikel, in denen der Inhalt nach dem Centrum orientirt ist. In den homogenen Massen gewahrt man wie auch sonst hin und wieder Vacuolen. Die Epithelzellen sind cubisch oder platt, und ihr Protoplasma ist häufig vom gefärbten, dicht anliegenden Inhalt nicht zu unterscheiden.

c. Das ins Abdomen implantirte Stück ist im Schnitt umgeben von zellreichem, stark hyperämischen Netzgewebe; es enthält in einigen Gefässen, Arterien wie Venen, homogene Massen. Das Drüsengewebe selbst ist zum grossen Teil blutig infarcirt, im Centrum so stark, dass Follikel nicht mehr zu sehen sind. Etwas mehr dem Rande zu werden

Digitized by Google

die Follikel als solche deutlich, indem die Anordnung des Bindegewebes erhalten ist, während die Epithelien auch hier zum grössten Teil abgelöst im Follikelraum liegen neben vielen rothen Blutkörperchen; homogene Massen als Inhalt fehlen an solchen Stellen völlig. In der Peripherie sind die Follikel bald ohne gefärbten Inhalt, bald enthalten sie rauchartige oder spärliche homogene Massen neben einzelnen Epithelien und rothen Blutkörperchen, auch völlig intacte Follikel mit vermehrter homogener Füllung werden nicht vermisst; die Epithelien haben im Ganzen etwas helleres Protoplasma als im Probestück.

IV. Weiblicher Hund (Spitz-Bastard).

Es wird zuerst die rechte Schilddrüse aufgesucht und nach Unterbindung der Gefässe exstirpirt. Das Organ wird der Quere nach durchschnitten und jedes Stück mit Nadeln auf Kork gesteckt, so dass das eine vertical, das andere horizontal mit seiner Längsaxe steht, um auf diese Weise eine Orientirung des Follikel-Inhalts durch die Schwere zu bewirken. In dieser Stellung werden die Stücke in Formalin und weiter in Alkohol bis zur Einbettung in Paraffin gelassen.

Von der linken Schilddrüse werden nach Unterbindung der Gefässe die oberen drei Viertel exstirpirt und, einige Male angeschnitten, in die inzwischen in der Mittellinie eröffnete Bauchhöhle gebracht.

Tödtung nach 8 Tagen: In der Bauchhöhle liegt, von einem zur Operationsnarbe ziehenden Netzstrang völlig eingehüllt, ein bohnengrosser Fremdkörper, in dessen Nähe das Netz hyperämisch ist; das Stück wird sogleich in Formol gebracht.

Mikroskopischer Befund.

a) In der rechten Schilddrüse, die zwecks willkürlicher Orientirung des Follikel-Inhalts auf Kork gesteckt worden war, sind die Follikel grösstenteils etwa zu zwei Dritteln mit homogenen Massen erfüllt, die meist mit scharfem Rand gegen den nicht gefärbten Inhalt abschliessen; daneben finden sich leere, halbvolle, auch spärlich ganz volle Follikel in den Schnitten. Eine Orientirung des Inhalts entsprechend der Schwere ist nicht eingetreten, vielmehr ist auch hier eine solche nach der Mitte des Stückes erkennbar.

Die Zellen zeigen die gewöhnlichen Verhältnisse.

b) Das ins Abdomen implantirte Stück ist vom Netzgewebe mit stark gefüllten Gefässen und einzelnen Blutungen umgeben. Im Centrum sind die Follikel nur noch an der Anordnung des Zwischengewebes zu erkennen, an dem hier und da noch eine Follikelzelle oder deren Kern anhaftet, während die dem Follikel-Lumen entsprechenden Räume mit gut erhaltenen und mehr oder weniger veränderten rothen Blutkörperchen vollgepfropft sind. Weiter vom Centrum ab sind die Follikel gegenüber denen des Probestücks vergrössert und mit platten Zellen ausgekleidet, während an einzelnen ein Epithelsaum überhaupt nicht nachzuweisen ist. Ausgefüllt sind alle diese Follikel mit zahlreichen rothen Blutkörperchen, neben denen

Digitized by Google

sich hier und da Spuren homogen geronnenen Inhalts zeigen. In der peripheren Zone des Implantirten sind die Follikel abgesehen von einigen rothen Blutkörperchen entweder leer oder enthalten bald fädigen, bald spärlichen homogenen Inhalt. Der Epithelsaum, von cubischen Zellen gebildet, ist im Grossen und Ganzen gut erhalten; nur selten fehlt eine Zelle, die dann im Follikel-Lumen liegt. Völlig mit denen der anderen Seite übereinstimmende Follikel trifft man vereinzelt zwischen den zuletzt beschriebenen und ganz am Rande zu Gruppen vereint an.

V. Männlicher Hund (Teckel-Bastard).

Morphium-Chloroformnarkose; Medianschnitt am Halse, Freilegen der rechten Schilddrüse, die zweimal in sagittaler Richtung angeschnitten wird, wobei eine beträchtliche Blutung entsteht. — Von der linken Schilddrüse wird am oberen Pol ein Stück als Probe entnommen und gleich in Formol gelegt. — Darauf 2 cm langer Bauchschnitt in der Mittellinie und Einbringen von 4 bohnengrossen und 4 erbsengrossen Stücken einer Tags zuvor durch Operation gewonnenen Colloidstruma in die Bauchhöhle.

Nach 3 Tagen wird das Thier, das 4 Stunden vorher 0,04 gr Morphium subcutan erhalten hat, durch Schlag auf den Kopf getödtet.

In der Bauchhöhle liegt nahe der Laparotomie-Stelle in Netz eingewickelt ein 4 cm langer, 1 cm dicker wurstförmiger Körper, der auf dem Durchschnitt mehrere durch Bindegewebe von einander getrennte Stücke erkennen lässt, die hyperämischem Strumagewebe ähnlich sind und eine ziemlich harte Consistenz zeigen. Netz und Fettgewebe in der Umgebung sind hyperämisch. — Nach der Milz zu findet sich ein zweiter bohnengrosser Fremdkörper vom Netz eingehüllt, auf dem Durchschnitt vorwiegend hämorrhagisch und nur in seinem unteren Pol an Strumagewebe erinnernd.

Am Halse ist das ganze Operationsgebiet hyperämisch und blutig durchtränkt. An Stelle des linken Schilddrüsen-Restes wird nur ein bohnengrosses Hämatom gefunden, dagegen ist an der rechten Seite neben Hämorrhagien ein Theil der Schilddrüse mit Sicherheit als solcher zu erkennen.

Mikroskopischer Befund.

a) Das bei der Section als Probe herausgenomme Stück der linken Schilddrüse enthält in den Schnitten reichlich leere Follikel. Auch hier enthalten die Follikel am Rande, die durch einen bei der Herausnahme des Organs geführten Schnitt eröffnet wurden, niemals Inhalt. Im übrigen sind die meisten Follikel zu einem Drittel oder auch zur Hälfte mit gelb gefärbter homogener Masse erfüllt, deren Färbung dort, wo sie der Wand anliegt, am stärksten ist und nach dem freien, meist scharf in concaver Linie abschliessenden Rande zu an Intensität abnimmt. Wieder ist eine Orientirung des Follikel-Inhalts nach dem Centrum in einzelnen Theilen ganz unverkennbar, und dort, wo der Inhalt der Wand anliegt, sind oft

Digitized by Google

die Epithelzellen, die meist von cubischer Form sind, nicht deutlich von diesem abzugrenzen.

b) Die bei der Section herausgeschnittene rechte Schilddrüse ist von Blutkörperchen und Fibrin umgeben; das benachbarte Bindegewebe hat vermehrte Zellen.

Die Follikel sind in überwiegender Anzahl mit homogenem Inhalt völlig ausgefüllt; andere zur Hälfte oder einem Drittel. In letzteren liegt dann der gefärbte Inhalt an einer Stelle der Wand an und ist scharf gegen den nicht gefärbten Theil des Lumens abgegrenzt; auch lässt sich eine Orientirung nach der Mitte des Schnitts namentlich in einer Partie nicht verkennen. In einer Anzahl der Follikel ist der gefärbte Inhalt ringsum von der Wand durch einen Spalt getrennt, den er durch zahlreich entsendete Ausläufer hier und da überbrückt, wobei zwischen je zwei Ausläufern ein ungefärbter Kreis liegt eine Randvacuole. Dies tritt bei starker Vergrösserung in viel reichlicherem Maasse zu Tage. — Die meist cubischen Epithelien haben zum Theil deutlich körniges Protoplasma, zum Theil, wo ihnen homogener Inhalt dicht anliegt, ein homogenes, so dass die runden Kerne direct in homogener gelber Masse liegen. — Erwähnt sei noch, dass im umgebenden Bindegewebe einige Gefässe, darunter eine Arterie, homogenen Inhalt neben rothen Blutkörperchen enthalten.

c) Hier sei zunächst eine kurze Beschreibung der zur Implantation benutzten Struma eingeschoben. — Dieselbe wurde 24 Stunden vor der Implantation einer 38jährigen Frau operativ entfernt. Auf dem Durchschnitt wechseln Partien mit grossen Follikeln und schmalen trennenden Septen ab mit indurirten, bindegewebsreichen Theilen, mit nur kleinen Bläschen. — Zur Implantation wurde nur Gewebe verwendet, das makroskopisch Bindegewebs-arm und grossfollikulär erschien.

Mikroskopisch zeigt sich in den Schnitten ein unregelmässiger Wechsel zwischen bindegewebsreicheren Theilen mit kleinen Follikeln und grösseren Räumen, neben denen das Bindegewebe zurücktritt. Man sieht zwischen diesen grossen Follikeln, die sehr mannigfache Formen haben, nur hin und wieder Capillaren oder feine fuchsinroth gefärbte Bindegewebsfasern. Fast alle diese Räume sind ganz mit homogener Masse ausgefüllt, die dem Epithelsaum so eng anliegt, dass derselbe häufig im ganzen Umkreis wegen Homogenität auch des Zellprotoplasmas nicht von ihr zu trennen ist und die Epithelkernreihe direct in ihr liegt. Dagegen ist das Protoplasma der Zellen, wo kein Inhalt anliegt, deutlich körnig und grau gefärbt; mitunter gilt dies auch für voll ausgefüllte Follikel.

d) Das implantirte Strumastück wird im Schnitt umgeben von Fettgewebe und Netz, das von rothen Blutkörperchen, von mehrkernigen Zellen und fädig geronnenen Massen durchsetzt ist; das Gleiche gilt von der Peripherie des Implantirten, während in seinem Inneren von fremden Bestandtheilen die rothen Blutkörperchen überwiegen. Im Centrum des Stückes ist nur Bindegewebe, hier sind also die Follikel mit Inhalt spurlos verschwunden.

Digitized by Google

In einigen Partien ist wenigstens die Form der Follikel an der Anordnung des Stromas zu erkennen, während vom Epithel keine Spur mehr zu finden ist. Diese Räume, namentlich die grösseren unter ihnen sind prall mit rothen Blutkörperchen angefüllt, neben denen fädige und hier und da spärliche homogene Massen sich finden. — In anderen Follikeln liegen fädige gelb gefärbte Massen mit rothen und weissen Blutkörperchen mehr oder weniger reichlich untermischt.

Das Epithel zeigt, soweit es hier erhalten ist, fädiges Protoplasma und dunkle, selten ganz runde Kerne, die bisweilen ohne erkennbares Protoplasma am Follikelrande liegen. Wieder andere Follikel enthalten neben vereinzelten mehrkernigen Zellen fast homogenen Inhalt, der jedoch viele Vacuolen enthält und am freien Rande häufig in ein Fadenwerk sich auflöst. An solchen Stellen ist dann das Follikel-Epithel erhalten und zeigt, soweit ihm nicht homogener Inhalt dicht anliegt, deutlich fädiges Protoplasma. Die Zellform ist in den grossen Follikeln platt und in den mittleren und kleinen cubisch. Endlich finden sich Follikel, meist sind es kleine, die bei erhaltenem Epithel vollständig mit homogenem Inhalt ausgefüllt sind und hier und da solche, die ohne collabirt zu sein, keinen Inhalt optisch erkennen lassen, ausser vereinzelten mehrkernigen Zellen.

VI. Männlicher Hund (Teckel-Bastard). Laparotomie in Morphium-Chloroform-Narkose; Einbringen von 6 bohnengrossen und 3 erbsengrossen Stücken des auch im vorigen Fall verwendeten, noch nicht geronnenen Strumagewebes, das Tags zuvor durch Operation gewonnen war.

Nach 18 Tagen wird der Hund durch Erhängen getödtet, nachdem er vorher 0,02 gr. Morphium subcutan bekommen hat.

Bei der Section findet sich im Bauche ein von Netz eingewickelter bohnengrosser Klumpen, auf dem Durchschnitt dunkelroth.

Das implantirte Stück ist nur an wenigen Stellen durch die Anordnung des Bindegewebes als Struma wieder zu erkennen. Epithelzellen und homogene Massen fehlen vollständig.

Von den Versuchen sind die letzten beiden insofern von den übrigen abzutrennen, als hier nicht lebensfrisches Schilddrüsen-Gewebe überpflanzt wurde, sondern Strumagewebe von Menschen, das 24 Stunden alt, jedoch nicht geronnen war.

Nehmen wir zunächst den Versuch VI, wo Struma 18 Tage in der Bauchhöhle eines Hundes verweilte, so sehen wir, dass nach dieser Zeit das Implantirte etwa auf $\frac{1}{4}$ seines Volumens reducirt ist und nur noch an der Anordnung des Bindegewebes zum Theil eben noch erkennen lässt, dass es Strumagewebe war. Aller Follikel-Inhalt ist nach dieser Zeit spurlos verschwunden.

Digitized by Google

Wenn uns so die Möglichkeit einer schnellen Resorption des Inhalts von strumöser Schilddrüse deutlich vor Augen geführt wird, haben wir bei dem Versuch V Gelegenheit, uns über einige Einzelheiten dieses Vorgangs zu unterrichten. Auch hier findet sich bereits eine deutliche Volumen-Abnahme des 3 Tage lang im Netz eingewickelten Strumastücks, und zwar ist diese Verkleinerung wie vorhin auf ausgedehnten Schwund von Follikeln mit ihrem Inhalt zurückzuführen, deren Raum durch das zusammengesunkene und anscheinend vermehrte Bindegewebe eingenommen ist. Am längsten bleibt noch die Anordnung des Stromas erhalten und damit die Form der Follikel, die aber weder Epithel noch zusammenhängende homogene Massen enthalten, sondern dafür mit rothen Blutkörperchen und spärlichen fädigen Massen oder kleinen homogenen Schollen erfüllt sind. Auch in erhaltenen Follikeln, die ihren Epithelsaum noch besitzen, herrschen fädige und stark vacuolisirte Massen vor, zwischen denen rothe und weisse Blutkörperchen in grosser Zahl verstreut liegen. Diese letzten Bestandtheile zeigen unmittelbar an, was sonst mit Sicherheit zu erschliessen ist, dass ein Flüssigkeitsstrom, der sie mit sich führte, in die Follikel eingedrungen ist, und durch diese Flüssigkeit ist der Follikel-Inhalt in gleicher Weise verdünnt worden, wie es uns von der Wässerung im Experiment her bekannt ist. In dieser verdünnten Form ist dann die Resorption erfolgt.

Auf seinen verschiedenen Stadien haben wir den Process an implantirtem frischen Schilddrüsen-Gewebe studirt. Hier lässt sich nach einiger Zeit eine centrale nekrotische Partie von einer Randzone mit relativ gut erhaltenen Follikeln trennen. Der centrale nekrotische Theil ist auch hier mit rothen Blutkörperchen stark infarcirt und hat keinen homogenen Inhalt aufzuweisen; die centralen Follikel sind schon nach zweitägiger Implantations-Dauer zum Theil nur noch an der Anordnung des Zwischengewebes zu erkennen; sie enthalten abgelöste Epithelzellen neben zahlreichen rothen Blutkörperchen, ferner spärliche fädige Massen, die zunehmen, je mehr wir uns der Peripherie nähern.

Je besser das Follikel-Epithel enthalten ist, um so mehr geronnenen Inhalt treffen wir in den Bläschen an, ja in den ganz

Digitized by Google

unveränderten Follikeln der Randzone können wir eine beträchliche Zunahme des homogenen Inhalts gegenüber den Controlstücken feststellen, die sich in völliger Ausfüllung kundgiebt.

Es findet sich also bei lebensfrich implantirten Schilddrüsen nach zwei Tagen eine Nekrose im Centrum, wobei sich die Epithelzellen aus ihrem Verband lösen und der Follikel-Inhalt durch die eindringende Gewebsflüssigkeit derart verdünnt wird, dass er nicht mehr homogen, sondern nur mehr fädig oder gar nicht gerinnt; die dünne Flüssigkeit verschwindet dann durch Resorption, genau, wie bei Implantation von Struma-Gewebe. An der Peripherie wahrt der Follikel seine Eigenthümlichkeit noch nach acht Tagen, und eine Anzahl der dort gelegenen nimmt an Inhalt zu durch Eintritt des Transsudats und Retention einer gewissen Menge seiner Bestandtheile.

Neubildung von Follikeln haben wir in dem von uns berücksichtigten Zeitraum vermisst.

Mit anderen Worten lernen wir aus den Versuchen mit implantirter Struma und Schilddrüsen-Gewebe, dass, trotzdem viele Follikel bei der Nekrose eröffnet werden, niemals homogener Inhalt im Bindegewebe nachzuweisen ist.

Im ersten Transplantations-Versuch wurden einem Kaninchen neben einer lebensfrischen Meerschweinchen-Schilddrüse fünf erbsengrosse Stücke Peptonagars, in die Bauchhöhle gebracht, um einen Vergleich zu haben zwischen der Resorbirbarkeit dieses gewonnenen Körpers und des nicht geronnenen Follikel-Inhalts. Die implantirte Meerschweinchen-Schilddrüse zeigt nun nach vier Tagen im Grosssen und Ganzen die gleichen Verhältnisse, wie wir sie an der transplantirten Hunde-Schilddrüse kennen gelernt haben. Die Agarstücke lagen zum grossen Theil äusserst locker angeheftet an verschiedenen Stellen der Bauchhöhle und waren leicht gequollen.

Eine eingehende Schilderung über die Resorption von Agar giebt K. Mues[1]) in seiner Dissertation, und ich kann seine Beobachtung, dass es unter starker Bindegewebs-Vermehrung vielfach zerklüftet und in immer kleinere Theile zerlegt wird, durchaus bestätigen. — Es besteht also hier eine sehr verzögerte

[1]) Karl Mues, Ueber die Resorption von Agar-Agar. Inaug. Dissert. Bonn 1890.

Digitized by Google

Resorption unter starker Zellhyperplasie, während das frische Schilddrüsen-Secret durch Verdünnung mit Gewebsflüssigkeit und Resorption rasch verschwindet.

Es war nun wichtig, zu erfahren, ob geronnenes Schilddrüsen-Secret, das ja die Eigenschaft verloren hat, in vitro sich auswässern zu lassen, im Körper durch einfache Lösung resorbirt werden kann, oder ob es, wie Agar, der Resorption starken Widerstand entgegensetzt. Die folgenden Protocolle beziehen sich auf diese Frage.

Es handelt sich um Stücke aus der faustgrossen Struma eines 26jährigen Mädchens, mit grossen Räumen und dickem Inhalt; sehr bald nach der Operation Kochen, Implantation ins Abdomen von 3 Kaninchen, Untersuchung nach einem Aufenthalt im Netz oder an der Bauchwand von 2, 10 und 21 Tagen. Wir können eine genaue Beschreibung unterlassen.

1. Nach 2 Tagen sind die der vorwiegend mit mehrkernigen Zellen durchsetzten Serosa anliegenden Follikel durch äusserst zahlreiche mehrkernige Zellen von einander getrennt; auch ist an diesen Follikeln das Epithel nicht mehr nachweisbar, die homogen geronnenen Massen liegen inmitten der Zellen, zum Theil mit ganz unveränderter Gestalt, zum Theil von breiten Spalten durchsetzt, die auch mit mehrkernigen Zellen ausgefüllt sind. Im Innern des Stücks keine Veränderungen.

2. Nach 10 Tagen ist die Zahl der mehrkernigen Zellen sehr stark vermehrt, sie umhüllen und durchsetzen ohne Zwischensubstanz das ganze Stück; ein grosser Theil von ihnen ist nekrotisch. Ausserdem besteht noch eine Hülle von hyperplastischem Bindegewebe, das sich auch zwischen die spärlichen, hier und da an der Peripherie verstreuten Follikel, die einzigen noch als solche kenntlichen, hineinerstreckt, zuweilen auch Bruchstücke der homogenen Masse einschliesst, an denen sich Riesenzellen gebildet haben. Sonst liegen die homogen geronnenen Massen ohne Epithel in den allerverschiedenartigsten Formen, wie sie zum Theil jedenfalls in Follikeln nie vorkommen, inmitten der mehrkernigen Zellen und ihrer Zerfallsproducte, sind von äusserst zahlreichen Spalten durchsetzt, der Umriss ist zackig oder verschwommen.

3. Nach 3 Wochen sind immer noch sehr reichlich homogene Massen vorhanden, viele sogar noch in Form und Anordnung so, dass man auf den ersten Blick Schilddrüsen-Gewebe erkennt; sie liegen theils in sehr reichlichem hyperplastischem Bindegewebe, theils in grossen Haufen zum Theil nekrotischer, mehrkerniger Zellen.

Länger haben wir den Versuch nicht fortgesetzt, es genügt festgestellt zu haben, dass die Resorption geronnenen Schilddrüsen-Inhalts bei Weitem langsamer und unter viel stärkerer Reaction des Gewebes erfolgt, als des ungeronnenen. Die Ursache

Digitized by Google

dafür sehen wir darin, dass das starre, geronnene Material einen stärkeren und dauerhafteren mechanischen Reiz auf die Gefässnerven des Peritonaeum darstellt, dem entsprechend stärkere Hyperämie und Bindegewebs-Hyperplasie folgt.

Es ist eine genügend bekannte Thatsache, dass jedes Trauma, also auch jeder operative Eingriff, eine, mehr oder weniger lange Zeit dauernde, arterielle Hyperämie hervorbringt, und zwar durch die wesentlich mechanische Reizung der Gefässnerven.

Wir haben zur Erzielung einer derartigen Congestion Einschnitte in das Organ vorgenommen, und dabei ein sehr kleines Stückchen zum Vergleich exstirpirt; in den Protocollen finden sich Angaben über die Wirkung des Traumas auf die Schilddrüse nach 2 Tagen (II. Versuch, Seite 514), nach 3 Tagen (V. Versuch, Seite 518), und nach 4 Tagen (I. Versuch, Seite 511 und III. Versuch, Seite 516).

In dem die Schilddrüse umgebenden Bindegewebe und in dem Spalt findet sich in allen 4 Fällen eine von der Congestion abhängige, ziemlich starke Hyperplasie des Bindegewebes. Der Follikel-Inhalt weist in allen Fällen nach der Fixirung eine deutliche Vermehrung des Geronnenen auf, indem neben letzterem freier Raum meist nur in Form von Vacuolen vorhanden ist, während bei dem Controllstückchen meist neben dem Gerinnsel ein grösserer freier Raum im Follikel besteht. Dieser Befund ist in der ganzen Schilddrüsen-Hälfte zu erheben. Da die homogen gerinnende Masse wesentlich Eiweiss ist, so ist also solches aus dem die Drüse durchtränkenden Transsudat-Strom zurückbehalten worden. Diese Beobachtung steht also im besten Einklang mit der oben erwähnten, wonach ins Abdomen transplantirte Follikel, soweit sie erhalten blieben, ebenfalls an Inhalt zunehmen, auf ganz die gleiche Weise.

Schmid hat bei seinen ähnlichen Versuchen eine Vermehrung der „Colloidzellen“ festgestellt, woraus er auf eine Functions-Steigerung des Organs schliesst. Wir deuten diesen Befund gemäss unseren früheren Auseinandersetzungen so, dass eine grössere Menge Eiweiss-reichen Inhalts bei der Fixirung eine ausgedehntere Berührung mit dem Follikel-Epithel und Durchtränkung desselben mit sich bringt; auch ist zu vermuthen, dass bei der stärkeren Durchströmung in einem Organ, in dem nachweislich

Digitized by Google

unter natürlichen Verhältnissen Zellen zu Grunde gehen, neben hypertrophischen Vorgängen auch die atrophischen stärker sich ausbilden werden, und als atrophische Zellen hatten wir ja die „Colloidzellen“ angesehen.

Ebenso, wie bei den Transplantations-Versuchen, wurden auch hier in den kurzen berücksichtigten Zeiträumen Befunde vermisst, die auf eine Vermehrung von Follikeln hätten schliessen lassen.

Wirkung der Nerven-Durchschneidung auf die Schilddrüse.

Die Schilddrüse des Hundes erhält nach der Angabe der Autoren (Hürthle[1]), Lindemann[2]), Katzenstein[3]) Nervenäste aus dem N. laryngeus super. und dem N. laryngeus infer. (N. recurrens); dem letztgenannten spricht allerdings Fuhr[4]) Aeste, die zur Schilddrüse führen, ab.

Der meist aus dem N. laryngeus superior direct entspringende N. thyreoideus, der mit der gleichnamigen Arterie am oberen Pol eintritt, kann bisweilen einen mehr isolirten Verlauf haben, wie es v. Cyon[5]) in seiner Fig. 6 abbildet. Ellenberger und Baum[6]) endlich lassen eine grössere Anzahl feiner Nerven zur Schilddrüse vom N. pharyng. inferior abgehen, der selbst vom Vagus entspringt und dessen Endstamm sich mit einem Ast vom N. laryngaeus infer. vereinigt, und ich vermuthe, dass Fuhr den gleichen Nerven im Auge hat, wenn er vom Glassopharyngeus eine kräftige Anastomose mit dem Ganglion supremum abgehen lässt. Auch die constante Anastomose zwischen N. laryng. superior und inferior soll Aestchen zur Schilddrüse abgeben.

[1]) Hürthle l. c.

[2]) Lindemann, Zur Frage über die Innervation der Schilddrüse. Centralbl. f. allg. Pathol. 1891 No. 8.

[3]) Katzenstein, Ueber einige experimentelle Beobachtungen an der Schilddrüse, Deutsche medic. Wochenschrift 1899.

[4]) Fuhr, Die Exstirpation der Schilddrüse. Archiv f. experimentelle Pathologie und Pharmakologie, Bd. 21, 1886.

[5]) von Cyon, Beiträge zur Physiologie der Schilddrüse und des Herzens. Pflüger's Archiv, 70. Bd. 1898.

[6]) Ellenberger und Baum, Anatomie des Hundes, Berlin 1891.

Digitized by Google

Das sind die Nerven, die überhaupt für die Schilddrüse in Frage kommen, und es bestehen offenbar, wie auch von Cyon angiebt, mannigfache Variationen je nach der Race des Thieres.

Wir fanden bei der anatomischen Präparation der Schilddrüsen-Nerven an zwei Schäferhunden in der That Aeste von beiden N. laryngei, sowie von einem unterhalb des N. laryngeus sup. vom Vagus abgehenden Nerven, der wohl dem N. pharyngeus inf. nach Ellenberger und Baum entspricht; derselbe verläuft sehr in der Tiefe und lässt von hinten her Nervenfädchen in die Schilddrüse eintreten, um sich im Wesentlichen in der Pharynx- und Oesophagus-Musculatur aufzulösen[1]).

Nach Durchschneidung dieser drei Nerven ist also die Schilddrüse, so weit als möglich Nerven-Einflüssen entzogen; eine Unterbrechung des sympathischen Geflechts um die Art. thyreoidea herum und in ihrer Wand ist ohne Unterbindung oder schwere Schädigung dieser Arterie, die natürlich nicht im Interesse der Versuche lag, nicht ausführbar.

Das Aufsuchen der genannten Nerven am lebenden Thier mit Ausnahme des N. laryngeus inferior (Nerv. recurrens), der stets leicht zu finden ist, hat seine Schwierigkeiten, doch entging uns bei den Operationen nur jener Pharyngeus inferior einige Male, vielleicht nur, da er offenbar nicht ganz constant ist.

Die Versuche wurden an ausgewachsenen Hunden in folgender Weise angestellt:

Der Hund bekommt je nach der Grösse 0,02—0,04 gr. Morphium subcutan 1—1½ Stunden vor der Operation. Unter Anwendung der aseptischen Cautelen und Aethernarkose wird ein Schnitt etwas nach aussen von der Mitte des rechten Unterkieferrandes bei nach hinten gestrecktem Kopf zur rechten Seite des Schildknorpels verlaufend, geführt. Nach Durchtrennung der Haut und des Platysma wird die Wunde mit scharfen Wundhaken auseinander gezogen und die quer unterhalb des Zungenbeins verlaufende, meist prall gefüllte oberflächliche Vena anastomotica doppelt unterbunden und durchschnitten. Dann dringt man, nach Möglichkeit stumpf arbeitend, in die Tiefe, wobei der Musc. sternocleidomastoideus und die grossen Halsgefässe mit stumpfen Haken nach aussen abgezogen werden, und kommt meist direct auf den schräg von oben aussen nach unten innen zum Schild-

[1]) Von Fuhr beschriebene Aestchen, die vom ersten Halsnerven bez. vom Descendens hypoglossi zur Schilddrüse ziehen, haben wir nicht auffinden können.

Digitized by Google

knorpel verlaufenden Laryngeus superior; derselbe ist durch sein Eindringen in das Kehlkopfinnere charakterisirt; möglichst nahe dem Vagus wird aus dem Nerven ein etwa ½ cm langes Stück resecirt. Nun verfolgt man den Vagus, zu dem man unter Leitung des Laryngeus super. vorgedrungen ist, nach Spaltung der Nerven-Gefässscheide abwärts und findet bald höher bald tiefer den Pharyngeus infer. von ihm abgehen, an dem in gleicher Weise eine Resection vorgenommen wird. Im Falle der letztgenannte Nerv nicht deutlich zu isoliren ist, wird das Gewebe nach innen vom Vagus, ihm parallel, eingeschnitten, um so eventuell feinere Nervenäste, die ihn ersetzen könnten, ebenfalls zu durchneiden. Nach gründlicher Blutstillung wird dann die Muskulatur durch 2 oder 3 Nähte zusammengeholt und die Haut durch Knopfnähte vereinigt. Darauf wird, etwa 2 cm oberhalb des Sternums beginnend, ein 2 bis 3 cm langer Schnitt in der Medianlinie des Halses geführt; bei völlig gerader Stellung des Halses trifft man nach Durchtrennung der Haut gleich den Spalt zwischen den beiderseitigen langen vorderen Halsmuskeln, in dem man weiter in die Tiefe dringt, um direct auf die Trachea zu kommen. Hier liegen nun die beiden Nervi recurrentes meist dicht neben einander, und es ist leicht, aus dem rechten ein entsprechend langes Stück zu reseciren.

Ausser kleinen Nahtabscessen und gelegentlichem Aufplatzen einiger Knopfnähte traten keine Störungen im Wundverlauf auf.

Es mögen nun die Protocolle über die Nervendurchschneidungs-Versuche in Reihenfolge der Lebensdauer der Thiere nach der Operation folgen.

I. Männlicher Hund (Black and tan). Der Pharyngeus infer. lässt sich deutlich isoliren. Die Wundheilung wurde durch einen Nahtabscess gestört. Gestorben nach 7 Tagen in Folge von Glottisödem; sonst finden sich an den Organen keine Besonderheiten.

Ein Unterschied beider Schilddrüsen lässt sich makroskopisch nicht feststellen. Die mikroskopische Untersuchung ergiebt gleichfalls keine nennenswerthen Verschiedenheiten der Follikel und ihres Inhalts.

II. Weiblicher Hund (weisser Pinscher). Pharyng. infer. lässt sich deutlich isoliren; der Nerv. recurrens liegt weit nach der Seite und ist in-Folge dessen schwer aufzufinden. Gestorben nach 18 Tagen aus unbekannter Ursache.

Ein Unterschied in Grösse und Blutgehalt der Schilddrüsen lässt sich makroskopisch nicht feststellen.

Mikroskopisch: Alle Durchschnitte von der rechten Drüse sind grösser als die von der linken. Das Bindegewebe, sowohl das der Kapsel, als das adventitielle, ist rechts stärker entwickelt und dickfaseriger. Die Grösse der Follikel wechselt beiderseits sehr stark; neben sehr kleinen finden sich ziemlich grosse; rechts überwiegen die letzteren, auch finden sich hier die absolut grössten; die Länge der rechtsseitigen Follikeldurchmesser verhält

Digitized by Google

sich zu der der linksseitigen wie 125 : 115[1]). Ein Unterschied in dem ziemlich wechselnden Füllungsgrad der Follikel und im Aussehen des homogenen Inhalts lässt sich nicht constatiren. Die Epithelkerne sind rechts grösser, heller und runder als links. Homogene Massen im Zwischengewebe finden sich nicht.

III. Weiblicher Hund (Terrier); kein deutlicher Pharyng. infer.; das Thier bekommt nach der Operation einen Bluterguss am Halse, der sich rasch zurückbildet. Gestorben nach 41 Tagen; Todesursache nicht gefunden.

Mikroskopisch: Das Bindegewebe ist in beiden Drüsen ziemlich gleichmässig entwickelt. Die vielgestaltigen Follikel sind, wenn man den ganzen Schnitt betrachtet, rechts im Allgemeinen grösser, nur in einigen Partien tritt dieser Grössenunterschied nicht zu Tage; das Grössenverhältniss der Follikel rechts zu links stellt sich wie 158 : 138. Hinsichtlich des Inhalts besteht rechts im Ganzen eine weniger starke Ausfüllung mit homogenen Massen; hier ist der Inhalt oft fädig und stark Vakuolen-haltig, während links viele völlig ausgefüllte Follikel anzutreffen sind mit häufigen parallelen Sprüngen im Homogenen (Sprödigkeit). Die Epithelkerne sind rechts weniger stark gefärbt, als links. Im Zwischengewebe liegen keine homogenen Massen.

IV. Weiblicher Hund (langhaariger Pinscher). Deutlicher Pharyng. infer.

Nach 60 Tagen wird das Thier durch Schlag auf den Kopf und Anschneiden der Arteria femoralis getödtet. Bei der Section findet sich ausser einigen geschwollenen Halslymphknoten nichts Abnormes. Die rechte Schilddrüse ist voluminöser, als die linke.

Mikroskopisch: Schnitte der rechten Schilddrüse sind etwa doppelt so gross, als die an der entsprechenden Stelle der linken, und viel durchsichtiger, mit blossem Auge betrachtet. Hinsichtlich des Bindegewebes bestehen beiderseits gleiche Verhältnisse; nur finden sich rechts oft breit klaffende Spalten ohne Inhalt im Zwischengewebe. Die Follikel sind rechts fast durchweg grösser als links; gemessen: 136:128. Die Füllung der Follikel ist beiderseits ziemlich stark; während sich rechts häufig grosse und kleine Vacuolen im Homogenen finden, fallen links viele

[1]) Es wurden beiderseits 10 der grössten Follikel von möglichst runder Form ausgesucht und ihr grösster Durchmesser mit dem Ocularmikrometer gemessen: die Summe dieser 10 Masse ergiebt rechts 125, links 115. Dieses Maass will nicht mehr als ein ungefährer Zahlenausdruck des bei blosser Betrachtung gewonnenen Eindrucks sein. Wiederholt liessen wir von einem ganz unbefangenen Beobachter die Schnitte nach der Grösse ihrer Follikel sondern; stets wurden die rechtsseitigen Schnitte an den grösseren Follikeln erkannt.

Digitized by Google

parallele Spalten auf (Sprödigkeit). Die Epithelkerne sind rechts deutlich runder und heller als links.

V. Weiblicher Hund (Terrier); kein deutlicher Pharyng. infer.

Getödtet 70 Tage p. o. durch Schlag auf den Kopf. Die rechte Schilddrüse ist grösser und blutreicher als die linke; an den übrigen Organen keine Besonderheiten.

Mikroskopisch: Das Bindegewebe, namentlich das adventitielle ist rechts etwas faserreicher als links. Die Follikel sind beiderseits vielgestaltig und ziemlich gross, jedoch rechts im Ganzen grösser als links; gemessen 181:160. Der Follikel-Inhalt ist links homogener geronnen und oft von parallelen Spalten durchzogen (Sprödigkeit); rechts finden sich manche leere Follikel und solche mit fädigem oder Vacuolen-reichen Inhalt. Die Epithelkerne sind rechts heller als links. Es finden sich keine homogenen Massen im Zwischengewebe.

VI. Männlicher Hund (Terrier). Am Halse geschwollene Lymphdrüsen. Pharyng. infer. ist nicht deutlich zu isoliren.

83 Tage p. o. wird das Thier durch Schlag auf den Kopf getödtet. Es besteht geringer Ascites, das Thier hat in den letzten Tagen verringerte Fresslust gezeigt.

Die rechte Schilddrüse zeigt in Grösse und Blutfüllung keinen deutlichen Unterschied gegenüber der linken.

Mikroskopisch: Das Bindegewebe ist beiderseits reichlich entwickelt und ziemlich dickfaserig. Die Grösse der Follikel ist rechts, wie links, sehr gleichmässig, doch sind im Ganzen rechts die grösseren Maasse: 124 ½ : 120. Der Follikel-Inhalt ist links homogener und mit parallelen Spalten versehen (Sprödigkeit), während rechts Vacuolen-reicher und fädiger Inhalt nicht selten ist. An den Epithelkernen findet sich kein deutlicher Unterschied. Homogene Massen im Zwischengewebe fehlen.

VII. Männlicher Hund (Terrier). Pharyng. infer. nicht deutlich zu isoliren; beiderseits geschwollene Halslympdrüsen.

Das Thier wird 90 Tage p. o. durch Schlag auf den Kopf getödtet. — Die rechte Schilddrüse ist voluminöser und blutreicher, als die linke; die übrigen Organe sind ohne Besonderheiten.

Mikroskopisch: Die Schnitte der rechten Schilddrüse sind grösser; das Bindegewebe sowohl der Kapsel, als auch das in der Drüse ist gegenüber links stark vermehrt und sehr dickfaserig, fast von homogenem Aussehen. Die Follikel sind rechts deutlich grösser; gemessen 152 ½ : 142. Am Follikel-Inhalt lassen sich keine deutlichen Unterschiede nachweisen. Die Epithelkerne sind rechts weniger stark gefärbt als links.

VIII. Männlicher Hund (Teckel-Bastard). Deutlicher Pharyng. infer.; glatte Heilung.

100 Tage p. o. durch Schlag auf den Kopf getödtet; die linke Schilddrüse ist etwas voluminöser.

Digitized by Google

Mikroskopisch: Die Schnitte aus der rechten Drüse sind grösser und durchsichtiger. Das adventitielle Bindegewebe ist rechts vermehrt und dickfaserig. Die Follikel des rechten Organs sind beträchtlich grösser, als die des linken; gemessen: 100 : 78 (s. auch Taf. XVII Fig. 5 u. 6). Der geronnene Follikel-Inhalt ist links intensiver gefärbt und homogener, als rechts und weist häufige parallele Spalten auf (Sprödigkeit); rechts ist die Gerinnung mehr feinkörnig und unter Vacuolen-Bildung erfolgt. Die Epithelkerne sind rechts deutlich heller und im Allgemeinen runder. Hier finden sich an einer Stelle der rechten Drüse homogene Massen im Zwischengewebe.

IX. Männlicher Hund (Terrier-Bulldog-Bastard); deutlicher Pharyngeus infer.

Das Thier wird 110 Tage p. o. durch Schlag auf den Kopf und Blutung aus der Art. femoral. getödtet.

Mikroskopisch: Die Schnitte der rechten Schilddrüse sind grösser, als die der linken. Es besteht rechts eine deutliche Vermehrung des Bindegewebes; hier sind auch die Follikel im Ganzen grösser; gemessen: $151\frac{1}{2} : 143$; hinsichtlich der Beschaffenheit des Inhalts besteht Uebereinstimmung. Die Epithelkerne sind rechts weniger intensiv gefärbt und runder an Gestalt, als links. Homogene Massen im Zwischengewebe finden sich nicht.

X. Männlicher Hund (Bulldog-Bastard); deutlicher Pharyng. infer.

Das Thier wird 120 Tage p. o. durch Schlag auf den Kopf und Anschneiden der Art. femoral. getödtet. Unterschiede der beiden Schilddrüsen finden sich weder bei der Section, noch im mikroskopischen Präparat.

Aus den Protokollen geht deutlich hervor, dass die Durchschneidung der die Schilddrüse versorgenden Nerven Veränderungen im histiologischen Bild des Organs hervorruft, Veränderungen, die in den 10 beschriebenen Fällen 8mal in ziemlich der gleichen Weise auftraten; wenn 2mal keine Veränderungen nachzuweisen waren, so ist das für das Gesammtresultat völlig belanglos, wenn manbedenkt, dass durchschnittene Nerven unter Umständen sich wieder vereinigen oder anders ersetzt werden können; das dürfte in dem Fall X, der 120 Tage p. o. zur Untersuchung kam, die Ursache des Misserfolges sein[1]), während bei dem Fall I ohne Zweifel die kurze Dauer (7 Tage) der abnormen Verhältnisse verantwortlich su machen ist.

Die Veränderungen bestehen nun einmal in einer meist mit blossem Ange schon wahrnehmbaren Vergrösserung des seiner

[1]) Durch Präparation festzustellen, ob die durchschnittenen Nerven wieder zusammengeheilt waren, wurde wiederholt versucht, ist aber in dem Narbengewebe und bei den relativ kleinen Verhältnissen völlig unmöglich.

Digitized by Google

Nerven beraubten Organs, die am deutlichsten dadurch zu Tage tritt, dass Schnitte aus der entnervten Drüse durchweg grösser und zugleich durchsichtiger sind. Mikroskopisch fällt gegenüber der normalen Drüse eine Verdickung der Fasern des Bindegewebes, dann aber besonders eine nicht unbeträchtliche Vergrösserung der Follikel auf; ihr Epithel ist dabei durchaus nicht abgeplattet, sondern so hoch wie in der zur Controlle dienenden Hälfte, ja man hat öfter den Eindruck, dass es höher wird durch den Eingriff; aber auch wenn eine ausgesprochene Vergrösserung fehlt, so ist allein schon aus dem Umstand, dass es seine unveränderte Höhe hat trotz Zunahme des Binnenraumes, zu schliessen, dass eine echte Hypertrophie des Epithels aufgetreten ist. Der Inhalt erfährt dabei eine entsprechende Vermehrung und ausserdem eine geringe Verdünnung; denn während wir auf der innervirten Seite meist sehr sprödes, dichtes Gerinnsel antreffen, das beim Schneiden zahlreiche Sprünge bekommen hat, findet sich auf der andern Seite mehr fädiger und Vacuolenreicher Inhalt. Dadurch tritt die Wirkung der Nervendurchschneidung mit ihrem Eiweiss-ärmeren Transsudat in einen Gegensatz zu der durch traumatische Hyperämie erzeugten, wo, wie wir gesehen haben, der Inhalt Eiweissreicher ist.[1])

Wie ist nun die Wirkungsweise der Nervendurchschneidung zu denken?

Wir sehen in der vermehrten Menge des Inhalts ein sicheres Zeichen dafür, dass aus den die Follikel umspinnenden Blutcapillaren eine vermehrte Flüssigkeitsmenge durch das Epithel hindurchgetreten und zum Theil zurückgehalten worden ist. Da die durchschnittenen Nerven ohne Zweifel Gefässnerven enthalten, so führen wir die Transsudation auf eine Gefühlslähmung und die damit verbundene arterielle Hyperämie zurück, erklären unseren Befund also ebenso, wie die bei einem Einschnitt in das Organ auftretende stärkere Füllung, wie ferner die nach der Implantation ins Abdomen an den erhalten gebliebenen Follikeln beobachtete, — beide Male handelt es sich

[1]) Die Angaben von Katzenstein (Deutsche med. Wochenschr. 1899, p. 796), wonach „durch Exstirpation der zuführenden Nerven die Schilddrüse zur völligen Degeneration mit gleichzeitiger völliger und andauernder Ausschaltung ihrer Function“ gebracht sind, können wir nicht bestätigen.

Digitized by Google

ja ebenfalls um einen wesentlich mechanischen Reiz auf die Gefässnerven der Drüse und des Peritonaeum, dem Hyperämie und, im Falle der Implantation, nach den Angaben der Autoren[1]) später Hyperplasie der nicht nekrotisch gewordenen Follikel folgt.

Wir haben also den Satz gewonnen, dass die von einer Alteration der Gefässnerven abhängige arterielle Hyperämie einmal ein echtes Wachsthum der Drüse, zweitens eine Zunahme und, nach der Nervendurchschneidung, gleichzeitig eine Verdünnung des Follikel-Inhalts herbeiführt. Da wir ferner glauben nachgewiesen zu haben, dass histologische Merkmale einer Secretion nicht bekannt sind, so dürfen wir diesen vermehrten Inhalt nicht eher als vermehrtes Secret bezeichnen, als bis etwa die chemische Untersuchung eine Zunahme der specifischen Stoffe des Organs nach den von uns vorgenommenen Eingriffen ergeben hat.

Diese Arbeit ist auf Anregung und unter Leitung des Privatdozenten Herrn Dr. Ricker entstanden, dem ich meinen herzlichen Dank ausspreche.

Erklärung der Abbildungen auf Taf. XVI u. XVII.

Fig. 1. Normale Schilddrüse eines Hundes. Orientierung des geronnenen Follikel-Inhalts nach der Mitte. Zeiss, aa, 2, 35fache Vergr.

Fig. 2. Dasselbe Präparat. Durch die Orientirung entstandene „Colloidzellen". Zeiss, Oelimmersion $^1/_{12}$, 2, 530fache Vergr.

Fig. 3. „Colloidzellen" in einer normalen Kaninchenleber, Fixation und Granulafärbung nach Altmann, homogen geronnenes Blutplasma neben rothen Blutkörperchen in einer Vene. Zeiss, Oelimmersion $^1/_{12}$, 2, 530fache Vergr.

Fig. 4. 3 Stunden gewässerte Schilddrüse eines erwachsenen Menschen: der Inhalt ist bis dahin erst an der Peripherie, rechts und links in der Zeichnung, verdünnt. Lupe, 20fache Vergr.

Fig. 5. Linke Schilddrüse eines Hundes.

Fig. 6. Rechte Schilddrüse desselben Hundes mit vergrösserten Follikeln, beide 100 Tage nach der Nerven-Durchschneidung auf der rechten Seite herausgenommen. Zeiss, aa, 2, 35fache Vergr., die Umrisse mit dem Zeichenapparat nach Abbe entworfen.

[1]) Enderlen, 1. Untersuchungen über die Transplantation der Schilddrüse, Mittheilungen aus den Grenzgebieten der Medicin und Chirurgie, 1898; 2. über das Schicksal der in die Bauchhöhle verpflanzten Schilddrüse, Sitzungsberichte d. Gesellsch. z. Beförd. d. ges. Naturwissensch., Marburg 1898.

Digitized by Google

XXVII.

Kleine Mittheilung.

Bemerkungen über die Anaplasie von Hansemann's und die Entstehung bösartiger Geschwülste, insbesondere des Carcinoms.

Von Prof. O. Israel.

Die Scheu vor persönlicher Polemik in wissenschaftlichen Fragen ist weit verbreitet und so tief begründet, dass sie glücklicher Weise nur selten zurückgedrängt wird, meist nur dann, wenn ein ungewöhnlich persönlicher und unberechtigter Angriff erfolgt ist. Diesem Umstande hat Herr v. Hansemann es zu danken, dass er sich erst einmal eine so nachdrückliche Abfertigung zugezogen hat, wie sie ihm jüngst von Lubarsch[1]) zu Theil geworden ist. Wenn ich mich jetzt gleichfalls überwinde, um auf einen derartigen Angriff von Hansemann's zu antworten, so veranlasst mich dazu die sachlich ganz unrichtige Darstellung, welche von Hansemann von unserer Controverse giebt, deren Lösung nicht ohne wissenschaftliches Interesse ist. Der von Herrn von Hansemann angeschlagene Ton ist seine Angelegenheit und für die sachliche Verhandlung mindestens entbehrlich; ich gehe deshalb nicht auf ihn ein.

von Hansemann schreibt neben anderen Aeusserungen, auf die ich wegen ihres geringeren Belangs hier nicht zurückkomme, in der zweiten Auflage seines Buches „Die mikroskopische Diagnose der bösartigen Geschwülste", S. 187: „O. Israel leugnet (314) den Begriff der Anaplasie gänzlich aus Abneigung gegen jede Theorie. Er behauptet, eine Erklärung der Geschwülste geben zu können, ohne theoretische Betrachtungen. Natürlich ist man sehr gespannt, was er vorbringen wird. Es stellt sich dann aber heraus, dass er mit seinen Betrachtungen aufhört, wo die Theorie anfängt. Es ist das natürlich ein sehr einfacher Weg, Theorien zu umgehen, und wenn alle Menschen in dieser Beziehung so genügsam wären, wie O. Israel, so würden wir allerdings auf der idealen Grundlage der reinen Thatsachen stehen. Ob das wohl Alle befriedigen würde? Mich nicht!"

Die Zahl 314 in diesem Citat weist hin auf meinen in der Reihe der Säcular-Artikel der Berliner klin. Wochenschrift erschienenen Aufsatz „Zur Pathologie der krankhaften Geschwülste"[2]), in dessen Theil III ich für eine consequentere Behandlung der Geschwulstlehre im Sinne und, soweit es

[1]) Die Diagnose der hypernephroiden Nierengeschwülste. Bemerkungen zu Herrn von Hansemann's Aufsatz „Ueber Nierengeschwülste". Zeitschr. f. klin. Med. Bd. 44, S. 491 ff.

[2]) Berl. klin. Wochenschr. 1900. No. 28, 29 u. 30.

Digitized by Google

geht, mit den Methoden des phylogenetischen Transformismus eintrete. Schon früher hat sich von Hansemann auf diese Stelle bezogen in einem Aufsatze „Ueber den Begriff und das Wesen der Anaplasie“[1]), in dem er sich gegen die von Beneke[2]) gezogenen Consequenzen wendet.

Er schreibt dort: „In einen ähnlichen Fehler, wie Beneke, verfällt O. Israel, der sich in einem kürzlich erschienen Säcular-Artikel (Berl. klin. Wochenschr. 1900. No. 28) über die Histogenese der krankhaften Geschwülste äussert und dabei meine Hypothese mit den Worten streift: ‚Eine Anaplasie im Sinne eines cytogenetischen Atavismus besteht nicht‘. Auch Israel setzt also, wie Beneke, voraus, dass bei der Anaplasie die Zellen denselben Weg zurückgehen, den sie vorwärts genommen haben. Auf die anderen Differenzen der Auffassung, die zwischen Israel und mir bestehen, behalte ich mir vor, bei anderer Gelegenheit zurückkommen.“

Die beiden Citate enthalten, was meine Aeusserungen betrifft, eine Reihe von Unrichtigkeiten, die ich corrigiren muss, bevor ich das erörtere, was mich veranlasst, von Hansemann's Anaplasie überhaupt abzulehnen.

1. v. Hansemann wirft mir „Abneigung gegen jede Theorie“ vor und sagt 2. dass ich trotz meiner Behauptung „eine Erklärung der Geschwülste ohne theoretische Betrachtungen“ geben zu können, da aufhöre, wo die Theorie anfängt.

Die Stelle, aus der von Hansemann meine Abneigung gegen Theorien folgert, lautet wörtlich (a. a. O.): „Ich ziehe es vor, an einem bestimmten Beispiele zu zeigen, wie sicher uns diese Betrachtungs-Methode durch manche schwierige Klippe hindurch führt, die ich auf diese Weise seit Jahren auch im Unterricht vermeide, ohne zu Hypothesen und umschreibenden Theorien zu greifen[3])“. Meine Abneigung richtet sich nur gegen Hypothesen beim Unterricht und gegen umschreibende Theorien überhaupt.

Wie weit von Hansemann's Ansicht berechtigt ist, dass ich da aufhöre mit meinen Betrachtungen, wo die Theorie anfängt, mögen Diejenigen entscheiden, welche die Theile IV und V meines in Frage stehenden Artikels entweder im Original gelesen haben, oder sich noch die Mühe machen werden, die dort gegebene Theorie der Histogenese des Carcinoms nachzulesen. Ich bin allerdings der Meinung, dass mir die Darstellung ohne Hypothesen gelungen ist und das, was ich erklären will, nicht etwa einfach umschreibt.

Der Anaplasie von Hansemann's habe ich mich bei dieser Erklärung allerdings nicht bedient aus Gründen, die ich weiter unten erörtern will. Das an sich gut gebildete Wort „Anaplasie“ habe ich freilich verwendet, aber mit der ausdrücklichen Hinzufügung „im Sinne eines cytogenetischen Atavismus[3])“, den ich für die Erklärung der bösartigen

[1]) Dieses Archiv, Bd. 162, S. 552.
[2]) Dieses Archiv, Bd. 161, S. 70 f.
[3]) Auch im Original gesperrt.

Digitized by Google

Geschwülste ebenso verwerfe, wie von Hansemann, während ich jedoch Beneke[1]) beistimme, der das Wort „Kataplasie" für geeigneter hält, das zu bezeichnen, was von Hansemann Anaplasie nennt.

von Hansemann spricht an verschiedenen Stellen seiner Publicationen von der Anaplasie sowohl als einer Theorie, wie auch von einer Hypothese, und zuletzt mit Vorliebe von einem Begriff. Diese Unklarheit der Definition erschwert an sich die Verwendung der „Anaplasie" als Ausdruck für Zustände und Vorgänge, die einer ganz präcisen Bezeichnung fähig sind und einer solchen bedürfen, wo es sich um die Aufklärung eines pathologischen Processes auf Grund der ermittelten Zustände handelt. Zwei Gedanken sind es, die von Hansemann zusammengefasst ausdrücken will: „Die Zellen haben an Differenzirung verloren und an selbständiger Existenzfähigkeit zugenommen" (a. a. O. S. 186) und er betont ausdrücklich „dass Anaplasie nicht einen rein morphologischen Begriff, sondern gleichzeitig auch eine physiologische Bedeutung hat".

Hier sind zwei Dinge coordinirt, die, meiner Meinung nach, einander nicht gleichstehen, und dies ist einer der Gründe, weshalb uns von Hansemann's Anaplasie kein Mittel zur Erklärung der Entstehung bösartiger Geschwülste geboten hat. Wie ich jüngst auf dem Congress der deutschen Gesellschaft für Chirurgie[2]) erörtert habe, ist die gesteigerte Fortpflanzungsfähigkeit der Deckzellen das Wesentliche bei der Genese der carcinomatösen Neubildung, die natürlich nicht möglich ist, wenn sich die Zellen nicht ausreichend ernähren. Beides entspricht also ungefähr dem, was von Hansemann als „Zunahme der selbständigen Existenzfähigkeit" bezeichnet, da die Selbständigkeit in Carcinomen doch gerade an dem Nachwuchs hervortritt. Den Verlust an morphologischer und physiologischer (functioneller) Differenzirung sehe ich, wie ich erwiesen zu haben meine, mit Recht als secundär an; er ist die Folge der durch Anpassung erworbenen und in dem Erbgange gesteigerten, einseitigen Ausbildung der Fortpflanzungs-Tüchtigkeit der Zellen, deren andere Functionen sich gleichfalls anpassen, sich ändern und zum Theil, oder ganz, verloren gehen. Die morphologischen Abweichungen der Zellen sind bei einem grossen Theil der Elemente dadurch zu erklären, dass sie keine Function als Deckzellen mehr haben. Ausbleiben der Verhornung und sonstiger Erscheinungen der regulären physiologischen Entwickelung, Gestalt-Veränderungen, Aenderungen des Zusammenhanges der Zellen unter einander (besonders evident in den von Drüsen ausgehenden Carcinomen) u. s. w., all' das sind Zustände, die sich aus den Bedingungen ergeben, unter denen der krebsige Nachwuchs der Deckzellen entsteht und lebt. Sie bilden Merkmale der Neubildung, bieten aber keine Erklärung für ihre Entstehung. Nicht weil sie „anaplastisch" sind, machen die Epithelzellen das Carcinom; es bleibt unerklärt, was die Zellen anaplastisch macht. von Hansemann betont deshalb auch, dass seine

[1]) a. a. O., S. 100.

[2]) Verhandl. d. Deutsch. Ges. f. Chirurgie am 2. Sitzungstag, 1902.

Digitized by Google

Theorie keine aetiologische sei. Aber auch die Histogenese vermag die Anaplasie von Hansemann's nicht aufzuklären; sie umschreibt nur, was wir im Carcinom sehen; grössere Selbständigkeit der Zellen, die an Differenzirung verloren haben, ist zwar eine kurze und zutreffende Charakterisirung, aber eine, wie oben erörtert, für die Erklärung der Histogenese nicht brauchbare, weil unzweckmässige Zusammenfassung nicht gleichgeordneter Dinge.

Wie durch die „Anaplasie" über das Wesen der bösartigen Geschwülste, so sucht von Hansemann durch ein anderes Wort „Altruismus" über die Schwierigkeiten desjenigen Verhältnisses hinwegzukommen, das seit Langem als die Correlation der Organe bezeichnet wurde. v. Hansemann schreibt (a. a. O. S. 182): „Hier möchte ich auch an den eigenthümlichen Zusammenhang der Akromegalie mit Geschwüsten der Hypophysis erinnern. In etwa 80 pCt. dieser merkwürdigen Krankheit findet man Hypophysis-Tumoren. Soweit dieselben histologisch untersucht sind, sind dieselben so beschaffen, dass man aus ihnen auf eine Ueberfunction des Organs schliessen kann. Diese von mir schon früher gemachte Angabe wurde auch durch Benda bestätigt. Marie hat bezweifelt, ob die Fälle ohne Hypophysis-Tumor wirklich Akromegalie seien, und ich schliesse mich dem vollständig an. Sicher ist der von O. Israel beschriebene Fall nicht Akromegalie, wenigstens ist er den Beweis dafür vollkommen schuldig geblieben. Der Steigerung der Function in der Hypophysis-Geschwulst entspricht das altruistische Wachsthum des übrigen Körpers."

Es ist übertrieben, dass in 80 pCt. der Akromegalie-Fälle Hypophysis-Tumoren sich finden. Es liegt ferner kein Grund vor, etwa bei einem Sarcom der Hypophysis auf eine Ueberfunction der Hypophysis zu schliessen. Sternberg[1]) hebt hervor, dass stets ein Sarcom der Hypophysis bei den acut verlaufenen Fällen von Akromegalie gefunden wurde; er kommt zu dem allein logischen Schluss, dass, wenn ein Zusammenhang bestehe, die Aufhebung der normalen Function der Hypophysis die Ursache der Akromegalie sei, da doch das Sarcom die gänzliche Vernichtung des Organs herbeiführt, während von Hansemann das Gegentheil, die Ueberfunction, aufstellt. Weil Marie bezweifelt, ob Fälle ohne Hypophysis-Tumor wirklich Akromegalie seien, und von Hansemann sich dem vollständig anschliesst, soll ich den Beweis, dass der von mir beschriebene Fall[2]) Akromegalie gewesen sei, schuldig geblieben sein. Allerdings fand sich kein Hypophysis-Tumor, aber sonst trafen alle Befunde zusammen, um die klinische Diagnose zu rechtfertigen, die Herr Geheimrath Gerhardt an dem Patienten gestellt hatte. Mit der unerwiesenen Steigerung der Function in der Hypophysis-Geschwulst lässt sich das „altruistische Wachsthum des übrigen Körpers" nicht besser begründen, als mit dem sicheren Ausfall der un-

[1]) Nothnagel's spec. Path. u. Ther., VII. Bd., II. Theil, Die Akromegalie. Wien, 1897, S. 78.

[2]) Dieses Archiv, Bd. 164, S. 344.

Digitized by Google

bekannten Function der Hypophysis in den Fällen, wo das Organ durch eine „heterogene Neubildung, Cyste u. dgl.“ [1]) verkleinert oder ganz zerstört ist.

Eine begründete Theorie der Akromegalie vermag ich allerdings nicht zu geben. Wohl aber habe ich kürzlich eine ätiologische Theorie des Carcinoms erörtert [2]), dass nehmlich durch die verschiedenartigsten, lange genug recurrirenden Schädigungen, welche zu unbedeutenden Discontinuitäten der Deckzellenlagen führen, die Nachbarn der geschädigten Zellen in Folge ihrer in Permanenz erhaltenen Ersatzthätigkeit eine einseitige Steigerung ihrer Fortpflanzungs-Tüchtigkeit erlangen; diese ermöglicht eine zeitlich und räumlich excessive Nachkommenschaft. Vermag der reguläre oder der durch pathologische Vorgänge (Alter, entzündliche und andere Processe) herabgesetzte Widerstand seitens der Bindesubstanzbasis die Deckzellen-Neubildung nicht zurückzuhalten, so wirkt die Neubildung destruirend und findet die Möglichkeit, sich unter den gegebenen Bedingungen im ganzen Körper zu verbreiten. Die durch die Wachsthum-Verschiebung der neugebildeten Zellen entstehenden Schädigungen der Bindesubstanz und des Parenchyms der Organe, ebenso wie die Verluste der neugebildeten Theile selbst durch regressive Vorgänge, bieten die Ursachen für die fernere Auslösung von Zelltheilungen, denn es entstehen so Continuitäts-Trennungen, sowohl im Epithel (Endothel), als auch in der Bindesubstanz, die, wie sie dies bei den regenerativen Processen thun, auch hier Zelltheilungen hervorrufen. Durch ihre eigenen Effecte wird die Neubildung weiter im Gang gehalten: es besteht, nachdem die durch Anpassung und Vererbung besonders fortpflanzungstüchtig gewordenen Zellen einmal in die Basis eingedrungen sind, ein Circulus vitiosus, der die Intensität und Extensität des carcinomatösen Wachsthums-Processes unter Umständen bis zum Tode des Individuums noch steigert.

Durch diese histogenetische und ätiologische Theorie finden auch die Zustände und Vorgänge ihre Erklärung, welche von Hansemann als Anaplasie zusammenfasst. Die weitere Forschung aber wird nur erfolgreich sein, wenn sie sich nicht die Auffindung von Krebsparasiten, insbesondere krebserregenden Protozoen, und den Nachweis, dass Carcinom, Sarcom u. s. w. Infections-Krankheiten seien, zur Aufgabe macht, sondern wenn sie den Mechanismus der biologischen Vorgänge und im Einzelfall, wo sie noch nicht mit Sicherheit feststehen, die Momente aufzuklären sucht, welche die pathologische Wucherung an dem Primärheerd hervorrufen. Dies gilt für alle Formen der Proliferations-Geschwülste.

[1]) Vgl. Sternberg, a a. O.

[2]) Im Druck, Archiv f. klin. Chirurgie, Bd. 67.

Digitized by Google

Digitized by Google

Dr Baracz ad natur delin. L. J. Thomas Lith. Inst. Berlin S. 53.

Digitized by Google

Digitized by Google

Fig. 1.

Fig. 2.

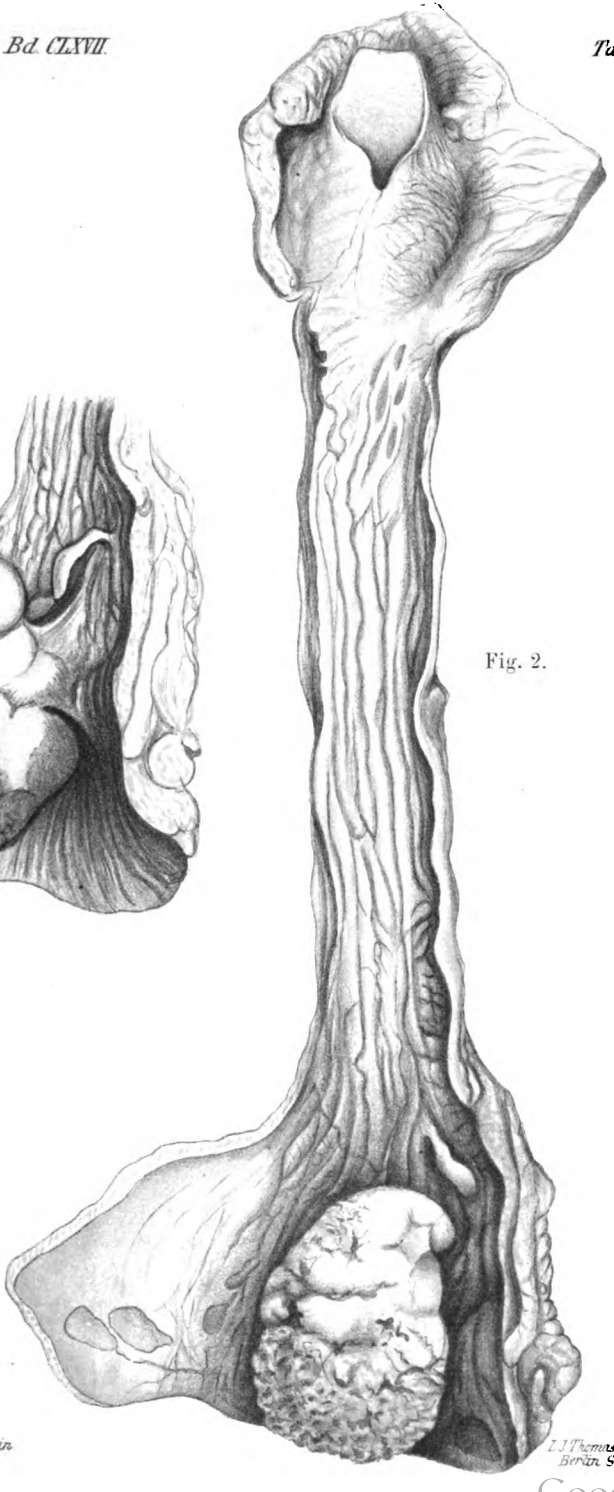

Dr. Baracz ad natur. delin.

L. J. Thomas Lith. Inst. Berlin S. 53.

Digitized by Google

Digitized by Google

Fig

L. J. Thomas lith. Inst., Berlin S. 53

Digitized by Google

Digitized by Google



L. J. Thomas, Lith. Inst., Berlin S 63

Digitized by Google

Digitized by Google

Digitized by Google

Digitized by Google



Digitized by Google

Digitized by Google

Fig. 3.

E. Laue, Lith. Inst. Berlin

Digitized by Google

Digitized by Google

Fig. 6.

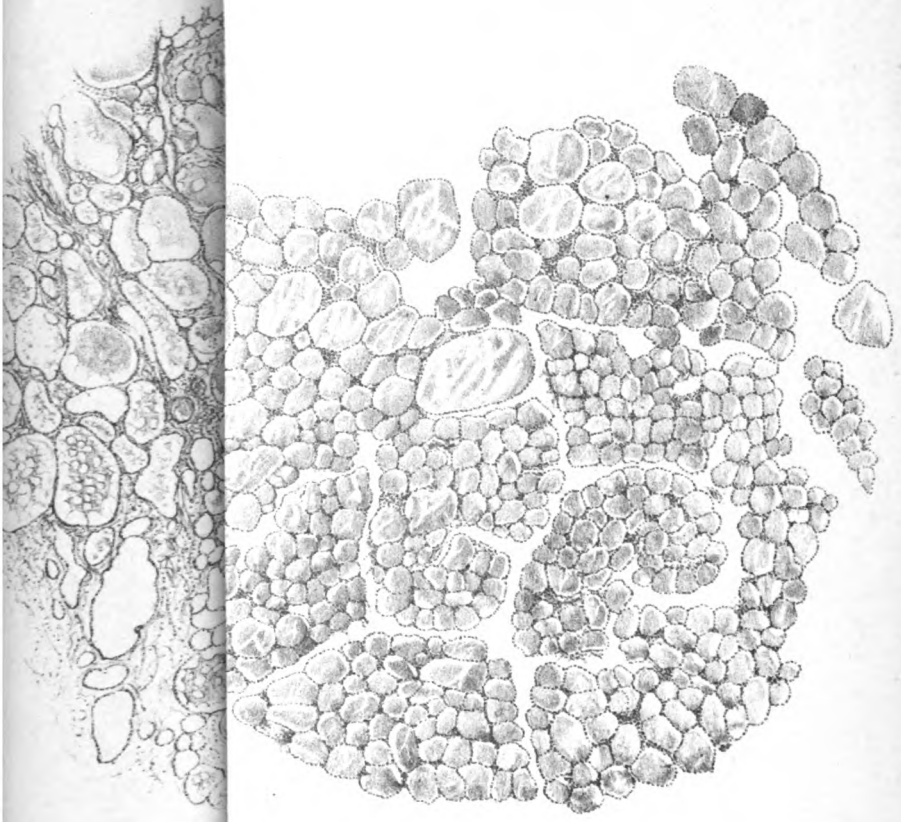

E. Laue, Lith. Inst. Berlin

Digitized by Google

Digitized by Google

Liquor mangano-ferri-peptonat „Gude".

Mangan-Eisen-Pepton.

Bewährtes Arzneimittel gegen:

Chlorose, Anämie, Scrofulose, Malaria, Rachitis, Frauen- und Nervenkrankheiten, Tropen-Anämie, Influenza

vom

Erfinder Dr. A. GUDE.

Litteratur: Wiener Med. Chir. Centralbl. 1891, No. 41 von Dr. E. Hönigschmidt,
Allg. Wiener Med. Zeitung No. 44 von Dr. Julius Heitzmann,
Berliner deutsche Medicinal-Zeitung 1889, No. 80
Allgem. medicin. Central-Zeitung 16. October 1889
Aerztlicher Central-Anzeiger 1889, No. 42
} von Dr. S. Ascher,
Medical Record, New-York, Juni 3, 1893, von Dr. H. P. Loomis,
New England Medical Monthly, Danbury, Conn. May 1894, v. Dr. S. Ascher,
New York Medical Journal 15. Decbr. 1894, von Dr. Carl von Ruck,
New York Medical Journal 9. Febr. 1895, von Dr. Hugo Summa,
New York Medical Journal 7. Febr. 1895, von Dr. George D. Barney,
Chicago Medical-Record No. 5, Mai 1896, von Dr. J. S. Perekhan,
American Medico-Surgical Bulletin 4. Juli 1896, von J. D. Albright,
American Therapist No. 9, März 1896, von Dr. M. C. Woodruff,
Therapeutische Monatshefte, Berlin, Mai 1897 (Privat-Frauenklinik von Dr. Mackenrodt, Berlin),
Zur Frage der Eisentherapie, von Dr. Gellhorn, Assistenzarzt,
Medical Times, Februar 1898, von Dr. Doyle, Hausarzt am Metropolitan Hospital, Blackwell's Island,
New Engl. Med. Monthly, Danbury, Conn. Febr. 1898, v. Chas. F. Craig,
St. Louis Medical and Surgical Journal, Februar 1898, v. Dr. E. Gordon,
Medical Review, St. Louis 26. Febr. 1898, Dr. Jerome R. Baudny,
Virginia Medical Seuni-Monthly 12. Aug. 1898, Dr. Stuart Mc. Guire,
New Yorker Medic. Monatsschrift No. 12, Decbr. 1898, Dr. A. Ripperger,
Southern Practitioner, Januar 1899, Dr. Deering J. Roberts,
Archivio Internazionale di Medicina e Chirurgia 1. Mai 1899, Prof. Dr. A. Fasano, Neapel.

Die in obigen medicinischen Zeitschriften mitgetheilten Versuche und Heilerfolge beziehen sich durchaus nur auf unser Präparat **und ca. 5000 schriftliche Aeusserungen von Aerzten über die vorzügliche Wirkung desselben liegen gegenwärtig vor.**

Kostenfreie Probesendungen für Versuche halten den Herren Aerzten zur Verfügung.

Dr. A. Gude & Cie., Chemische Fabrik, Leipzig.

Digitized by Google

Inhalt.

Seite

XX. Zur Kenntniss der Dickdarm-Lymphosarcome. (Aus dem path.-anat. Institut des Prof. Browicz in Krakau.) Von Dr. L. K. Gliński, Assistenten am Institut. (Hierzu Taf. X.) 373

XXI. Ueber polypenförmige Mischgeschwülste des Oesophagus. (Aus dem pathol.-anat. Institut des Prof. Browicz in Krakau.) Von Dr. L. K. Gliński, Assistenten am Institut. (Hierzu Taf. XI.) 383

XXII. Ein Hoden-Adenom mit bedeutenden knorpeligen Einsprengungen, Drüsen-Canälen und epidermoidalen Heerden. Von Bélisaire Huguenin, Arzt aus Le Locle, ehem. Assistenten am Pathologischen Institute in Bern. (Hierzu Taf. XII—XIV.) 396

XXIII. Gastritis tuberculosa. Von Dr. med. E. Przewoski, Prosector für path. Anatomie an der Universität Warschau . . 424

XXIV. Zur Frage der Entstehung der Hyalin-Körperchen bei Rhinosclerom. (Aus dem Institut für pathologische Anatomie von Prof. Wyssokowitsch.) Von Dr. W. N. Konstantinowitsch in Kiew. (Hierzu Tafel XV.) 443

XXV. Ueber angeborene und erworbene Atrophia cutis idiopathica. (Aus dem Krankenhause Moabit, Innere Abtheilung des Prof. Dr. Goldscheider.) Von Dr. Berthold Tendlau, Assistenzarzt 465

XXVI. Beiträge zur Kenntniss der Schilddrüse. (Aus dem Institut für allgemeine Pathologie und pathologische Anatomie in Rostock.) Von Otto Lübcke, approbirtem Arzt. Hierzu Taf. XVI und XVII.) 490

XXVII. Kleine Mittheilung.

Bemerkungen über die Anaplasie von Hansemann's und die Entstehung bösartiger Geschwülste, insbesondere des Carcinoms. Von Prof. O. Israel. 533

In Vertretung und im Auftrage des Herausgebers hat Herr Professor Dr. O. Israel dieses Heft redigirt.

Einsendungen für das Archiv werden unter der Adresse der Verlagshandlung Georg Reimer (Lützowstrasse No. 107-8, W.) erbeten. Blosse Anschreiben sind ausserhalb der Ferienzeiten an den Herausgeber, Prof. Rudolf Virchow (Schellingstr. 10, W.) zu richten.

Digitized by Google

Digitized by Google

Digitized by Google

Digitized by Google

Digitized by Google

3 2044 093 332 880
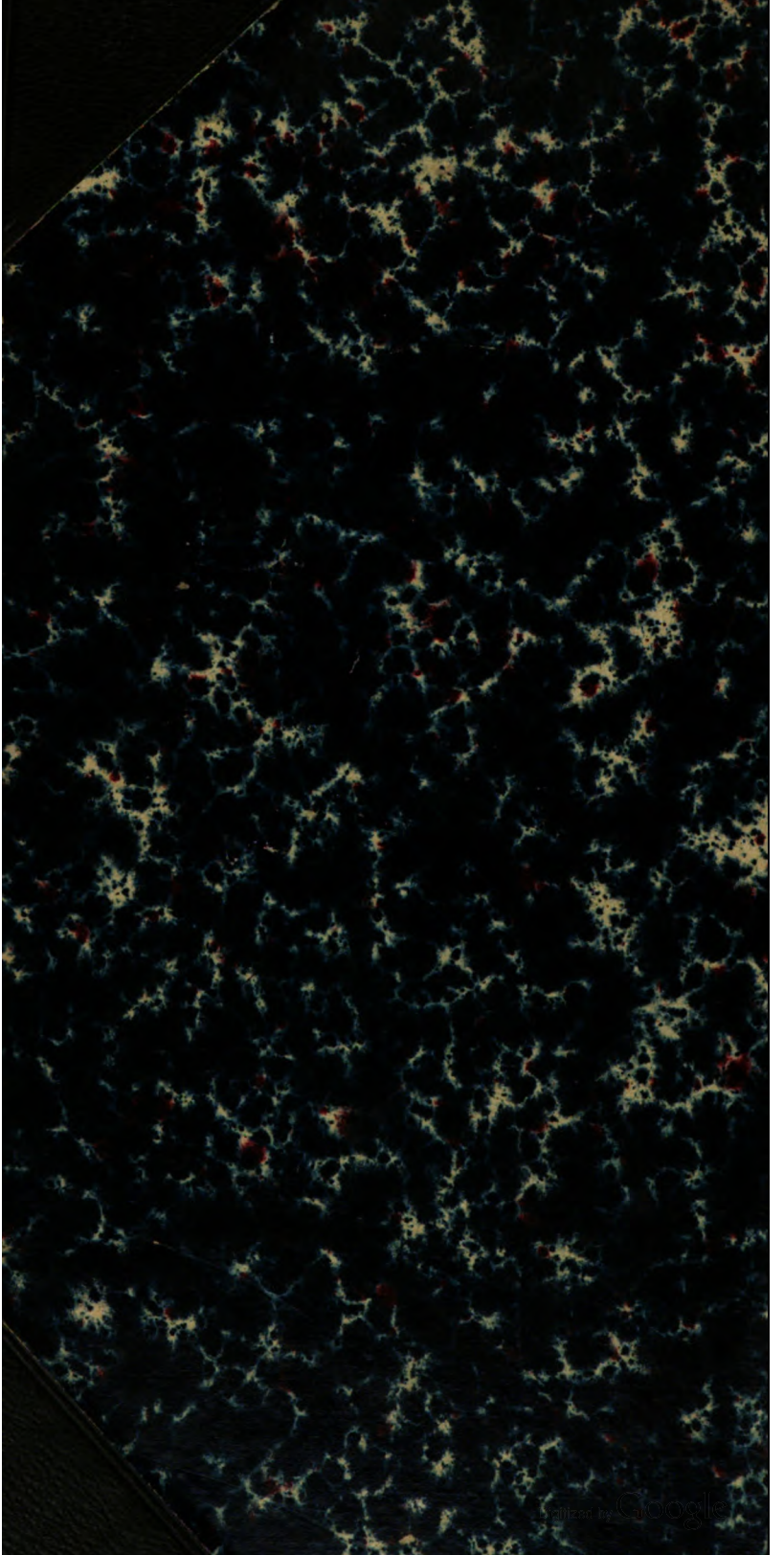
Digitized by Google